



2108300826

大同五洲心血管病医院

健康体检报告

体检编号	335639	工号	101
姓名	崔雪峰		
性别	男	年龄	33岁
单位	中国人民保险大同分公司		
部门	中国人民保险大同分公司		
联系电话	13008086552		
体检日期	2026-02-27		

尊敬的崔雪峰先生您好！

首先，五洲心血管健康体检全体员工欢迎您的光临，并对您的信任表示衷心的感谢！

您于 2026-02-27 （体检编号：335639）完成健康检查，本机构的各科医生已根据您的体检项目及结果，汇总成此份健康体检报告，并经总检医生审核。据此提出对您健康状况的综合分析及建议。

五洲心血管健康体检倡导守护心健康，预见未来的人文理念。希望您仔细阅读并妥善地保管此份健康体检报告，并认真关注报告中的提示与建议，若您对报告内容有任何疑问，可直接与五洲健康体检客服部联系，进一步咨询。

健康体检咨询电话：0352-5332388

客户服务咨询电话：0352-5339811

五洲健康体检报告由下列内容组成：

第一部分：主检报告

第二部分：分科分项结果

第三部分：检验报告

第四部分：附表

大同五洲心血管病医院
0352-5332388

主检报告

检查综述

- 1、【血常规（五分类）】 血小板分布宽度(PDW)偏低(9.7 f1) 单核细胞绝对值(MO#)偏高($0.66 \times 10^9/L$)
- 2、【血脂四项】 总胆固醇(CHOL)偏高(5.69 mmol/L) 高密度脂蛋白(HDL)偏高(1.62 mmol/L)
- 3、【全腹彩超】 前列腺囊肿
- 4、【口腔科】 (1) 牙列不齐 右下第二磨牙 牙体缺损 (2) 牙周：牙结石

医生建议

【血小板分布宽度(PDW)偏低】：

(1) 供内科结合临床参考。

【单核细胞绝对值(MO#)偏高】：

(1) 供内科结合临床参考。

【总胆固醇(CHOL)偏高】：

(1) 总胆固醇是脂质的主要成分之一，其数量受年龄、家族、性别、饮食、遗传等多种因素影响。总胆固醇对人体生长发育以及新陈代谢有重要的作用，正常值是2.59-5.20mmol/L。

(2) 总胆固醇升高后，会增加类脂物质的堆积，会产生更多的血管斑块，进而增加心脑血管疾病的风险。大于5.21-5.69mmol/L是胆固醇的临界偏高，即使是一个完全健康的人，只要总胆固醇 >7.2 mmol/L或低密度脂蛋白 >4.9 mmol/L，未来发生心脑血管的风险就明显增高，应该马上治疗。

(3) 总胆固醇升高根据病因可分为两大类：一是原发性，是由于遗传因素缺陷所致，另一种是继发性，可引起其升高的疾病主要有糖尿病、高血压、甲减、肝肾疾病等。

(4) 降低总胆固醇的治疗中，原发性偏高应积极应用降脂药，曾经选择他汀类药物，胆固醇不能达标的，可联合用药（如依折麦布等）。

(5) 如果总胆固醇偏高，且患者有糖尿病、高血压、甲减、肝肾疾病或者已经发生心脑血管疾病的人更应积极用药，控制降低疾病风险。

(6) 戒烟，增强运动，采用低脂、低糖饮食，少食富含脂肪、胆固醇及饱和脂肪酸的食物，多进食蔬菜、水果、豆制品、粗粮、鱼和高纤维食品。

(7) 必要时在医师指导下使用降脂药物治疗，并前往内分泌科复诊。

【高密度脂蛋白(HDL)偏高】：

(1) 高密度脂蛋白(HDL)主要在肝脏合成，具有抗动脉粥样硬化的功能，是冠心病的保护因子。高密度脂蛋白(HDL)能将周围组织包括动脉壁内的胆固醇运转到肝脏进行代谢，是一种抗动脉粥样硬化的血浆脂蛋白。

(2) 高密度脂蛋白(HDL)的含量与心血管的发病率和病变程度呈负相关，即高密度脂蛋白(HDL)减低，患冠心病的危险性增加；高密度脂蛋白(HDL)含量增高，患冠心病的危险性降低。

(3) 高密度脂蛋白(HDL)对冠心病的临床诊断是一个重要的参考指标。它的升高是临床冠心病保护因子之一，并能防治和延缓动脉粥样硬化的发展。

(4) 血清中高密度脂蛋白(HDL)的降低，预示着冠心病的出现。临床上常同时测定高密度脂蛋白(HDL)和血清总胆固醇，并根据它们的比值作为冠心病的信息指标。

(5) 高密度脂蛋白(HDL)减少，主要见于冠心病、冠状动脉粥样硬化、高甘油三酯血症、慢性贫血、脑血管病、糖尿病、急慢性肝炎、肝硬化等疾病。

大同五洲心血管病医院

0352-5332388

(6) 戒烟，增强运动，采用低脂、低糖饮食，少食富含脂肪、胆固醇及饱和脂肪酸的食物，多进食蔬菜、水果、豆制品、粗粮、鱼和高纤维食品。

(7) 建议当高密度脂蛋白(HDL)减少时，可参考其他相关指标，积极治疗基础性疾病，往内分泌科复诊。

【前列腺囊肿】：

(1) 前列腺囊肿多发生于成年人，糖尿病患者更易发生。

(2) 临床表现排尿梗阻或大便梗阻，排尿梗阻常会引起急性尿潴留。

(3) 有时从尿道流出浓性分泌物，指肛诊检查可触及前列腺有波动感，但常在后期方可出现。偶有脓肿破入尿道、直肠、会阴或膀胱周围间隙，引起结缔组织炎。但有的病人可能无发热，主要表现为下尿路梗阻，不少病人并有附睾、睾丸炎等。

(4) 如果出现临床症状，如阻塞性尿潴留、尿频、尿急、尿痛等，建议往泌尿科治疗。无临床症状者，可暂不用处理，定期往泌尿外科复查。

【牙结石】：

(1) 牙结石又称牙石，是沉积在牙齿或修复体表面上已经钙化或正在钙化的菌斑或软垢。其开始时是软的，会因逐渐的钙化而变硬。它是由 75%的磷酸钙，15-25%的水、有机物、磷酸锰、矿酸钙及微量的钾、钠、铁所构成，并呈现出黄色、棕色或者黑色。

(2) 牙结石通常存在于唾液腺开口处的牙齿表面（例如：下颚前牙的舌侧表面，上颚后牙的颊侧表面）和牙齿的颈部，以及口腔粘膜运动不到的牙齿表面等处。

(3) 牙结石形成后，可伴随牙龈出血、牙龈萎缩、口臭等症状。

(4) 牙结石是牙周病的重要病因，它会不断刺激牙周组织，并且压迫牙龈，影响血液循环，造成牙周组织的细菌感染，形成牙周囊袋，此后更易使食物残渣、牙菌斑、牙结石等的堆积，最终牙周支持组织全部破坏，导致牙齿松动，以至于不得不拔除牙齿。

(5) 早晚刷牙、饭后漱口是防治牙结石形成的最重要措施。应采取正确的竖刷牙法和巴氏刷牙法，纠正横刷牙法。

(6) 多吃富有维生素的粗纤维食物，如肉、蛋、各种蔬菜和水果，充分咀嚼以利于牙面清洁。少吃甜食及黏性很强的食物，不吃零食。

(7) 建议每半年进行一次口腔健康检查，每年进行 2-3 次全口超声波洁牙术，使牙面、牙颈部经常处于洁净状态。

【牙体缺损】：

(1) 牙体缺损是指由于各种原因引起的牙体硬组织不同程度的外形和结构的破坏和异常，表现为牙体失去了正常的生理解剖外形，造成正常牙体形态、咬合及邻接关系的破坏。

(2) 牙体缺损最常见的原因是龋病，其次是牙外伤、磨损、楔状缺损、酸蚀和牙齿发育畸形等。

(3) 牙体表浅缺损可能无明显症状，如缺损累及牙本质层或牙髓，可出现牙髓刺激症状甚至出现牙髓炎症、坏死及根尖周病变等。

(4) 牙体缺损如发生在邻面，会破坏正常邻接关系，造成食物嵌塞，引起局部牙周组织炎症，并可能发生邻牙倾斜移位，影响正常的咬合关系。

(5) 牙体缺损一般情况下可以采用充填法进行治疗。如牙体缺损过大，则需要采用嵌体、贴面、全冠等方式修复。

(6) 平时应注意龋病的预防及治疗，避免咬太硬的食物，饭后漱口，选择软毛牙刷采用竖刷牙法，每年进行 2-3 次全口超声波洁牙术，每半年进行一次口腔健康检查。

【牙列不齐】：

(1) 牙列不齐又称牙列拥挤，是牙齿错合畸形的表现之一。造成牙列拥挤的原因为牙量骨量不调，牙量（牙齿总宽度）相对大，骨量（牙槽弓总长度）相对小，牙弓长度不足以容纳牙弓上的全数牙齿。

(2) 牙列拥挤分为单纯拥挤和复杂拥挤。单纯拥挤表现为牙齿因间隙不足而排列错乱，并因此影响到牙弓形态和咬合关系；复杂拥挤时，除牙量不调造成的拥挤外，还存在颌骨、牙弓间关系不调，并影响到患者面型，有时还伴有口颌系统功能异常。

(3)牙列不齐主要影响口腔功能的正常发挥，牙齿拥挤错位时，由于不易自洁可引起牙龈及牙周炎症，同时，错位的牙可因咬合异常而影响牙周组织的健康。牙列不齐也可影响颜面部生长发育及美观。

(4)牙列不齐的治疗主要应往口腔正畸科行正畸矫正治疗。通过正畸治疗，再配合良好的保持，不仅能够排齐牙齿，还能获得良好的咬合，总体来说愈后良好。

(5)日常生活中应注意纠正咬唇、吸吮手指、单侧咀嚼等不良口腔习惯；调整饮食结构，避免长期食用过于柔软、精细的食物；注意保持口腔清洁，每天坚持早晚刷牙，勤漱口，定期洁牙。

汇总医生：

主检日期： 2026-02-28

主检医生：

分科结果

身高、体重、血压

项目名称	检查结果	项目名称	检查结果
身高	180cm	体重	77kg
血压	127/79mmHg		

***小结:**

未见异常

操作员：赵婉如

检查日期：2026-02-27

检查医生：名燕凌

内科

项目名称	检查结果	项目名称	检查结果
心率	78 次/min	心律	齐
心脏杂音	无	心界	正常
肺部	正常	呼吸音	呼吸音清
啰音	未闻及	叩诊	叩诊呈清音
腹部触诊	腹部平软	发育	正常
肝胆	肋下未触及	脾脏	肋下未触及
双肾	无叩击痛	肠鸣音	正常
营养	良好	神经系统	正常
生理反射	生理反射存在	病理反射	病理反射未引出
颅神经	正常	运动功能	正常
深浅感觉	正常	其它	无异常发现
既往史	无		

***小结:**

未见异常

操作员：名燕凌

检查日期：2026-02-27

检查医生：名燕凌

大同五洲心血管病医院

0352-5332388

外科（男）

项目名称	检查结果	项目名称	检查结果
皮肤	正常	甲状腺	无肿大
脊椎	无畸形	浅表淋巴结	无肿大
肛门	正常	前列腺	未检
泌尿外生殖器	正常	四肢关节	未见异常
腹股沟	未见异常	足背动脉	正常
紫绀	无	色素沉着	无
脱毛	无	脱色	无
浮肿	无	皮下结节	无
头颅	正常	颈部	正常
乳腺	正常	脊柱	正常
直肠	未检	皮肤黄疸	无
四肢	活动正常	其他	无

*小结:

未见异常

操作员：张明远

检查日期：2026-02-27

检查医生：张明远

眼科

项目名称	检查结果	项目名称	检查结果
视力(左)	镜 1.0	视力(右)	镜 1.0
辨色力	正常	眼睑	正常
结膜	正常	泪器	正常
角膜	正常	虹膜	正常
瞳孔	正常	晶状体	正常
玻璃体	正常	眼底	未见异常

大同五洲心血管病医院

0352-5332388

*小结：
未见异常

操作员：田野青 检查日期：2026-02-27 检查医生：田野青

耳鼻喉科

项目名称	检查结果	项目名称	检查结果
听力(左)	正常	听力(右)	正常
外耳道	正常	鼓膜	正常
鼻窦	正常	鼻中隔	正常
鼻腔	正常	扁桃体	无肿大
嗅觉	正常	咽喉	正常

*小结：
未见异常

操作员：裴文兴 检查日期：2026-02-27 检查医生：裴文兴

口腔科

项目名称	检查结果	项目名称	检查结果
唇颊	正常	齿	牙列不齐&右下第二磨牙&牙体缺损
齿龈	正常	牙周	牙结石 I 度
舌腭	正常	腮腺	正常
颌下腺	正常	颞下颌关节	正常

*小结：
(1) 牙列不齐 右下第二磨牙 牙体缺损
(2) 牙周：牙结石

操作员：龚富生 检查日期：2026-02-27 检查医生：龚富生

检验报告

尿常规

项目名称	检查结果	单位	参考值	提示
胆红素(BIL)	-		阴性	
隐血(ERY)	-		阴性	
小圆上皮细胞(SRC)	0	个/u1	0--0	
维生素C	-		阴性	
异常红细胞	0	个/u1	0--3	
红细胞(正常)	0	个/u1	0--6	
鳞状上皮细胞	0	个/u1	0--0	
粘液丝	0	个/u1	0--0	
尿葡萄糖(GLU)	-		阴性	
酮体(KET)	-		阴性	
比重(SG)	1.025		1.003--1.030	
酸碱度(PH)	5.0		4.5--8.0	
尿蛋白质(PRO)	-		阴性	
尿胆原(URO)	-		阴性	
亚硝酸盐(NIT)	-		阴性	
尿白细胞(LEU)	-		阴性	

*小结:

未见异常

操作员：祁佳佳 检查日期：2026-02-27

检查医生：康建忠

血常规（五分类）

项目名称	检查结果	单位	参考值	提示
------	------	----	-----	----

大同五洲心血管病医院

0352-5332388

白细胞(WBC)	8.51	$10^9/L$	3.5--9.5	
淋巴细胞绝对值(LY#)	2.95	$10^9/L$	1.1--3.2	
淋巴细胞百分比(LY%)	34.7	%	20--50	
中性粒细胞绝对值(GR#)	4.70	$10^9/L$	1.8--6.3	
中性粒细胞百分比(GR%)	55.3	%	40--75	
嗜碱性粒细胞绝对值(BA#)	0.02	$10^9/L$	0--0.06	
嗜碱性粒细胞百分比(BA%)	0.2	%	0--1.0	
嗜酸性粒细胞绝对值(EO#)	0.18	$10^9/L$	0.02--0.52	
嗜酸性粒细胞百分比(EO%)	2.1	%	0.4--8	
血小板(PLT)	319	$10^9/L$	125--350	
血小板分布宽度(PDW)	9.7	%	15--17	↓
平均血小板体积(MPV)	8.7	f1	6.0--14.0	
血小板压积(PCT)	0.278	%	0.11--0.28	
红细胞(RBC)	5.51	$10^{12}/L$	4.3--5.8	
血红蛋白	162	g/L	130--175	
红细胞压积(HCT)	49.8	%	40--50	
红细胞平均体积(MCV)	90.4	f1	82--100	
平均血红蛋白含量(MCH)	29.4	pg	27--34	
平均血红蛋白浓度(MCHC)	326	g/L	316--354	
单核细胞绝对值(MO#)	0.66	$10^9/L$	0.1--0.6	↑
单核细胞百分比(MO%)	7.7	%	3--10	
红细胞分布宽度标准差(RDW-SD)	46.7	f1	35--56	
红细胞分布宽度变异系数(RDW-CV)	14.5	%	10.6--16.6	
大血小板比率	17.2	%	11--45	
大血小板数目	55	$10^9/L$	30--90	
未成熟粒细胞数目	0.00	$10^9/L$	0--0.6	

未成熟粒细胞百分比	0.0	%	0--10	
有核红细胞数目	0.000	$10^9/L$	0--9999	
有核红细胞百分比	0.00	/100WBC	0--9999	

***小结:**

血小板分布宽度(PDW)偏低(9.7 f1) 单核细胞绝对值(MO#)偏高($0.66 \times 10^9/L$)

操作员：祁佳佳 检查日期:2026-02-27

检查医生:康建忠

肾功三项

项目名称	检查结果	单位	参考值	提示
肌酐(CREA)	79.60	umol/L	57--97	
尿酸(UA)	412.00	umol/L	200--420	
尿素测定(Urea)	6.24	mmol/L	3.1--8.0	

***小结:**

未见异常

操作员：刘慧芳 检查日期:2026-02-27

检查医生:康建忠

空腹血糖

项目名称	检查结果	单位	参考值	提示
葡萄糖(GLU)	5.27	mmol/L	3.89--6.1	

***小结:**

未见异常

操作员：刘慧芳 检查日期:2026-02-27

检查医生:康建忠

尿沉渣

项目名称	检查结果	单位	参考值	提示
白细胞尿	0	个/u1	0--13	
上皮细胞(EC)	0	/HP	0--28	
管型(CAST)	0	个/u1	0--1	

大同五洲心血管病医院

0352-5332388

霉菌（尿）	0	/HP	0--0	
结晶	0	/HP	0--10	
透明度(CLA)	清亮			
胆红素(BIL)	-		阴性	
颜色(Colour)	淡黄色			
红细胞(尿)(RBC)	0	个/u1	0--6	

***小结:**

未见异常

操作员：祁佳佳 检查日期:2026-02-27 检查医生:康建忠

血脂四项

项目名称	检查结果	单位	参考值	提示
动脉硬化指数	1.86		1.31--3.19	
总胆固醇(CHOL)	5.69	mmol/L	2.59--5.2	↑
甘油三脂(TG)	0.81	mmol/L	0.7--1.7	
低密度脂蛋白(LDL)	3.02	mmol/L	0--4.13	
高密度脂蛋白(HDL)	1.62	mmol/L	0.77--1.55	↑

***小结:**

总胆固醇(CHOL)偏高(5.69 mmol/L) 高密度脂蛋白(HDL)偏高(1.62 mmol/L)

操作员：刘慧芳 检查日期:2026-02-27 检查医生:康建忠

肝功能三项

项目名称	检查结果	单位	参考值	提示
γ-谷氨酰转肽酶(GGT)	31.0	U/L	10--60	
丙氨酸氨基转移酶(ALT)	25.00	U/L	9--50	
门冬氨酸氨基转移酶(AST)	15.00	U/L	15--40	
谷草比谷丙	0.60		0.4--2.5	

***小结：**

未见异常

操作员：刘慧芳 检查日期：2026-02-27

检查医生：康建忠

体检科 12导联心电图报告

崔雪峰 男 33岁 体检号335639

病床号:

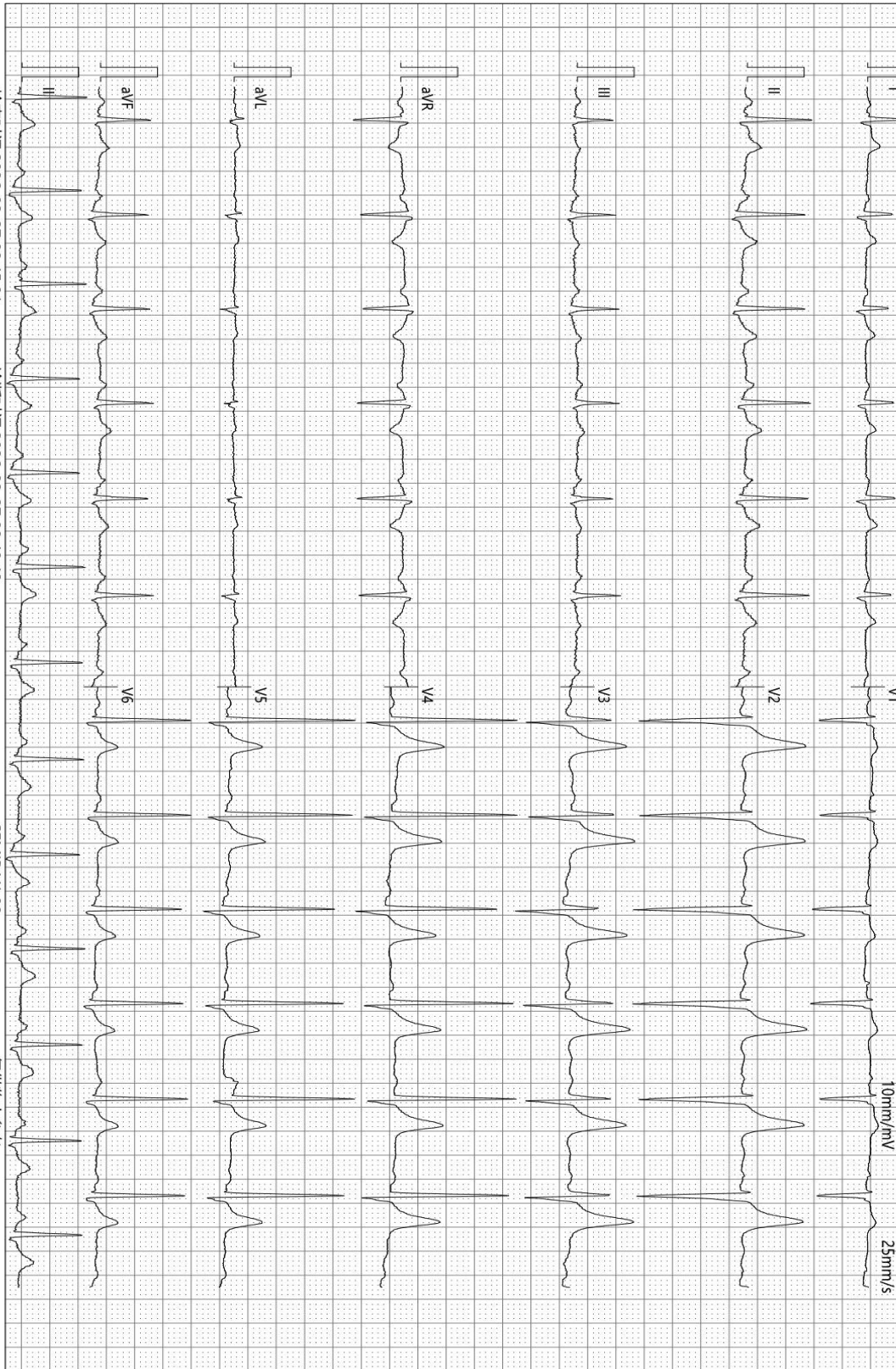
诊断结果:

- 1.窦性心律
- 2.正常心电图

诊断医生:

张之生

HR : 76bpm [60 ~ 100bpm]
 P : 118 ↑ ms [0 ~ 110ms]
 PR : 171ms [120 ~ 200ms]
 QRS : 95ms [60 ~ 100ms]
 QT/QTc : 344/387ms [320 ~ 440/0 ~ 450ms]
 P/QRS/T : 67/70/53deg [0 ~ 75/-30 ~ 90/0 ~ 75deg]
 RV5/SV1 : 2.104/0.907mV [0.0 ~ 2.5/0.0 ~ 2.0mV]



检查时间:2026-02-27 08:45:01

诊断时间:2026-02-27 08:49:48

SEMP V1.90

仅供临床参考



大同五洲心血管病医院

超声诊断图文报告

流水号: 2108300826

超声号: 2117135

姓名: 崔雪峰

年龄: 33岁

性别: 男

检查设备: Vivid E95

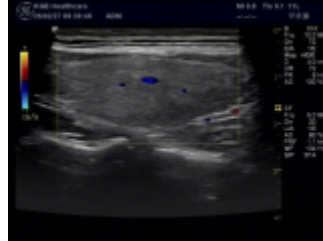
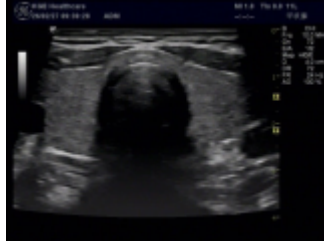体检号: 335639

申请医院: 本院

体检科室: 体检科

检查部位: 甲状腺彩超

经典图像:



影像所见:

甲状腺双侧叶形态正常, 包膜完整, 实质回声均匀, CDFI: 未见异常血流信号。
双侧颈部未见明显肿大淋巴结。

影像诊断:

甲状腺双侧叶未见异常

报告医师: 李菊蓉

检查日期: 2026-02-27

审核医师: 李菊蓉

报告日期: 2026-02-27

温馨提示: 本报告仅供临床医生参考! 若有疑问, 请致电: 0352---5339668

地址: 大同市平城区迎宾街 750 号。

大同五洲心血管病医院

0352-5332388



大同五洲心血管病医院

超声诊断图文报告

流水号：2108300826

超声号：2117138

姓名：崔雪峰

年龄：33岁

性别：男

检查设备：Vivid E95

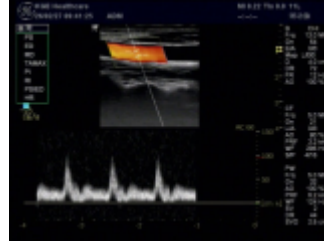
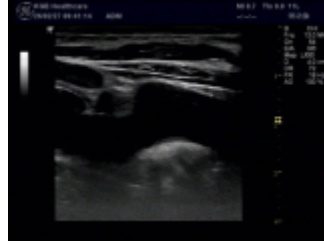
体检号：335639

申请医院：本院

体检科室：体检科

检查部位：颈部血管彩超

经典图像：



影像所见：

右锁骨下动脉起始处、双侧颈总动脉、颈内、颈外动脉起始段内中膜不增厚，内壁欠光滑，管壁未见明确强回声斑。CDFI：血流充盈好。PW：频谱形态正常。 双侧椎动脉走行正常，椎动脉内径正常，管壁不厚，管腔内为无回声，CDFI：血流充盈好。PW：频谱正常。

影像诊断：

双侧颈动脉、椎动脉未见明显异常

报告医师：李菊蓉

检查日期：2026-02-27

审核医师：李菊蓉

报告日期：2026-02-27

温馨提示：本报告仅供临床医生参考！若有疑问，请致电：0352---5339668

地址：大同市平城区迎宾街750号。

大同五洲心血管病医院

0352-5332388



大同五洲心血管病医院

超声诊断图文报告

流水号：2108300826

超声号：2117141

姓名：崔雪峰

年龄：33岁

性别：男

检查设备：Vivid E95

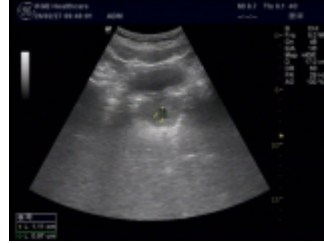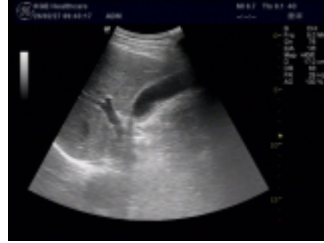体检号：335639

申请医院：本院

体检科室：体检科

检查部位：全腹彩超

经典图像：



影像所见：

肝脏大小形态正常，包膜光滑完整，实质回声均匀，肝内管道系统走行清晰，门静脉及肝内胆管不扩张。

胆囊大小形态正常，壁不厚、光滑，囊内透声好，肝外胆管不扩张。

胰腺大小形态正常，实质回声均匀，主胰管不扩张。

脾脏大小形态正常，实质回声均匀，脾门静脉不宽。

双肾大小形态正常，皮髓质分界清晰，集合系统未见分离，双侧输尿管未见扩张。

膀胱充盈佳，未见明显异常。

前列腺形态正常，大小约 3.9*3.0*2.3cm，实质回声欠均匀，其内探及囊性结构大小约 1.1*1.0cm 边界清，内透声好。

影像诊断：

前列腺囊肿

报告医师：李菊蓉

检查日期：2026-02-27

审核医师：李菊蓉

报告日期：2026-02-27

温馨提示：本报告仅供临床医生参考！若有疑问，请致电：0352---5339668

地址：大同市平城区迎宾街 750 号。

大同五洲心血管病医院

0352-5332388

DR 诊断图文报告

ID号: 2108300826

影像号: DX20260227006

姓名: 崔雪峰

年龄: 33岁

性别: 男

检查设备: 西门子数字X线摄影

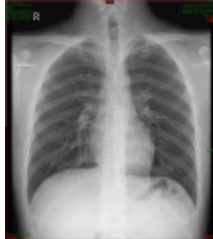体检号: 335639

申请医院: 本院

体检科室: 体检科

检查部位: 胸部正位片

经典图像:



影像所见:

胸廓对称。气管居中，纵隔无移位。双肺野清晰。肺门影未见增大。心脏大小、形态正常。双膈面光滑，肋膈角锐利。

影像诊断:

胸部平片未见异常。

报告医师:

检查日期: 2026-02-27

审核医师: 李贵

报告日期: 2026-02-27

温馨提示: 本报告仅供临床医生参考! 若有疑问, 请致电: 0352---5339668

地址: 大同市平城区迎宾街 750 号。

大同五洲心血管病医院

0352-5332388