



2108300815

大同瑞慈健康体检

报 告 册

体检编号	335628	工号	90
姓名	张挺 1		
性别	男	年龄	46 岁
单位	中国人民保险大同分公司		
部门	中国人民保险大同分公司		
联系电话	13835223996		
体检日期	2025-02-16		

尊敬的张挺 1 先生您好！

首先,瑞慈健康体检全体员工欢迎您的光临,并对您的信任表示衷心的感谢！

您于 2025-02-16 (体检编号: 335628) 完成健康检查,本机构的各科医生已根据您的体检项目及结果,汇总成此份健康体检报告,并经总检医生审核。据此提出对您健康状况的综合分析及建议。

瑞慈健康体检倡导“大健康、大康复”,提出“健康是第一财富 (Rich)”的人文理念。希望您仔细阅读并妥善地保管此份健康体检报告,并认真关注报告中的提示与建议,若您对报告内容有任何疑问,可直接与瑞慈健康体检客服部联系,进一步咨询。

健康体检咨询电话: 0352-2824444

客户服务咨询电话: 0352-2830597

400-6112995

瑞慈健康体检报告由下列内容组成:

第一部分:主检报告

第二部分:分科分项结果

第三部分:检验报告

第四部分:附表

主检报告

检查综述

- 1、【身高、体重、血压】 (1) 体重指数 26.37：超重
- 2、【血常规（五分类）】 红细胞压积(HCT)偏高(52.1 %)
- 3、【肾功三项】 尿酸(UA)偏高(447.00 umol/L)
- 4、【血脂四项】 总胆固醇(CHOL)偏高(6.71 mmol/L) 高密度脂蛋白(HDL)偏高(2.06 mmol/L)
- 5、【肝功能三项】 丙氨酸氨基转移酶(ALT)偏低(2.00 U/L) 谷草比谷丙偏高(11.50)
- 6、【尿常规】 鳞状上皮细胞偏高(1 /HP) 粘液丝偏高(8 /HP)
- 7、【心电图】 1. 窦性心律不齐 2. 心电轴右偏
- 8、【口腔科】 (1) 左下第三磨牙 阻生齿 (2) 牙周：牙结石

医生建议

【超重】：

(1) 体重指数是判断体重超标或偏低的主要指标。体重是反映和衡量一个人健康状况的重要标志之一，过胖和过瘦都不利于健康，身高体重不协调也不会给人以美感。体重的变化，还会直接反映身体长期的热量平衡状态。

(2) 当需要比较及分析一个人的体重对于不同身高的人所带来的健康影响时，体重指数是一个中立而可靠的指标。其主要适用于需要体重测试、体型肥胖和全身检查的人群。

(3) 体重指数(BMI)是世界卫生组织推荐的国际统一使用的肥胖分型标准，也是目前国际上常用的衡量人体胖瘦程度以及是否健康的一个标准，其计算方式为： $BMI = \text{体重(千克)} / \text{身高(米} \times \text{米)}$ 。成人的标准值是BMI18.5-23.9之间。低于18.5为体重指数偏低；高于23.9则为体重指数偏高。

(4) 一般表现为体重超重或肥胖，超重及肥胖会出现一系列代谢性疾病，如高血压、高血糖、高血脂、高尿酸血症等，所以体重指数偏高者一定要注意控制体重。

(5) 合理控制饮食，食品多样化，食物纤维可适量增加，饮食规律，避免暴饮暴食，低盐、低脂饮食为主，减少高热量食物的摄入。

(6) 加强体育锻炼，每天最少保持30分钟的中等强度运动。鼓励每天至少快步走6000步比较健康。肥胖患者不适合较剧烈的运动，会加重膝关节的负担，可以选择游泳、划船等对膝关节负荷较小的运动。

(7) 定期检查血糖、血脂、肝功、肝脏B超等，积极治疗基础性疾病。

(8) 减少热量摄取及增加热量消耗。强调以健康行为、饮食、运动为主的综合治疗。

【红细胞压积(HCT)偏高】：

(1) 供内科结合临床参考。

(2) 如果明显升高，复查血常规。

【尿酸(UA)偏高】：

(1) 尿酸(UA)是体内嘌呤代谢的最终产物。食物中的核酸分解生成嘌呤，体内组织中的核酸分解成嘌呤核苷，嘌呤和嘌呤核苷经过分解脱氨及氧化作用生成尿酸(UA)。

(2) 大部分的尿酸由肾脏排出，其余在肝脏分解破坏或随胆汁排泄。肾脏在排泄尿酸过程中，由肾小球滤出尿酸，若肾功能不好的人，排泄功能差，尿中排出的尿酸少了，血尿酸就会增高。

(3) 常见于肾脏疾病(如急性慢性肾炎、肾结核、肾积水晚期等)；还可见于长期吃高嘌呤食物，如动物内脏、海鲜、贝类等，这种情况下，若不控制饮食，导致嘌呤长期偏高，即使肾功能正常，也会受高浓度尿酸的影响。

(4) 另外，需要警惕的是，若尿酸长期偏高，会由尿酸盐结晶沉积引起痛风性关节炎、慢性间质性肾炎，血尿酸增高是诊断痛风的主要依据。

- (5)应避免食用含嘌呤高的食物，如各种动物内脏、豆制品、海鲜等，不要喝酒，尤其是啤酒。忌酸性食物，忌醋，多喝水，每日尿量在2公升以上，碱化尿液。
- (6)必要时在肾内科医生指导下进行降尿酸治疗，定期复查。

【总胆固醇(CHOL)偏高】：

- (1)总胆固醇是脂质的主要成分之一，其数量受年龄、家族、性别、饮食、遗传等多种因素影响。总胆固醇对人体生长发育以及新陈代谢有重要的作用，正常值是2.59-5.20mmol/L。
- (2)总胆固醇升高后，会增加类脂物质的堆积，会产生更多的血管斑块，进而增加心脑血管疾病的风险。大于5.21-5.69mmol/L是胆固醇的临界偏高，即使是一个完全健康的人，只要总胆固醇>7.2mmol/L或低密度脂蛋白>4.9mmol/L，未来发生心脑血管的风险就明显增高，应该马上治疗。
- (3)总胆固醇升高根据病因可分为两大类：一是原发性，是由于遗传因素缺陷所致，另一种是继发性，可引起其升高的疾病主要有糖尿病、高血压、甲减、肝肾疾病等。
- (4)降低总胆固醇的治疗中，原发性偏高应积极应用降脂药，曾经选择他汀类药物，胆固醇不能达标的，可联合用药（如依折麦布等）。
- (5)如果总胆固醇偏高，且患者有糖尿病、高血压、甲减、肝肾疾病或者已经发生心脑血管疾病的人更应积极用药，控制降低疾病风险。
- (6)戒烟，增强运动，采用低脂、低糖饮食，少食富含脂肪、胆固醇及饱和脂肪酸的食物，多进食蔬菜、水果、豆制品、粗粮、鱼和高纤维食品。
- (7)必要时在医师指导下使用降脂药物治疗，并前往内分泌科复诊。

【高密度脂蛋白(HDL)偏高】：

- (1)高密度脂蛋白(HDL)主要在肝脏合成，具有抗动脉粥样硬化的功能，是冠心病的保护因子。高密度脂蛋白(HDL)能将周围组织包括动脉壁内的胆固醇运转到肝脏进行代谢，是一种抗动脉粥样硬化的血浆脂蛋白。
- (2)高密度脂蛋白(HDL)的含量与心血管的发病率和病变程度呈负相关，即高密度脂蛋白(HDL)减低，患冠心病的危险性增加；高密度脂蛋白(HDL)含量增高，患冠心病的危险性降低。
- (3)高密度脂蛋白(HDL)对冠心病的临床诊断是一个重要的参考指标。它的升高是临床冠心病保护因子之一，并能防治和延缓动脉粥样硬化的发展。
- (4)血清中高密度脂蛋白(HDL)的降低，预示着冠心病的出现。临床上常同时测定高密度脂蛋白(HDL)和血清总胆固醇，并根据它们的比值作为冠心病的信息指标。
- (5)高密度脂蛋白(HDL)减少，主要见于冠心病、冠状动脉粥样硬化、高甘油三酯血症、慢性贫血、脑血管病、糖尿病、急慢性肝炎、肝硬化等疾病。
- (6)戒烟，增强运动，采用低脂、低糖饮食，少食富含脂肪、胆固醇及饱和脂肪酸的食物，多进食蔬菜、水果、豆制品、粗粮、鱼和高纤维食品。
- (7)建议当高密度脂蛋白(HDL)减少时，可参考其他相关指标，积极治疗基础性疾病，往内分泌科复诊。

【丙氨酸氨基转移酶(ALT)偏低】：

- (1)建议消化内科结合临床参考。

【谷草比谷丙偏高】：

- (1)建议内科诊断治疗。

【鳞状上皮细胞偏高】：

- (1)在生理情况下，机体正常的新陈代谢都会引起鳞状上皮细胞的脱离，这是一种正常的机体现象。如果长时间出现鳞状上皮细胞偏高的现象时，则有可能是尿路感染、泌尿系统结石等因素导致，应及时往泌尿外科进一步诊断治疗。

【粘液丝偏高】：

- (1)尿常规中粘液丝是由尿路中细胞分泌出来的，在有尿路感染时分泌会明显增多，且伴有炎症细胞的出现。
- (2)粘液丝偏高，可分为生理性偏高和病理性偏高两种，生理性偏高一般是由于喝水较少导致的尿液浓缩，一般在喝水后就能达到稀释的效果。
- (3)病理性的粘液丝偏高是由于泌尿系炎症或者是前列腺炎导致的，需要注意观察，多喝水，同时有白细胞等炎症细胞增多时，应及时服用抗感染药物治疗。如果仅有粘液丝的增多而没有白细胞等炎症细胞增多时，尿路有炎症的可能性不大。

(4) 建议平时饮食注意清淡，多喝水，少吃油腻和辛辣的食物，要注意个人清洁卫生，勤洗阴部，注意休息。

【心电图右偏】：

- (1) 生理情况下可见于瘦长体型者。病理情况下可见于各种原因引起的右室肥厚、右束支、左后分支传导阻滞、肺气肿。
- (2) 无症状者无需特殊治疗，可定期复查心电图。有症状（心悸、心慌、胸闷）者，请往心内科结合临床治疗。定期复查。

【窦性心律不齐】：

- (1) 供内科临床参考，可见于正常人，无重要临床意义。
- (2) 见于正常人，是一种随呼吸节律而变化的正常心律。

【牙结石】：

- (1) 牙结石又称牙石，是沉积在牙齿或修复体表面上已经钙化或正在钙化的菌斑或软垢。其开始时是软的，会因逐渐的钙化而变硬。它是由 75% 的磷酸钙，15-25% 的水、有机物、磷酸锰、矿酸钙及微量的钾、钠、铁所构成，并呈现出黄色、棕色或者黑色。
- (2) 牙结石通常存在于唾液腺开口处的牙齿表面（例如：下颚前牙的舌侧表面，上颚后牙的颊侧表面）和牙齿的颈部，以及口腔粘膜运动不到的牙齿表面等处。
- (3) 牙结石形成后，可伴随牙龈出血、牙龈萎缩、口臭等症状。
- (4) 牙结石是牙周病的重要病因，它会不断刺激牙周组织，并且压迫牙龈，影响血液循环，造成牙周组织的细菌感染，形成牙周囊袋，此后更易使食物残渣、牙菌斑、牙结石等的堆积，最终牙周支持组织全部破坏，导致牙齿松动，以至于不得不拔除牙齿。
- (5) 早晚刷牙、饭后漱口是防治牙结石形成的最重要措施。应采取正确的竖刷牙法和巴氏刷牙法，纠正横刷牙法。
- (6) 多吃富有维生素的粗纤维食物，如肉、蛋、各种蔬菜和水果，充分咀嚼以利于牙面清洁。少吃甜食及黏性很强的食物，不吃零食。
- (7) 建议每半年进行一次口腔健康检查，每年进行 2-3 次全口超声波洁牙术，使牙面、牙颈部经常处于洁净状态。

【阻生齿】：

- (1) 牙齿在颌骨内由于位置不当，不能萌出到正常咬合位置，这样的牙齿称为阻生齿。最常见的阻生齿是下颌第三磨牙，其次是上颌第三磨牙和上颌尖牙等。
- (2) 阻生齿和覆盖在其上的牙龈之间，很容易藏污纳垢，滋生细菌，引起口臭、牙齿龋坏等，当身体抵抗力下降时，常常会导致牙冠周围的牙龈发生炎症，严重时脸颊可致肿胀，张口困难，甚至会引起全身发烧，颌下淋巴结肿大。
- (3) 阻生齿常常还会引起邻牙龋坏、松动、牙槽骨吸收等症状，所以能引起这些病变的阻生牙应该拔除。
- (4) 由于阻生齿位置不正，被邻牙阻挡，有些还可能完全被骨组织包埋，因此阻生齿的拔除比拔除其他牙齿要困难，被牙龈覆盖的要切开牙龈，被骨包埋的要把骨去除，被邻牙挡住的要把牙冠劈开，分片拔除。
- (5) 拔阻生齿费时较长，术中术后可能发生的并发症也较多，如：出血、断根、邻牙损伤等。
- (6) 建议如果阻生齿位置不当，引起智齿冠周炎、邻牙的龋坏、松动等病变时，可往口腔科行拔除术。

汇总医生： 丁昊炜

主检日期： 2025-02-17

主检医生：

分科结果

身高、体重、血压

项目名称	检查结果	项目名称	检查结果
身高	172cm	体重	78kg
血压	136/81mmHg		

***小结:**

(1) 体重指数 26.37: 超重

操作员：李欣 检查日期:2025-02-16 检查医生：名燕凌

内科

项目名称	检查结果	项目名称	检查结果
心率	64 次/min	心律	齐
心脏杂音	无	心界	正常
肺部	正常	呼吸音	呼吸音清
啰音	未闻及	叩诊	叩诊呈清音
腹部触诊	腹部平软	发育	正常
肝胆	肋下未触及	脾脏	肋下未触及
双肾	无叩击痛	肠鸣音	正常
营养	良好	神经系统	正常
生理反射	生理反射存在	病理反射	病理反射未引出
颅神经	正常	运动功能	正常
深浅感觉	正常	既往史	无
其它	无异常发现		

***小结:**

未见异常

操作员：名燕凌 检查日期:2025-02-16 检查医生：名燕凌

外科（男）

项目名称	检查结果	项目名称	检查结果
皮肤	正常	甲状腺	无肿大
脊椎	无畸形	浅表淋巴结	无肿大
肛门	拒检	前列腺	未检
泌尿外生殖器	正常	四肢关节	未见异常
腹股沟	未见异常	足背动脉	正常
紫绀	无	色素沉着	无
脱毛	无	脱色	无
浮肿	无	皮下结节	无
头颅	正常	颈部	正常
乳腺	正常	脊柱	正常
直肠	未检	皮肤黄疸	无
四肢	活动正常	其他	无

***小结：**
未见异常

操作员：谷岱清 检查日期：2025-02-16 检查医生：谷岱清

眼科

项目名称	检查结果	项目名称	检查结果
视力(左)	1.0	视力(右)	1.0
辨色力	正常	眼睑	正常
结膜	正常	泪器	正常
角膜	正常	虹膜	正常
瞳孔	正常	晶状体	正常
玻璃体	正常	眼底	未见异常

***小结：**
未见异常

操作员：田野青 检查日期：2025-02-16 检查医生：田野青

耳鼻喉科

项目名称	检查结果	项目名称	检查结果
听力(左)	正常	听力(右)	正常
外耳道	正常	鼓膜	正常
鼻窦	正常	鼻中隔	正常
鼻腔	正常	扁桃体	无肿大
嗅觉	正常	咽喉	正常

***小结:**

未见异常

操作员：裴文兴

检查日期:2025-02-16

检查医生：裴文兴

口腔科

项目名称	检查结果	项目名称	检查结果
唇颊	正常	齿	左下第三磨牙&阻生齿
齿龈	正常	牙周	牙结石
舌腭	正常	腮腺	正常
颌下腺	正常	颞下颌关节	正常

***小结:**

(1) 左下第三磨牙 阻生齿

(2) 牙周：牙结石

操作员：龚富生

检查日期:2025-02-16

检查医生：龚富生

检验报告

尿常规

项目名称	检查结果	单位	参考值	提示
胆红素(BIL)	-		阴性	
隐血(ERY)	-		阴性	
小圆上皮细胞(SRC)	0	个/u1	0--0	
维生素C	-		阴性	
异常红细胞	0	个/u1	0--3	
红细胞(正常)	0	个/u1	0--6	
鳞状上皮细胞	1	个/u1	0--0	↑
粘液丝	8	个/u1	0--0	↑
尿葡萄糖(GLU)	-		阴性	
酮体(KET)	-		阴性	
比重(SG)	1.020		1.003--1.030	
酸碱度(PH)	6.5		4.5--8.0	
尿蛋白质(PRO)	-		阴性	
尿胆原(URO)	-		阴性	
亚硝酸盐(NIT)	-		阴性	
尿白细胞(LEU)	-		阴性	

***小结:**

鳞状上皮细胞偏高(1 /HP) 粘液丝偏高(8 /HP)

操作员：赵伟 检查日期：2025-02-16 检查医生：康建忠

血常规(五分类)

项目名称	检查结果	单位	参考值	提示
白细胞(WBC)	7.95	$10^9/L$	3.5--9.5	
淋巴细胞绝对值(LY#)	2.35	$10^9/L$	1.1--3.2	

淋巴细胞百分比 (LY%)	29.6	%	20--50	
中性粒细胞绝对值 (GR#)	5.11	$10^9/L$	1.8--6.3	
中性粒细胞百分比 (GR%)	64.1	%	40--75	
嗜碱性粒细胞绝对值 (BA#)	0.02	$10^9/L$	0--0.06	
嗜碱性粒细胞百分比 (BA%)	0.3	%	0--1.0	
嗜酸性粒细胞绝对值 (EO#)	0.07	$10^9/L$	0.02--0.52	
嗜酸性粒细胞百分比 (EO%)	0.9	%	0.4--8.0	
血小板 (PLT)	154	$10^9/L$	125--350	
血小板分布宽度 (PDW)	16.4	%	15--17	
平均血小板体积 (MPV)	11.1	f1	6.0--14.0	
血小板压积 (PCT)	0.171	%	0.11--0.28	
红细胞 (RBC)	5.56	$10^{12}/L$	4.3--5.8	
血红蛋白	169	g/L	130--175	
红细胞压积 (HCT)	52.1	%	40--50	↑
红细胞平均体积 (MCV)	93.8	f1	82--100	
平均血红蛋白含量 (MCH)	30.4	pg	27--34	
平均血红蛋白浓度 (MCHC)	324	g/L	316--354	
单核细胞绝对值 (MO#)	0.40	$10^9/L$	0.1--0.60	
单核细胞百分比 (MO%)	5.1	%	3--10	
红细胞分布宽度标准差 (RDW-SD)	44.0	f1	35--56	
红细胞分布宽度变异系数 (RDW-CV)	12.5	%	10.6--16.6	
大血小板比率	32.9	%	11--45	
大血小板数目	51	$10^9/L$	30--90	
未成熟粒细胞数目	0.02	$10^9/L$	0--999	
未成熟粒细胞百分比	0.3	%	0--100	
有核红细胞数目	0.000	$10^9/L$	0--9999	
有核红细胞百分比	0.00	/100WBC	0--9999	

*小结:

红细胞压积(HCT)偏高(52.1%)

操作员：贺琰 检查日期：2025-02-16 检查医生：康建忠

肾功三项

项目名称	检查结果	单位	参考值	提示
肌酐(CREA)	87.20	umol/L	57--97	
尿酸(UA)	447.00	umol/L	200--420	↑
尿素测定(Urea)	5.10	mmol/L	3.1--8.0	

*小结:

尿酸(UA)偏高(447.00 umol/L)

操作员：梁可欣 检查日期：2025-02-16 检查医生：康建忠

空腹血糖

项目名称	检查结果	单位	参考值	提示
葡萄糖(GLU)	4.72	mmol/L	3.89--6.1	

*小结:

未见异常

操作员：梁可欣 检查日期：2025-02-16 检查医生：康建忠

尿沉渣

项目名称	检查结果	单位	参考值	提示
白细胞尿	0	个/u1	0--13	
上皮细胞(EC)	1	/HP	0--28	
管型(CAST)	0	个/u1	0--1	
霉菌(尿)	0	/HP	0--0	
结晶	0	/HP	0--10	
透明度(CLA)	清亮			
胆红素(BIL)	-		阴性	
颜色(Colour)	淡黄色			
红细胞(尿)(RBC)	0	个/u1	0--6	

***小结：**

未见异常

操作员：赵伟 检查日期：2025-02-16 检查医生：康建忠

血脂四项

项目名称	检查结果	单位	参考值	提示
动脉硬化指数	1.47		1.31--3.19	
总胆固醇(CHOL)	6.71	mmol/L	2.59--5.2	↑
甘油三脂(TG)	0.85	mmol/L	0.7--1.7	
低密度脂蛋白(LDL)	3.02	mmol/L	0--4.13	
高密度脂蛋白(HDL)	2.06	mmol/L	0.77--1.55	↑

***小结：**

总胆固醇(CHOL)偏高(6.71 mmol/L) 高密度脂蛋白(HDL)偏高(2.06 mmol/L)

操作员：梁可欣 检查日期：2025-02-16 检查医生：康建忠

肝功能三项

项目名称	检查结果	单位	参考值	提示
γ-谷氨酰转肽酶(GGT)	30.0	U/L	10--60	
丙氨酸氨基转移酶(ALT)	2.00	U/L	9--50	↓
门冬氨酸氨基转移酶(AST)	23.00	U/L	15--40	
谷草比谷丙	11.50		0.4--2.5	↑

***小结：**

丙氨酸氨基转移酶(ALT)偏低(2.00 U/L) 谷草比谷丙偏高(11.50)

操作员：梁可欣 检查日期：2025-02-16 检查医生：康建忠

大同瑞慈康复医院 12导联心电图报告

张挺1 男 46岁

体检号:335628

病床号:

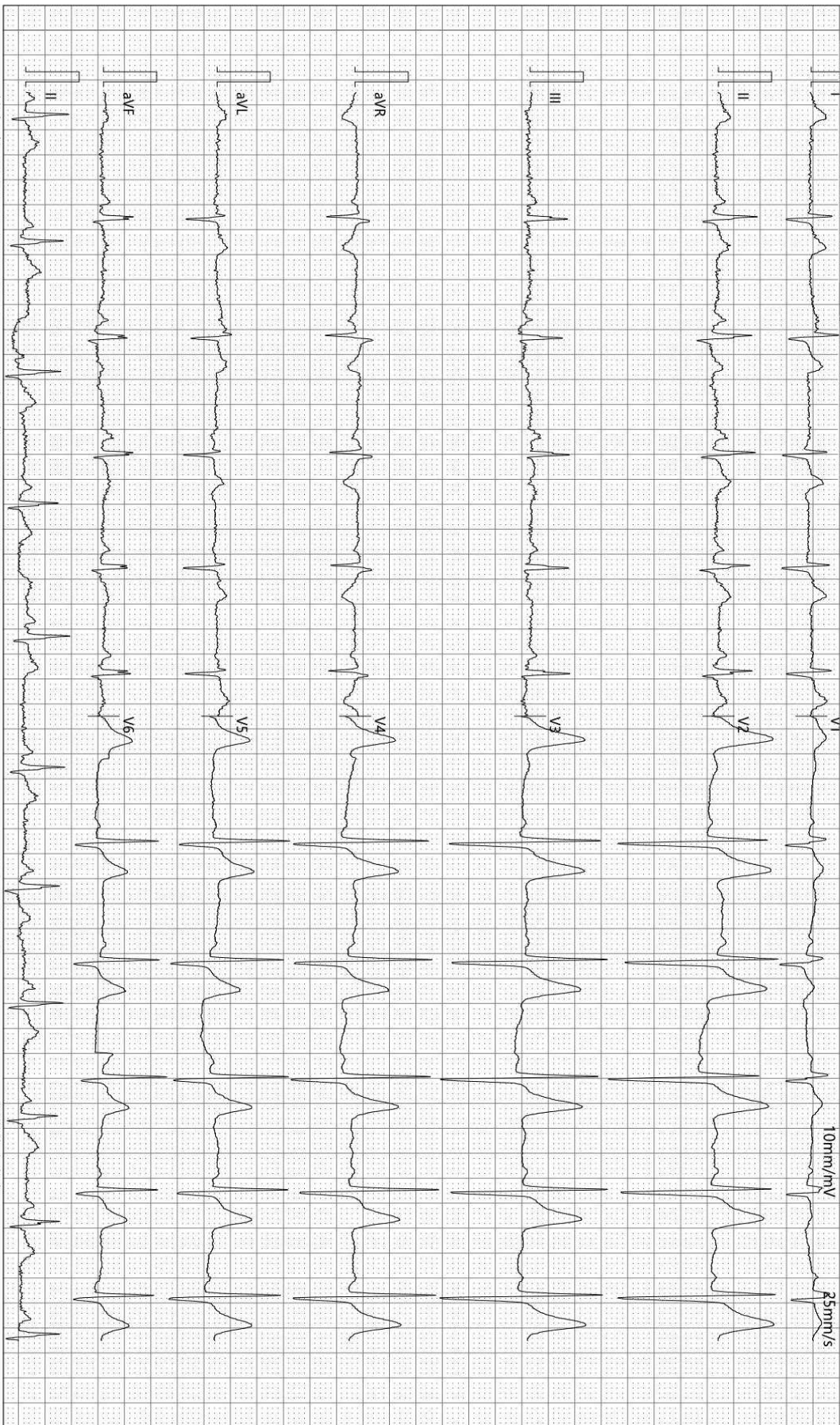
诊断结果:

- 1.窦性心律不齐
- 2.心电图右偏

诊断医生:

张之生

HR : 60bpm [60~100bpm]
 P : 110ms [0~110ms]
 PR : 155ms [120~200ms]
 QRS : 106ms [60~100ms]
 QT/QTc : 379/380ms [320~440/0~450ms]
 P/QRS/T : 84°/98°/-30°/22deg. [0~75°/-30°~90°/0~75deg]
 RV5/SV1 : 1.419/0.453mV [0.0~2.5/0.0~2.0mV]



检查时间:2025-02-16 08:56:00

诊断时间:2025-02-16 09:05:44

SEMIP V1.90

仅供临床参考

Rich 大同瑞慈康复医院
超声诊断图文报告

流水号: 2108300815

超声号: 1796048

姓名: 张挺 1

年龄: 46 岁

性别: 男

检查设备: Vivid E95

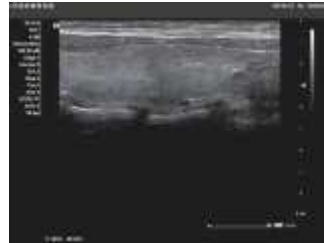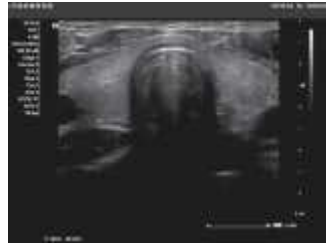体检号: 335628

申请医院: 本院

体检科室: 体检科

检查部位: 甲状腺彩超

经典图像:



影像所见:

甲状腺双侧叶形态正常, 包膜完整, 实质回声均匀, CDFI: 未见异常血流信号。
双侧颈部未见明显肿大淋巴结。

影像诊断:

甲状腺双侧叶未见异常

报告医师: 郭丽霞

检查日期: 2025-02-16

审核医师: 郭丽霞

报告日期: 2025-02-16



注: 本报告仅供临床医生参考!

地址: 大同市魏都大道 79 号。若有疑问, 请致电: 0352---2830580

Rich 大同瑞慈康复医院
超声诊断图文报告

流水号: 2108300815

超声号: 1796050

姓名: 张挺 1

年龄: 46 岁

性别: 男

检查设备: Vivid E95

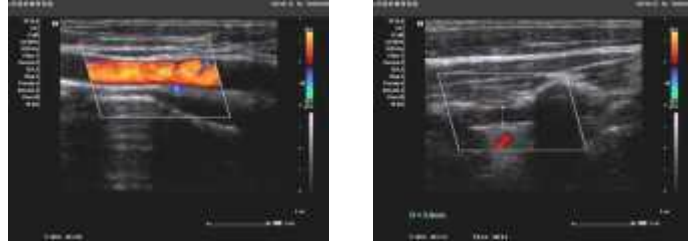
体检号: 335628

申请医院: 本院

体检科室: 体检科

检查部位: 颈部血管彩超

经典图像:



影像所见:

右锁骨下动脉起始处、双侧颈总动脉、颈内、颈外动脉起始段内中膜不增厚, 内壁欠光滑, 管壁未见明确强回声斑。CDFI: 血流充盈好。PW: 频谱形态正常。

双侧椎动脉走行正常, 椎动脉内径正常, 管壁不厚, 管腔内为无回声, CDFI: 血流充盈好。PW: 频谱正常。

影像诊断:

双侧颈动脉、椎动脉未见明显异常

报告医师: 郭丽霞

检查日期: 2025-02-16

审核医师: 郭丽霞

报告日期: 2025-02-16



注: 本报告仅供临床医生参考!

地址: 大同市魏都大道 79 号。若有疑问, 请致电: 0352---2830580

Rich 大同瑞慈康复医院
超声诊断图文报告

流水号: 2108300815

超声号: 1796052

姓名: 张挺 1

年龄: 46 岁

性别: 男

检查设备: Vivid E95

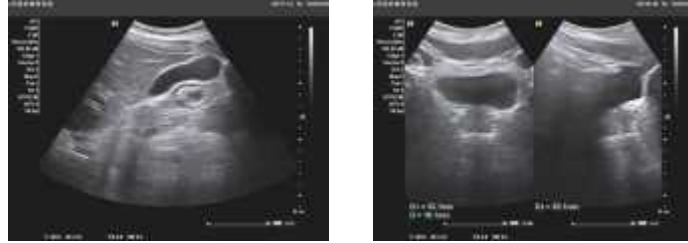体检号: 335628

申请医院: 本院

体检科室: 体检科

检查部位: 全腹彩超

经典图像:



影像所见:

肝脏大小形态正常, 包膜光滑完整, 实质回声均匀, 肝内管道系统走行清晰, 门静脉及肝内胆管不扩张。
胆囊大小形态正常, 壁不厚、光滑, 囊内透声好, 肝外胆管不扩张。
胰腺大小形态正常, 实质回声均匀, 主胰管不扩张。
脾脏大小形态正常, 实质回声均匀, 脾门静脉不宽。
双肾大小形态正常, 皮髓质分界清晰, 集合系统未见分离, 双侧输尿管未见扩张。
膀胱充盈佳, 未见明显异常。
前列腺形态正常, 大小约 3.3*2.5*1.8cm, 实质回声均匀。

影像诊断:

肝、胆、脾、胰、双肾、前列腺未见明显异常

报告医师: 郭丽霞

检查日期: 2025-02-16

审核医师: 郭丽霞

报告日期: 2025-02-16



注: 本报告仅供临床医生参考!

地址: 大同市魏都大道 79 号。若有疑问, 请致电: 0352---2830580

姓名: 张挺 1

年龄: 46 岁

性别: 男

检查设备: 西门子数字 X 线摄影

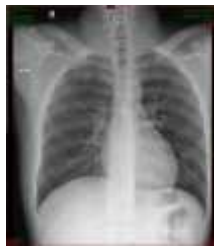体检号: 335628

申请医院: 本院

体检科室: 体检科

检查部位: 胸部正位片

经典图像:



影像所见:

胸廓对称。气管居中，纵隔无移位。双肺野清晰。肺门影未见增大。心脏大小、形态正常。双膈面光滑，肋膈角锐利。

影像诊断:

胸部平片未见异常。

报告医师: 李贵

检查日期: 2025-02-16

审核医师: 李贵

报告日期: 2025-02-16