



2108300771

大同瑞慈健康体检

报 告 册

体检编号	335584	工号	46
姓名	舒露		
性别	女	年龄	48岁
单位	中国人民保险大同分公司		
部门	中国人民保险大同分公司		
联系电话	13008089995		
体检日期	2024-08-04		

尊敬的 舒露女士 您好！

首先，瑞慈健康体检全体员工欢迎您的光临，并对您的信任表示衷心的感谢！

您于 2024-08-04 （体检编号：335584）完成健康检查，本机构的各科医生已根据您的体检项目及结果，汇总成此份健康体检报告，并经总检医生审核。据此提出对您健康状况的综合分析及建议。

瑞慈健康体检倡导“大健康、大康复”，提出“健康是第一财富（Rich）”的人文理念。希望您仔细阅读并妥善地保管此份健康体检报告，并认真关注报告中的提示与建议，若您对报告内容有任何疑问，可直接与瑞慈健康体检客服部联系，进一步咨询。

健康体检咨询电话：**0352-2824444**

客户服务咨询电话：**0352-2830597**

400-6112995

瑞慈健康体检报告由下列内容组成：

第一部分：主检报告

第二部分：分科分项结果

第三部分：检验报告

第四部分：附表

主检报告

检查综述

- 【眼科】 (1) 左眼视力下降 (2) 右眼视力下降
- 【同型半胱氨酸】 同型半胱氨酸偏高(16.86 $\mu\text{mol/L}$)
- 【尿沉渣】 白细胞尿偏高(14 个/u1)
- 【血脂四项】 动脉硬化指数偏低(1.21) 甘油三酯(TG)偏高(2.00 mmol/L)
- 【尿常规】 小圆上皮细胞(SRC)偏高(1 个/u1) 鳞状上皮细胞偏高(8 /HP)
- 【妇科内诊】 (1) 阴道炎
- 【心电图】 1. 窦性心律 2. T波低平
- 【全腹彩超】 1. 中度脂肪肝 2. 盆腔囊肿

医生建议

【左眼视力下降】：

(1) 视力下降是由角膜白斑或角膜炎、晶状体混浊、眼底疾病、屈光不正等原因引起，建议眼科诊断治疗。

【右眼视力下降】：

(1) 视力下降是由角膜白斑或角膜炎、晶状体混浊、眼底疾病、屈光不正等原因引起，建议眼科诊断治疗。

【同型半胱氨酸偏高】：

(1) 血同型半胱氨酸是一种含硫氨基酸，为蛋氨酸和半胱氨酸代谢过程中产生的重要中间产物。正常情况下，血同型半胱氨酸在体内能被分解代谢，浓度维持在较低水平。但在日常生活中由于原发性原因和继发性原因会影响血同型半胱氨酸代谢导致在血液中升高。

(2) 同型半胱氨酸偏高称之为高同型半胱氨酸血症，产生的原因和遗传、环境、营养因素有很大关系。高同型半胱氨酸血症目前认为是冠心病、高血压、脑血管疾病重要的危险因素。建议日常生活中清淡饮食，多吃新鲜蔬菜水果，补充维生素成分，心内科诊治。

【白细胞尿偏高】：

(1) 白细胞尿偏高，一般提示为泌尿系感染，白细胞数目跟感染的程度相关，细菌感染的程度越重，白细胞数目增加的越高。建议往泌尿外科诊断治疗。

【动脉硬化指数偏低】：

(1) 建议内科结合临床参考。

【甘油三酯(TG)偏高】：

(1) 甘油三酯是甘油和脂肪酸所构成的有机化合物，甘油三酯测定是脂类代谢的重要指标之一。

(2) 甘油三酯增高与冠心病的发生有着重要的相关性，随年龄增大而有上升的趋势，其增高最常见于高脂和过量糖类饮食、肥胖等。

(3) 甘油三酯主要功能是为机体提供能量，其正常值在 0.7-1.7 mmol/L 之间，1.7-2.29 mmol/L 为边缘增高，提示应该注意饮食和运动了。

(4)甘油三酯大于 2.3mmol/L，就称为高甘油三酯血症。甘油三酯增高虽然不会直接导致血管斑块的形成，但也会间接引起心脑血管疾病风险增加，同时，当甘油三酯大于 5.6mmol/L 时，还会增加急性胰腺炎的风险，所以降低甘油三酯的基础主要是控制饮食，饮食控制不佳可以选择药物治疗。

(5)生活方式的干预是控制甘油三酯水平升高的基础，包括减重，增加运动量，限制酒精摄入以及避免食用果糖和高碳水化合物食物。多食蔬菜水果，定期复查。

(6)明显增高者在医师的指导下使用降脂药物治疗，首选他汀和贝特类药物。

【鳞状上皮细胞偏高】：

(1)在生理情况下，机体正常的新陈代谢都会引起鳞状上皮细胞的脱离，这是一种正常的机体现象。如果长时间出现鳞状上皮细胞偏高的现象时，则有可能是尿路感染、泌尿系统结石等因素导致，应及时往泌尿外科进一步诊断治疗。

【小圆上皮细胞(SRC)偏高】：

(1)建议泌尿外科咨询，定期复查。

【阴道炎】：

(1)阴道炎是阴道粘膜及粘膜下结缔组织的炎症，是妇科门诊常见的疾病。

(2)正常健康妇女，由于解剖学及生物化学特点，阴道对病原体的侵入有自然防御功能，当阴道的自然防御功能遭到破坏，则病原体易于侵入，导致阴道炎症。

(3)绝经后妇女由于雌激素缺乏，阴道上皮菲薄，细胞内糖原含量减少，阴道 PH 高达 7 左右，故阴道抵抗力低下，比青春期及育龄妇女易受感染。

(4)阴道炎临床上以白带的性状发生改变以及外阴痒痒灼痛为主要临床特点，感染累及尿道时，可有尿痛、尿急等症状。常见的阴道炎有细菌性阴道病、滴虫性阴道炎、霉菌性阴道炎、老年性阴道炎。

(5)阴道炎由不同的病原体感染所致，一旦出现外阴不适，白带异常，立即去医院检查，确定病原体，针对病因治疗。

【T 波低平】：

(1)建议往心血管内科诊断治疗，定期复查。

【盆腔囊肿】：

(1)请专科进一步检查，明确诊断。囊肿本身对人体健康没有多大影响。可以工作，可以运动，生活上没什么要特别注意的地方。过大的囊肿，对周围的器官有压迫症状的，或有炎症的，手术治疗。定期复查。

【中度脂肪肝】：

(1)脂肪肝是指肝脏被脂肪浸润，为一种多病因引起的获得性疾病。

(2)脂肪肝是以肝细胞脂肪变性和脂肪蓄积为病理特征，最常见易患因素有超重或肥胖、进食油腻食物、高脂血症（尤其甘油三酯升高）、营养失调（营养过量或不足）、饮酒、高脂血症、少运动、糖耐量异常、减肥造成体重急剧下降、营养不良、中毒和药物等。

(3)当肝内脂类（主要为甘油三酯）含量超过肝重的 5% 时为脂肪肝。脂肪肝是一个常见的临床现象，不是一个独立性的疾病。

(4)值得注意的是，过多的脂肪在肝组织、肝细胞内浸润，引起肝细胞肿大，严重可致肝硬化。脂肪肝是可逆性的，合理饮食、运动及治疗后可恢复。

(5)合理控制饮食，控制总摄入量，低盐、低脂和低糖类饮食，少吃动物内脏，多吃蔬菜水果；

(6)控制危险因素，如控制体重、改善胰岛素抵抗、调整血脂紊乱，戒酒、戒烟，坚持长期有氧运动，加强体育锻炼；

(7)定期复查腹部彩超、血脂、肝功能。

汇总医生： 樊兴国

主检日期： 2024-08-05

主检医生：

分科结果

身高、体重、血压

项目名称	检查结果	项目名称	检查结果
身高	172cm	体重	71kg
血压	125/83mmHg		

***小结:**

未见异常

操作员：闫辛儿 检查日期：2024-08-04 检查医生：名燕凌

内科

项目名称	检查结果	项目名称	检查结果
心率	74 次/min	心律	齐
心脏杂音	无	心界	正常
肺部	正常	呼吸音	呼吸音清
啰音	未闻及	叩诊	叩诊呈清音
腹部触诊	腹部平软	发育	正常
肝胆	肋下未触及	脾脏	肋下未触及
双肾	无叩击痛	肠鸣音	正常
营养	良好	神经系统	正常
生理反射	生理反射存在	病理反射	病理反射未引出
颅神经	正常	运动功能	正常
深浅感觉	正常	其它	无异常发现
既往史	无		

***小结:**

未见异常

操作员：名燕凌 检查日期：2024-08-04 检查医生：名燕凌

外科（女）

项目名称	检查结果	项目名称	检查结果
皮肤	正常	甲状腺	无肿大
浅表淋巴结	无肿大	肛门	拒检
泌尿外生殖器	正常	四肢关节	未见异常
腹股沟	未见异常	足背动脉	正常
紫绀	无	色素沉着	无
脱毛	无	脱色	无
浮肿	无	皮下结节	无
头颅	正常	颈部	正常
乳腺	正常	脊柱	正常
直肠	未检	皮肤黄疸	无
四肢	活动正常	其他	无

*小结:

未见异常

操作员：魏利平 检查日期:2024-08-04 检查医生：魏利平

眼科

项目名称	检查结果	项目名称	检查结果
视力(左)	0.5	视力(右)	0.6
辨色力	正常	眼睑	正常
结膜	正常	泪器	正常
角膜	正常	虹膜	正常
瞳孔	正常	晶状体	正常
玻璃体	正常	眼底	未见异常

*小结:

(1) 左眼视力下降

(2) 右眼视力下降

操作员：田野青 检查日期：2024-08-04 检查医生：田野青

耳鼻喉科

项目名称	检查结果	项目名称	检查结果
听力(左)	正常	听力(右)	正常
外耳道	正常	鼓膜	正常
鼻窦	正常	鼻中隔	正常
鼻腔	正常	扁桃体	无肿大
嗅觉	正常	咽喉	正常

***小结：**

未见异常

操作员：王存宝 检查日期：2024-08-04 检查医生：王存宝

妇科内诊

项目名称	检查结果	项目名称	检查结果
外阴	正常	尿道口	正常
阴道	阴道炎	子宫	正常
附件	正常	宫颈	光滑
后穹窿	正常		

***小结：**

(1) 阴道炎

操作员：智美玲 检查日期：2024-08-04 检查医生：智美玲

检验报告

尿常规

项目名称	检查结果	单位	参考值	提示
胆红素(BIL)	-		阴性	
隐血(ERY)	-		阴性	
小圆上皮细胞(SRC)	1	个/ul	0--0	↑
维生素 C	-		阴性	
异常红细胞	0	个/ul	0--3	
红细胞（正常）	0	个/ul	0--6	
鳞状上皮细胞	8	个/ul	0--0	↑
粘液丝	0	个/ul	0--0	
尿葡萄糖(GLU)	-		阴性	
酮体(KET)	-		阴性	
比重(SG)	1.010		1.003--1.030	
酸碱度(PH)	6.0		4.5--8.0	
尿蛋白质(PRO)	-		阴性	
尿胆原(URO)	-		阴性	
亚硝酸盐(NIT)	-		阴性	
尿白细胞(LEU)	-		阴性	

*小结:

小圆上皮细胞(SRC)偏高(1 个/ul) 鳞状上皮细胞偏高(8 /HP)

操作员：乔叶 检查日期:2024-08-04 检查医生:陈建国

血常规（五分类）

项目名称	检查结果	单位	参考值	提示
白细胞(WBC)	4.50	10 ⁹ /L	3.5--9.5	
淋巴细胞绝对值(LY#)	2.12	10 ⁹ /L	1.1--3.2	

淋巴细胞百分比(LY%)	46.9	%	20--50
中性粒细胞绝对值(GR#)	2.05	10 ⁹ /L	1.8--6.3
中性粒细胞百分比(GR%)	45.7	%	40--75
嗜碱性粒细胞绝对值(BA#)	0.01	10 ⁹ /L	0--0.06
嗜碱性粒细胞百分比(BA%)	0.3	%	0--1.0
嗜酸性粒细胞绝对值(EO#)	0.06	10 ⁹ /L	0.02--0.52
嗜酸性粒细胞百分比(EO%)	1.3	%	0.4--8.0
血小板(PLT)	209	10 ⁹ /L	125--350
血小板分布宽度(PDW)	16.2	%	15--17
平均血小板体积(MPV)	10.4	fl	6.0--14.0
血小板压积(PCT)	0.218	%	0.11--0.28
红细胞(RBC)	4.51	10 ¹² /L	3.8--5.1
血红蛋白	140	g/L	115--150
红细胞压积(HCT)	43.0	%	35--45
红细胞平均体积(MCV)	95.2	fl	82--100
平均血红蛋白含量(MCH)	31.0	pg	27--34
平均血红蛋白浓度(MCHC)	326	g/L	316--354
单核细胞绝对值(MO#)	0.26	10 ⁹ /L	0.1--0.60
单核细胞百分比(MO%)	5.8	%	3--10
红细胞分布宽度标准差(RDW-SD)	43.5	fl	35--56
红细胞分布宽度变异系数(RDW-CV)	12.2	%	10.6--16.6
大血小板比率	27.7	%	11--45
大血小板数目	58	10 ⁹ /L	30--90
未成熟粒细胞数目	0.00	10 ⁹ /L	0--999
未成熟粒细胞百分比	0.1	%	0--100
有核红细胞数目	0.000	10 ⁹ /L	0--9999

有核红细胞百分比	0.00	/100WBC	0--9999	
----------	------	---------	---------	--

***小结:**

未见异常

操作员：赵伟 检查日期:2024-08-04 检查医生:陈建国

肾功三项

项目名称	检查结果	单位	参考值	提示
肌酐(CREA)	60.00	umol/L	41--73	
尿酸(UA)	285.00	umol/L	140--340	
尿素测定 (Urea)	3.20	mmol/L	2.6--7.5	

***小结:**

未见异常

操作员：梁可欣 检查日期:2024-08-04 检查医生:陈建国

空腹血糖

项目名称	检查结果	单位	参考值	提示
葡萄糖(GLU)	4.76	mmol/L	3.89--6.1	

***小结:**

未见异常

操作员：梁可欣 检查日期:2024-08-04 检查医生:陈建国

同型半胱氨酸

项目名称	检查结果	单位	参考值	提示
同型半胱氨酸	16.86	umol/L	0--15	↑

***小结:**

同型半胱氨酸偏高(16.86 umol/L)

操作员：梁可欣 检查日期:2024-08-04 检查医生:陈建国

生殖道微生态

项目名称	检查结果	单位	参考值	提示
线索细胞	-			
清洁度	II			
上皮细胞(白带)	+			
滴虫	-			
G-球菌	-			
霉菌	-			
G-杆菌	-			
G+杆菌	-			
G+球菌	-			

***小结:**

未见异常

操作员：黄璐瑶 检查日期:2024-08-05 检查医生:陈建国

尿沉渣

项目名称	检查结果	单位	参考值	提示
白细胞尿	14	个/ul	0--13	↑
上皮细胞(EC)	9	/HP	0--28	
管型(CAST)	0	个/ul	0--1	
霉菌(尿)	0	/HP	0--0	
结晶	0	/HP	0--10	
透明度(CLA)	清亮			
胆红素(BIL)	-		阴性	
颜色(Colour)	淡黄色			
红细胞(尿)(RBC)	0	个/ul	0--6	

***小结:**

白细胞尿偏高(14 个/ul)

血脂四项

项目名称	检查结果	单位	参考值	提示
动脉硬化指数	1.21		1.31--3.19	↓
总胆固醇(CHOL)	5.12	mmol/L	2.59--5.2	
甘油三脂(TG)	2.00	mmol/L	0.7--1.7	↑
低密度脂蛋白(LDL)	1.78	mmol/L	0--4.13	
高密度脂蛋白(HDL)	1.47	mmol/L	0.77--1.55	

***小结：**

动脉硬化指数偏低(1.21) 甘油三脂(TG)偏高(2.00 mmol/L)

肝功能三项

项目名称	检查结果	单位	参考值	提示
γ-谷氨酰转肽酶(GGT)	16.0	U/L	7--45	
丙氨酸氨基转移酶(ALT)	30.00	U/L	7--40	
门冬氨酸氨基转移酶(AST)	24.00	U/L	13--35	
谷草比谷丙	0.80		0.4--2.5	

***小结：**

未见异常

大同现代医学检验实验室

液基薄层细胞学图文报告

ID: 2024104266

病理号: 097226

姓名: 舒露

性别: 女

年龄: 48岁

送检科室:

电话号码: 13008089995

床号:

病历号:

体检号: 2108300771

送检医院: 大同瑞慈康复体检

送检日期: 2024-08-05

末次月经:

送检医生:

采样日期:

报告日期: 2024-08-05

标本满意度: 满意

细胞量: >40%

红细胞:

经期样本:

颈管细胞:

化生细胞:

鳞状细胞:

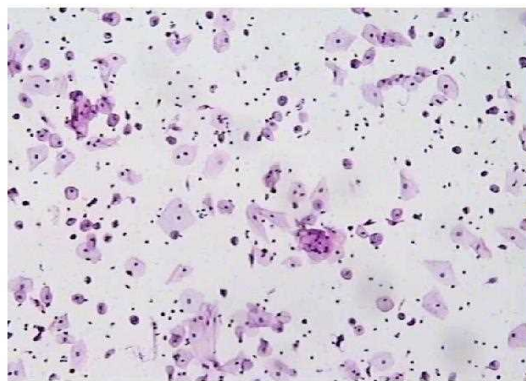
宫颈柱状细胞:

未见上皮内病变/恶性细胞:

正常范围内:

良性反应性改变:

- 炎症:
 - 轻度:
 - 中度:
 - 重度:
- 放疗:
- 妊娠:
- 萎缩性:
- 宫内避孕器:
- 其他:



病原体: 滴虫感染: 念珠菌感染: 细菌感染:

提示 HPV 感染: 疱疹病毒感染:

鳞状上皮细胞分析:

非典型鳞状细胞:

- 倾向上皮内瘤变:
- 倾向良性反应性改变:
- 不能明确意义(ASC-US):
- 不排除高度病变(ASC-H):

上皮内低度病变: 鳞癌:

上皮内高度病变:

- CIN2:
- CIN3:

腺上皮细胞分析:

非典型腺细胞:

- 宫内膜:
- 来源不明:

非典型腺细胞(宫颈管):

- 倾向原位腺癌:
- 不能明确意义:
- 倾向良性反应性改变:

腺癌:

- 宫颈管:
- 宫内膜:
- 其它:

炎细胞:

- 轻度:
- 中度:
- 重度:

可疑腺癌:

诊断意见: 未见上皮内病变或恶性细胞 (NILM)。

建议:

报告医师: 张荣生

地址: 大同市魏都大道 79 号, 本报告医师签字后有效
咨询: 0352-2830587 4006-122-995

妇科细胞学是筛查项目, 出于技术原因, 可能会有假阴性结果, 本检测仅对来样负责, 如果对结果有疑义, 请在收到报告 7 天内与我们联系。

大同瑞慈康复医院 12导联心电图报告

舒露 女 48岁

体检号:335584

病床号:

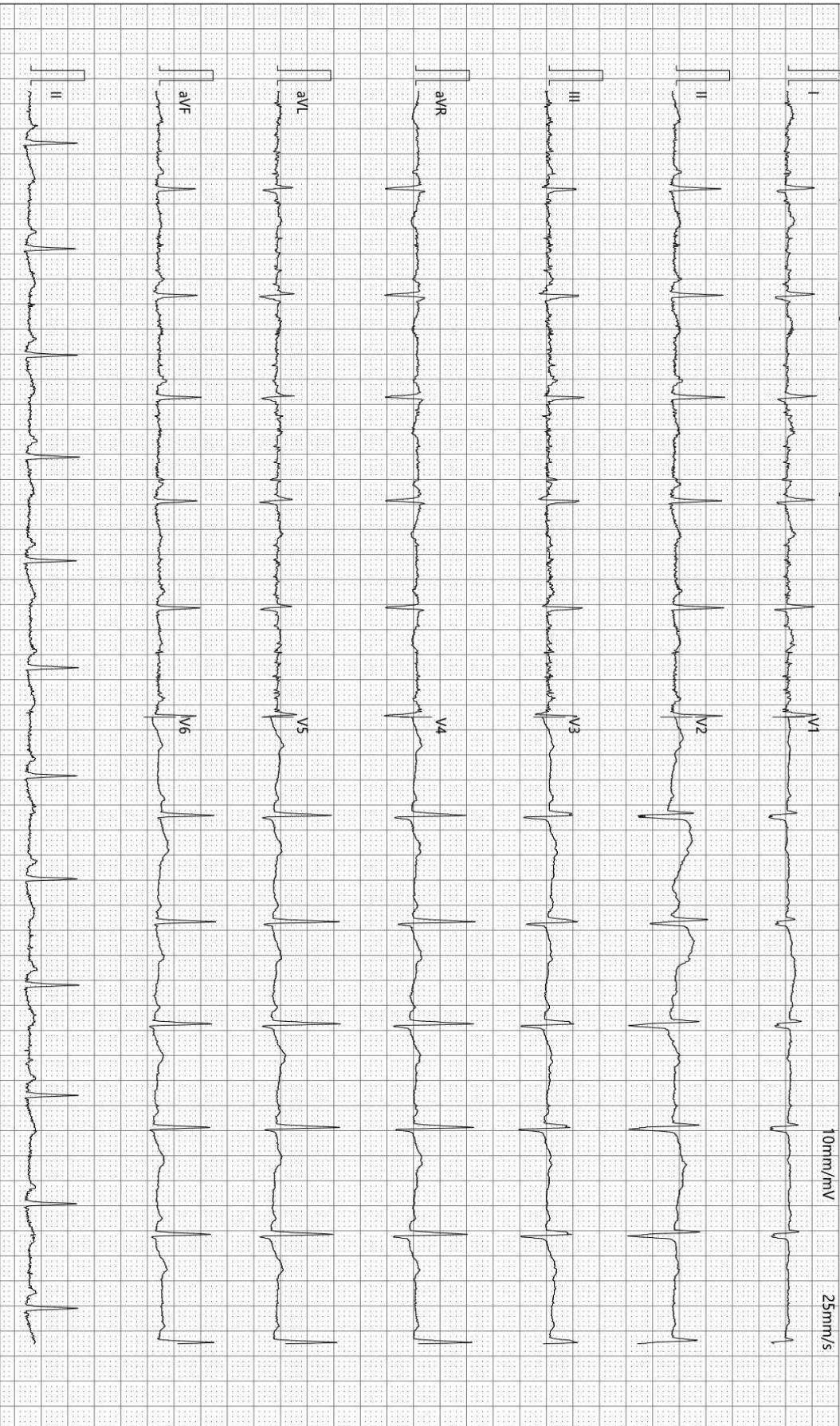
诊断结果:

- 1.窦性心律
- 2.T波低平

诊断医生:

张之生

HR : 71bpm [60 ~ 100bpm]
 P : 107ms [0 ~ 110ms]
 PR : 159ms [120 ~ 200ms]
 QRS : 77ms [60 ~ 100ms]
 QT/QTc : 382/415ms [320 ~ 440/0 ~ 460ms]
 P/QRS/T : 74/66/44deg. [0 ~ 75/-30 ~ 90/0 ~ 75deg]
 RV5/SV1 : 1.196/0.318mV [0.0 ~ 2.5/0.0 ~ 2.0mV]



检查时间:2024-08-04 08:58:24

诊断时间:2024-08-04 09:07:58

SEMIP V1.90

仅供临床参考

DR 诊断图文报告

流水号: 2108300771

影像号: DX20240803059

姓名: 舒露

年龄: 48 岁

性别: 女

检查设备: 西门子数字 X 线摄影

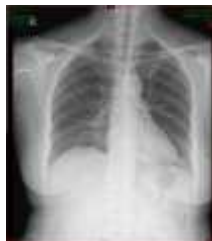体检号: 335584

申请医院: 本院

体检科室: 体检科

检查部位: 胸部正位片

经典图像:



影像所见:

胸廓对称。气管居中, 纵隔无移位。双肺野清晰。肺门影未见增大。心脏大小、形态正常。双膈面光滑, 肋膈角锐利。

影像诊断:

胸部平片未见异常。

报告医师: 李贵

检查日期: 2024-08-04

审核医师: 李贵

报告日期: 2024-08-04

超声诊断图文报告

流水号: 2108300771

影像号: 1626430

姓名: 舒露

年龄: 48 岁

性别: 女

检查设备: Vivid E95

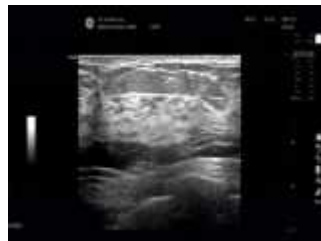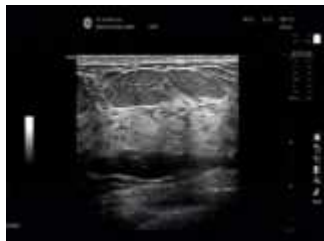体检号: 335584

申请医院: 本院

体检科室: 体检科

检查部位: 乳腺彩超

经典图像:



影像所见:

双侧乳腺腺体层次清晰, 右乳腺体厚 1.2cm, 左乳腺体厚 1.3cm, 乳导管未见扩张, 未见明显占位性病变, CDFI: 未见异常血流信号。

双侧腋下未见明显肿大淋巴结。

影像诊断:

双侧乳腺未见明显异常

报告医师: 柴芳

检查日期: 2024-08-04

审核医师: 柴芳

报告日期: 2024-08-04

超声诊断图文报告

流水号: 2108300771

影像号: 1626432

姓名: 舒露

年龄: 48 岁

性别: 女

检查设备: Vivid E95

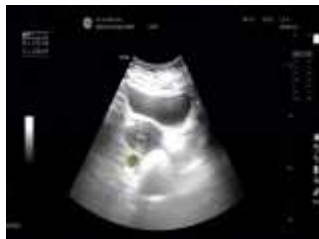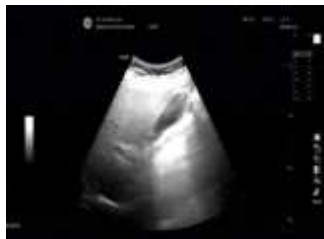体检号: 335584

申请医院: 本院

体检科室: 体检科

检查部位: 全腹彩超

经典图像:



影像所见:

肝脏大小形态正常, 包膜光滑完整, 实质回声细腻、增强, 肝内管道系统走行欠清晰, 门静脉及肝内胆管不扩张。
胆囊大小形态正常, 壁不厚、光滑, 囊内透声好, 肝外胆管不扩张。
胰腺大小形态正常, 实质回声均匀, 主胰管不扩张。
脾脏大小形态正常, 实质回声均匀, 脾门静脉不宽。
双肾大小形态正常, 皮髓质分界清晰, 集合系统未见分离, 双侧输尿管未见扩张。
膀胱充盈佳, 未见明显异常。
绝经后子宫, 大小形态改变, 肌壁回声均匀, 内膜呈线状, 宫颈厚约 2.1cm, 双侧卵巢显示不清。
子宫后方探及大小约 1.7*1.3cm 囊性结构, 囊液清, 壁光滑。

影像诊断:

1. 中度脂肪肝
2. 盆腔囊肿

报告医师: 柴芳

检查日期: 2024-08-04

审核医师: 柴芳

报告日期: 2024-08-04