



2108190522

大同瑞慈健康体检

报 告 册

体检编号	334246	工号	14
姓名	韩秋芳		
性别	女	年龄	48岁
单位	广灵县林业局		
部门	广灵县林业局		
联系电话	17536011372		
体检日期	2025-07-21		

尊敬的韩秋芳女士您好！

首先,瑞慈健康体检全体员工欢迎您的光临,并对您的信任表示衷心的感谢！

您于 2025-07-21 (体检编号: 334246) 完成健康检查,本机构的各科医生已根据您的体检项目及结果,汇总成此份健康体检报告,并经总检医生审核。据此提出对您健康状况的综合分析及建议。

瑞慈健康体检倡导“大健康、大康复”,提出“健康是第一财富 (Rich)”的人文理念。希望您仔细阅读并妥善地保管此份健康体检报告,并认真关注报告中的提示与建议,若您对报告内容有任何疑问,可直接与瑞慈健康体检客服部联系,进一步咨询。

健康体检咨询电话: 0352-2824444

客户服务咨询电话: 0352-2830597

400-6112995

瑞慈健康体检报告由下列内容组成:

第一部分:主检报告

第二部分:分科分项结果

第三部分:检验报告

第四部分:附表

主检报告

检查综述

- 1、【耳鼻喉科】（1）鼻腔黏膜充血
- 2、【血常规（五分类）】血小板压积(PCT)偏高(0.309%) 大血小板数目偏高($98 \times 10^9/L$)
- 3、【肺部双源CT】右肺中叶纤维结节灶，低危结节。
- 4、【心电图】1. 窦性心律不齐
- 5、【甲状腺彩超】甲状腺双侧叶多发胶质囊肿 TI-RADS 2级
- 6、【全腹彩超】盆腔积液
- 7、【骨密度检查】骨质减少
- 8、【口腔科】（1）左下第三磨牙 右下第三磨牙 右上第三磨牙 阻生齿
- 9、【眼科】（1）镜0.5 （2）镜0.5

医生建议

【鼻腔黏膜充血】：

- (1) 积极锻炼身体，治疗全身疾病。
- (2) 戒除烟酒，避免刺激。
- (3) 建议到耳鼻喉科就诊，选择恰当的治疗方法。

【大血小板数目偏高】：

- (1) 供内科结合临床参考。

【血小板压积(PCT)偏高】：

(1) 血小板压积是指外周血中血小板的容积占血液容积的百分比。血小板压积偏高，如果在血小板数目正常的情况下，可不作考虑。如果血小板数目明显增高，建议往血液科进一步复查，以明确诊断。

【右肺中叶纤维结节灶】：

- (1) 建议呼吸内科诊断治疗。

【窦性心律不齐】：

- (1) 供内科临床参考，可见于正常人，无重要临床意义。
- (2) 见于正常人，是一种随呼吸节律而变化的正常心律。

【甲状腺双侧叶多发胶质囊肿】：

- (1) 建议内分泌科诊断治疗。

【盆腔积液】：

(1) 盆腔积液是一种表现，而不是一种疾病，可分为生理性积液和病理性积液两种。生理性积液见于部分正常女性在月经期或排卵期，含有少量的积液。病理性积液可在盆腔炎、附件炎和子宫内膜异位症等疾病下产生的。

(2) 建议月经干净3、4天后复查，如复查仍提示积液或有腹部疼痛等不适症状，不排除盆腔炎症，建议妇科诊治。

【骨质减少】：

(1)骨质减少是指以单位体积内骨组织量减少为特点的代谢性骨病变，表示骨骼密度低于正常水平，因为骨骼密度是测量骨骼强度的指标。骨质减少是一种渐进的形式，但能够反映骨骼状况。骨质减少是骨质疏松的前兆，其发展到严重程度就是骨质疏松。

(2)骨骼随着年龄的增长，细胞活跃程度会逐渐降低，并且年龄增长后，体内性激素水平会逐渐下降，钙、锌、维生素D等微量元素吸收不足，导致骨质减少。此外，如果缺乏运动、过度挑食、偏食等情况，也会影响机体对微量元素的吸收，进而导致骨质减少。

(3)骨质减少在临床上多见于孕妇和中老年人群，孕妇因为胎儿生长发育需要钙质，骨质会出现减少；中老年人群因为年龄增长也会出现钙质的流失。

(4)此外，女性绝经期后雌激素分泌会明显下降导致破骨细胞活跃，引起骨量丢失而出现骨质减少；甲状腺、甲状旁腺功能亢进等继发性疾病也可导致骨质减少。

(5)临床上常用双能X线骨密度测量作为测量骨质流失的一种方法，其测量骨密度主要是在脊柱、髋关节等部位；跟骨的定量超声也可用于普通筛查，其方法费用低、便携且无电离辐射。

(6)定期复查骨密度，每年做一次骨密度的检测。如果骨质继续减少，就需要药物的治疗（如钙尔奇D、骨化三醇等）。

(7)经常晒太阳或补充维生素D。加强体育锻炼，多参加户外运动。补钙，钙含量多的食品主要见于海产品、牛奶、豆腐、豆浆、酸奶、芝麻、绿色蔬菜等，到了五十岁以后最好口服钙片，以促进钙的吸收。

【阻生齿】：

(1)牙齿在颌骨内由于位置不当，不能萌出到正常咬合位置，这样的牙齿称为阻生齿。最常见的阻生齿是下颌第三磨牙，其次是上颌第三磨牙和上颌尖牙等。

(2)阻生齿和覆盖在其上的牙龈之间，很容易藏污纳垢，滋生细菌，引起口臭、牙齿龋坏等，当身体抵抗力下降时，常常会导致牙冠周围的牙龈发生炎症，严重时脸颊可致肿胀，张口困难，甚至会引起全身发烧，颌下淋巴结肿大。

(3)阻生齿常常还会引起邻牙龋坏、松动、牙槽骨吸收等症状，所以能引起这些病变的阻生牙应该拔除。

(4)由于阻生齿位置不正，被邻牙阻挡，有些还可能完全被骨组织包埋，因此阻生齿的拔除比拔除其他牙齿要困难，被牙龈覆盖的要切开牙龈，被骨包埋的要把骨去除，被邻牙挡住的要把牙冠劈开，分片拔除。

(5)拔阻生齿费时较长，术中术后可能发生的并发症也较多，如：出血、断根、邻牙损伤等。

(6)建议如果阻生齿位置不当，引起智齿冠周炎、邻牙的龋坏、松动等病变时，可往口腔科行拔除术。

汇总医生： 丁昊炜

主检日期： 2025-07-24

主检医生：

分科结果

身高、体重、血压

项目名称	检查结果	项目名称	检查结果
身高	160cm	体重	48kg
血压	113/65mmHg		

***小结:**

未见异常

操作员：陈红锦

检查日期：2025-07-21

检查医生：名燕凌

内科

项目名称	检查结果	项目名称	检查结果
心率	72次/min	心律	齐
心脏杂音	无	心界	正常
肺部	正常	呼吸音	呼吸音清
啰音	未闻及	叩诊	叩诊呈清音
腹部触诊	腹部平软	发育	正常
肝胆	肋下未触及	脾脏	肋下未触及
双肾	无叩击痛	肠鸣音	正常
营养	良好	神经系统	正常
生理反射	生理反射存在	病理反射	病理反射未引出
颅神经	正常	运动功能	正常
深浅感觉	正常	既往史	无
其它	无异常发现		

***小结:**

未见异常

操作员：名燕凌

检查日期：2025-07-21

检查医生：名燕凌

外科（女）

项目名称	检查结果	项目名称	检查结果
皮肤	正常	甲状腺	无肿大
浅表淋巴结	无肿大	肛门	正常
泌尿外生殖器	正常	四肢关节	未见异常
腹股沟	未见异常	足背动脉	正常
紫绀	无	色素沉着	无
脱毛	无	脱色	无
浮肿	无	皮下结节	无
头颅	正常	颈部	正常
乳腺	正常	脊柱	正常
直肠	未检	皮肤黄疸	无
四肢	活动正常	其他	无

***小结：**

未见异常

操作员：张明远

检查日期：2025-07-21

检查医生：张明远

眼科

项目名称	检查结果	项目名称	检查结果
视力(左)	镜 0.5	视力(右)	镜 0.5
辨色力	正常	眼睑	正常
结膜	正常	泪器	正常
角膜	正常	虹膜	正常
瞳孔	正常	晶状体	正常
玻璃体	正常	眼底	未见异常

***小结：**

(1) 镜 0.5

(2) 镜 0.5

操作员：田野青

检查日期：2025-07-21

检查医生：田野青

耳鼻喉科

项目名称	检查结果	项目名称	检查结果
听力(左)	正常	听力(右)	正常
外耳道	正常	鼓膜	正常
鼻窦	正常	鼻中隔	正常
鼻腔	鼻腔黏膜充血	扁桃体	无肿大
嗅觉	正常	咽喉	正常

*小结:

(1) 鼻腔黏膜充血

操作员：裴文兴 检查日期:2025-07-21 检查医生：裴文兴

口腔科

项目名称	检查结果	项目名称	检查结果
唇颊	正常	齿	左下第三磨牙&右下第三磨牙&右上第三磨牙&阻生齿
牙龈	正常	牙周	正常
舌腭	正常	腮腺	正常
颌下腺	正常	颞下颌关节	正常

*小结:

(1) 左下第三磨牙 右下第三磨牙 右上第三磨牙 阻生齿

操作员：龚富生 检查日期:2025-07-21 检查医生：龚富生

检验报告

血流变

项目名称	检查结果	单位	参考值	提示
全血粘度高切 200/s	3.54	mpas	3.36--4.32	
全血粘度中切 100/s	3.79	mpas	3.43--4.59	
全血粘度中切 50/s	4.17	mpas	3.85--5.45	
全血还原粘度高切	5.38	mpas	3.69--8.74	
全血还原粘度低切	35.76	mpas	26.87--47.57	
血浆粘度	1.33	mpas	1.26--1.70	
血沉(ESR)	7.20	mm/h	0--20	
红细胞压积	0.41	L/L	0.35--0.45	
红细胞聚集指数	4.52		3.19--5.33	
红细胞变形指数	0.79		0.53--1.11	
红细胞刚性指数	4.05		2.17--6.94	
血沉方程 K 值	23.87	mm/h	0--80.48	
全血粘度 1/s	15.99	mpas	13.79--17.91	
全血高切相对指数	2.66		1.9--3.4	
全血低切相对指数	12.02		8.1--14.2	

*小结:

未见异常

操作员：乔叶 检查日期:2025-07-21

检查医生:康建忠

血常规（五分类）

项目名称	检查结果	单位	参考值	提示
白细胞(WBC)	7.86	$10^9/L$	3.5--9.5	
淋巴细胞绝对值(LY#)	2.48	$10^9/L$	1.1--3.2	
淋巴细胞百分比(LY%)	31.5	%	20--50	

中性粒细胞绝对值 (GR#)	4.51	$10^9/L$	1.8--6.3	
中性粒细胞百分比 (GR%)	57.3	%	40--75	
嗜碱性粒细胞绝对值 (BA#)	0.06	$10^9/L$	0--0.06	
嗜碱性粒细胞百分比 (BA%)	0.8	%	0--1.0	
嗜酸性粒细胞绝对值 (EO#)	0.46	$10^9/L$	0.02--0.52	
嗜酸性粒细胞百分比 (EO%)	5.9	%	0.4--8.0	
血小板 (PLT)	268	$10^9/L$	125--350	
血小板分布宽度 (PDW)	16.4	%	15--17	
平均血小板体积 (MPV)	11.5	f1	6.0--14.0	
血小板压积 (PCT)	0.309	%	0.11--0.28	↑
红细胞 (RBC)	4.52	$10^{12}/L$	3.8--5.1	
血红蛋白	137	g/L	115--150	
红细胞压积 (HCT)	41.1	%	35--45	
红细胞平均体积 (MCV)	91.1	f1	82--100	
平均血红蛋白含量 (MCH)	30.3	pg	27--34	
平均血红蛋白浓度 (MCHC)	333	g/L	316--354	
单核细胞绝对值 (MO#)	0.35	$10^9/L$	0.1--0.60	
单核细胞百分比 (MO%)	4.5	%	3--10	
红细胞分布宽度标准差 (RDW-SD)	42.2	f1	35--56	
红细胞分布宽度变异系数 (RDW-CV)	12.4	%	10.6--16.6	
大血小板比率	36.6	%	11--45	
大血小板数目	98	$10^9/L$	30--90	↑
未成熟粒细胞数目	0.00	$10^9/L$	0--999	
未成熟粒细胞百分比	0.1	%	0--100	
有核红细胞数目	0.000	$10^9/L$	0--9999	
有核红细胞百分比	0.00	/100WBC	0--9999	

***小结:**

血小板压积 (PCT) 偏高 (0.309 %) 大血小板数目偏高 (98 $10^9/L$)

操作员：黄璐瑶 检查日期：2025-07-21

检查医生：康建忠

同型半胱氨酸

项目名称	检查结果	单位	参考值	提示
同型半胱氨酸	10.90	umol/L	0--15	

*小结:

未见异常

操作员：刘慧芳 检查日期:2025-07-21 检查医生:康建忠

生化 1(特殊级)

项目名称	检查结果	单位	参考值	提示
碳酸氢根(HCO3)	25.60	mmol/L	22--29	
总蛋白(T PROT)	72.3	g/L	65--85	
白蛋白(ALB)	45.10	g/L	40--55	
球蛋白(GLB)	27.20	g/L	15--35	
白蛋白/球蛋白(ALB/GLB)	1.66		1.0--2.5	
碱性磷酸酶(ALP)	72.0	U/L	35--100	
肌酐(CREA)	67.10	umol/L	41--73	
尿酸(UA)	161.00	umol/L	140--340	
钾(K)	3.84	mmol/L	3.5--5.5	
钠(Na)	138.2	mmol/L	136--145	
氯(Cl)	97.6	mmol/L	96--108	
钙(Ca)	2.24	mmol/L	2.11--2.52	
乳酸脱氢酶(LDH)	146.00	U/L	120--250	
淀粉酶(AMY)	59.00	IU/L	35--135	
葡萄糖(GLU)	5.14	mmol/L	3.89--6.1	
总胆红素(TBIL)	5.00	umol/L	0--21	
直接胆红素(DBIL)	1.6	umol/L	0--8.0	
间接胆红素(IBIL)	3.40	umol/L	0--17.39	
丙氨酸氨基转移酶(ALT)	8.00	U/L	7--40	

门冬氨酸氨基转移酶 (AST)	15.00	U/L	13--35	
尿素测定 (Urea)	4.33	mmol/L	2.6--7.5	
肌酸激酶 (CK)	43.00	U/L	40--200	
α-羟丁酸脱氢酶	117.00	U/L	72--182	
C反应蛋白	0.40	mg/dl	0--3	
动脉硬化指数	2.10		1.31--3.19	
谷草比谷丙	1.88		0.4--2.5	
总胆固醇 (CHOL)	4.97	mmol/L	2.59--5.2	
甘油三脂 (TG)	1.63	mmol/L	0.7--1.7	
低密度脂蛋白 (LDL)	2.62	mmol/L	0--4.13	
高密度脂蛋白 (HDL)	1.25	mmol/L	0.77--1.55	

***小结:**

未见异常

操作员：刘慧芳 检查日期：2025-07-21 检查医生：康建忠

大同瑞慈康复医院 12号联心电图报告

韩秋芳 女 48岁 体检号:334246

病床号:

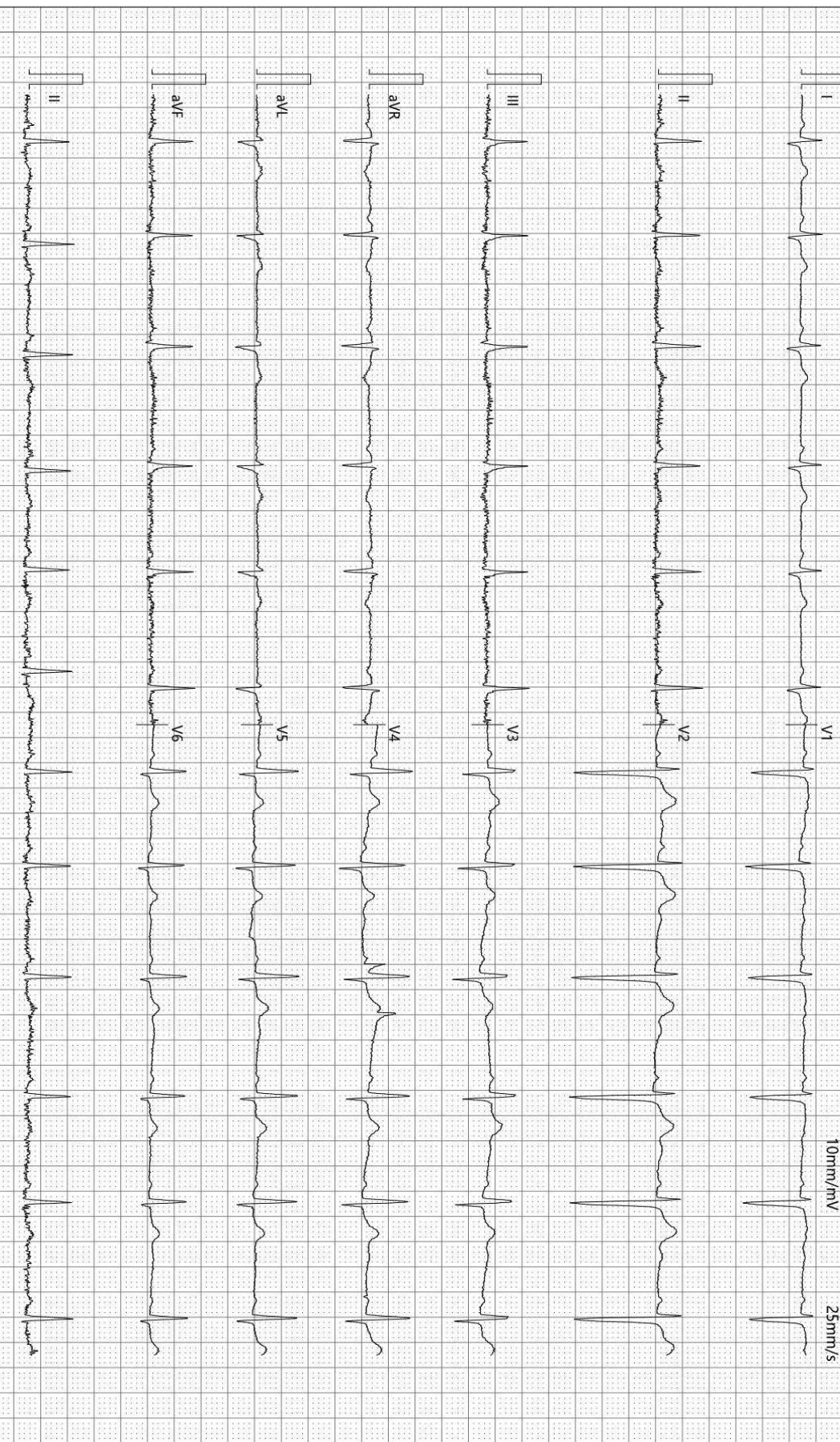
诊断结果:

窦性心律不齐

诊断医生:

张之生

HR	: 70bpm	[60 ~ 100bpm]
P	: 96ms	[0 ~ 110ms]
PR	: 150ms	[120 ~ 200ms]
QRS	: 96ms	[60 ~ 100ms]
QT/QTc	: 376/408ms	[320 ~ 440/0 ~ 460ms]
P/QRS/T	: 42/79/13deg.	[0 ~ 75/-30 ~ 90/0 ~ 75deg]
RV5/SV1	: 0.798/0.994mV	[0.0 ~ 2.5/0.0 ~ 2.0mV]



10mm/mV 25mm/s

检查时间:2025-07-21 09:34:19

诊断时间:2025-07-21 09:43:59

SEMIP V1 90

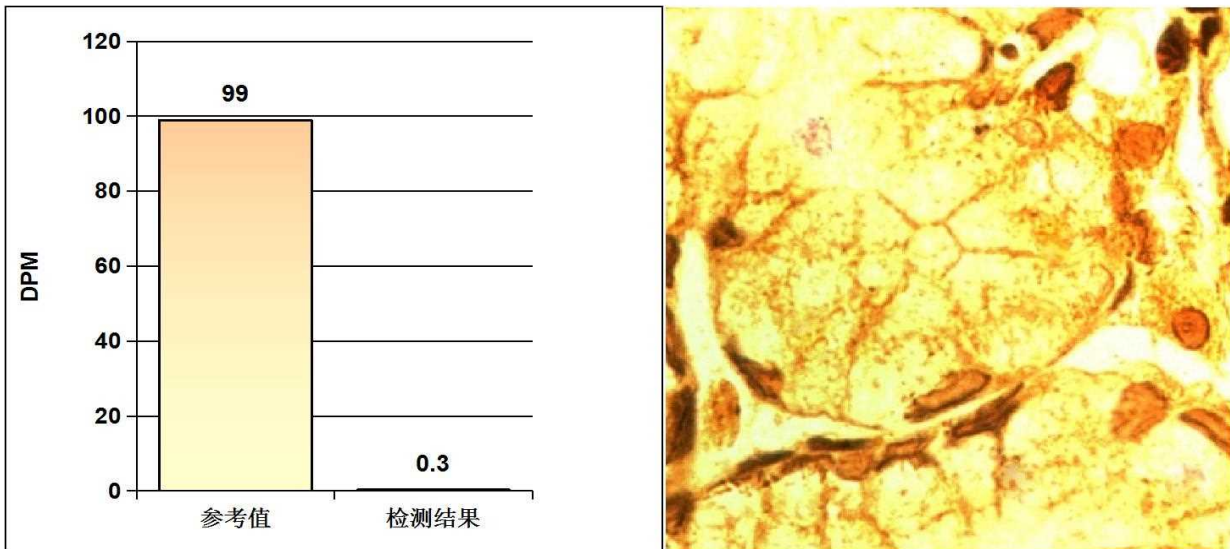
仅供临床参考

大同瑞慈康复医院

¹⁴C呼气试验检验报告

姓名	韩秋芳	年龄	48	性别	女
住院号	0	日期	2025/7/21 9:38:22	电话	17536011372
送检医生	曹居杰	样品编号	5220	编号	2108190522

¹⁴C呼气试验



阳性参考值 (Disintegrations Per Minute(DPM)):

DPM值:	dpm > 2499	阳性++++
	1499 < dpm ≤ 2499	阳性+++
	499 < dpm ≤ 1499	阳性++
	149 < dpm ≤ 499	阳性+
	dpm ≤ 99	阴性
	99 < dpm ≤ 149	不确定

检测结果: **dpm= 0** **阴性**

检测者: _____ 宋晓宁

大同瑞慈健康体检

骨密度检测报告

患者信息

患者ID: 2108190522
姓名: 韩秋芳
出生年月日: 1976-12-19

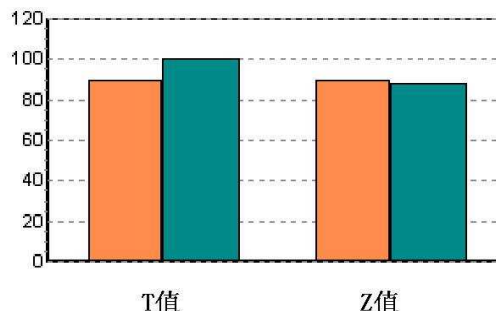
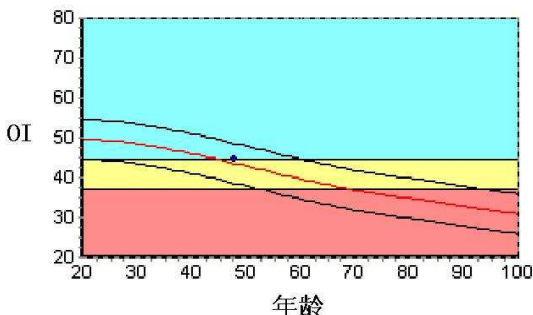
年龄: 48
性别: 女
测定部位(右/左): 右

测定结果

测定日期: 2025-7-21

测试编号: 1/1

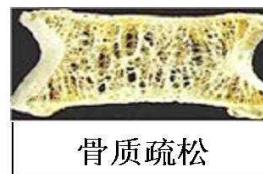
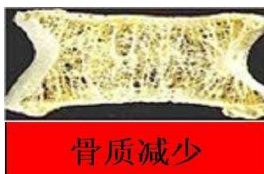
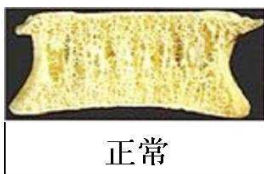
受测者 平均值



数据库: Asia
OI: 44.6
SOS: 1364.6 m/s, BUA: 21.9
T值: -1.00
Z值: 0.22

成人比: 89.9 %
同龄比: 102.5 %
OPR: N/A %

结果分析



注解

以上结论仅供参考

科室:

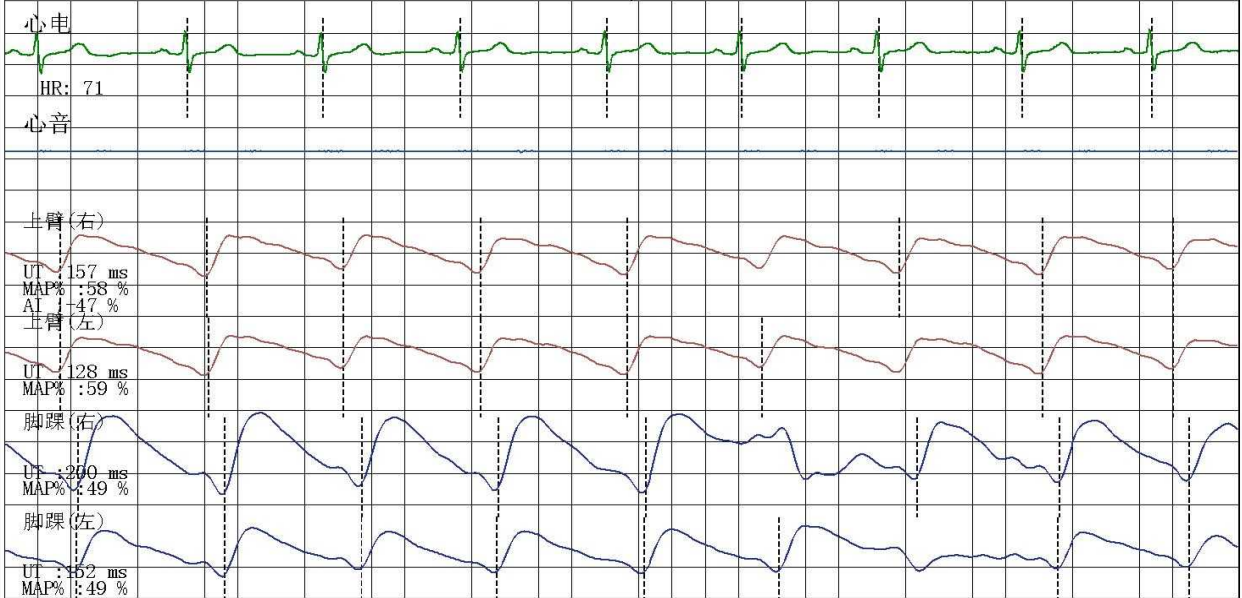
医生签名:

医院地址 大同瑞慈健康体检
地址 大同市平城区魏都大道79号

联系电话 0352-2824444
操作者 赵敏

大同瑞慈健康体检 动脉阻塞与僵硬度检测报告单

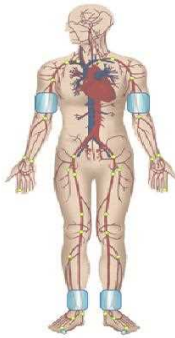
病历号：2108190522 检查号：3680
姓名：韩秋芳 性别：女 年龄：48岁
身高：160.0 cm 体重：48.0 kg BMI：18.8



四肢动脉血压值(mmHg)

上臂(右)

SBP: 112
MBP: 85
DBP: 68
PP: 44



上臂(左)

SBP: 111
MBP: 86
DBP: 70
PP: 41

脚踝(右)

SBP: 133
MBP: 87
DBP: 58
PP: 75

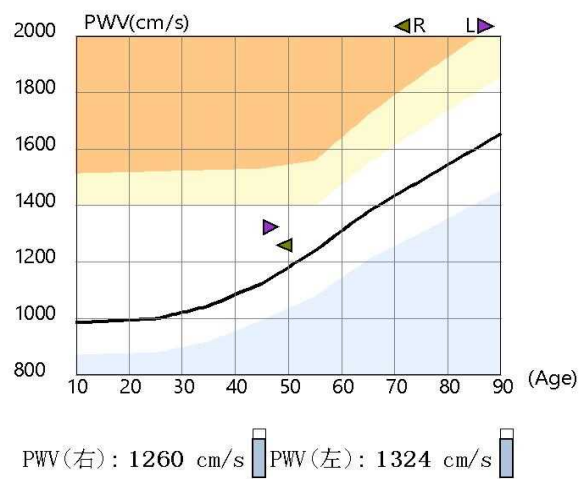
脚踝(左)

SBP: 137
MBP: 92
DBP: 63
PP: 74

动脉阻塞值

ABI(R): 1.19 ABI(L): 1.22
BAI(R): 0.82 BAI(L): 0.81

动脉硬化分析(PWV)图



检查所见

双侧上肢血压正常；双侧上肢血压无明显差异；双侧上肢脉压正常；双侧下肢血压无明显差异；双侧下肢脉压增大；
双侧下肢静态ABI在正常范围；
双侧baPWV正常范围；
四肢动脉脉搏波形未见异常。

诊断所见

外周动脉检测未见异常。

操作者：邢秀彬

检查日期：2025-07-21

地址：大同市平城区魏都大道79号

高血压判断依据《中国高血压防治指南》(第三版)
ABI判断依据《2011版美国心脏协会/美国心脏学会周围动脉疾病指南》
电话：

Rich 大同瑞慈康复医院
超声诊断图文报告

流水号: 2108190522

超声号: 1885177

姓名: 韩秋芳

年龄: 48 岁

性别: 女

检查设备: Vivid E95

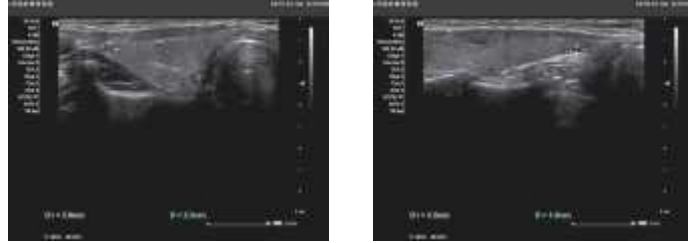
体检号: 334246

申请医院: 本院

体检科室: 体检科

检查部位: 甲状腺彩超

经典图像:



影像所见:

甲状腺双侧叶形态正常, 包膜完整, 双侧叶实质内探及多个囊性回声, 右侧大者约 0.4*0.2cm, 左侧大者约 0.3*0.2cm, 均形态规则, 内透声好, 可见点状强回声, 余实质回声均匀, CDFI: 未见异常血流信号。

双侧颈部未见明显肿大淋巴结。

影像诊断:

甲状腺双侧叶多发胶质囊肿 TI-RADS2 级

报告医师: 郭丽霞

检查日期: 2025-07-21

审核医师: 郭丽霞

报告日期: 2025-07-21



注: 本报告仅供临床医生参考!

地址: 大同市魏都大道 79 号。若有疑问, 请致电: 0352---2830580

Rich 大同瑞慈康复医院
超声诊断图文报告

流水号：2108190522

超声号：1885086

姓名：韩秋芳

年龄：48岁

性别：女

检查设备：Vivid E95

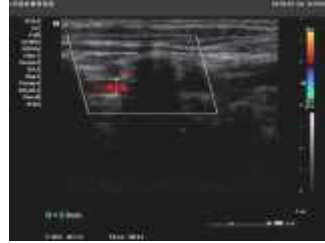
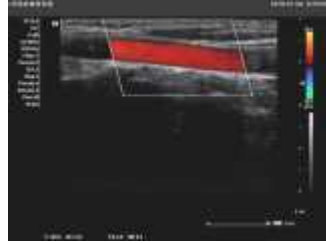
体检号：334246

申请医院：本院

体检科室：体检科

检查部位：颈部血管彩超

经典图像：



影像所见：

右锁骨下动脉起始处、双侧颈总动脉、颈内、颈外动脉起始段内中膜不增厚，内壁欠光滑，管壁未见明确强回声斑。CDFI：血流充盈好。PW：频谱形态正常。

双侧椎动脉走行正常，椎动脉内径正常，管壁不厚，管腔内为无回声，CDFI：血流充盈好。PW：频谱正常。

影像诊断：

双侧颈动脉、椎动脉未见明显异常

报告医师：郭丽霞

检查日期：2025-07-21

审核医师：郭丽霞

报告日期：2025-07-21



注：本报告仅供临床医生参考！

地址：大同市魏都大道79号。若有疑问，请致电：0352---2830580

 **大同瑞慈康复医院**
超声诊断图文报告

流水号：2108190522

超声号：1885089

姓名：韩秋芳

年龄：48岁

性别：女

检查设备：Vivid E95

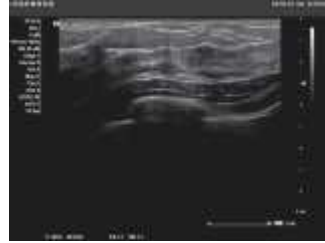
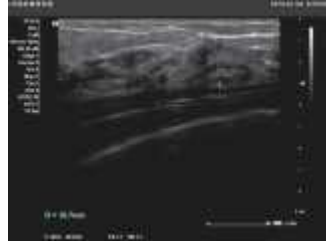体检号：334246

申请医院：本院

体检科室：体检科

检查部位：乳腺彩超

经典图像：



影像所见：

双侧乳腺腺体层次清晰，右乳腺体厚 1.1cm，左乳腺体厚 1.2cm，乳导管未见扩张，未见明显占位性病变，CDFI：未见异常血流信号。

双侧腋下未见明显肿大淋巴结。

影像诊断：

双侧乳腺未见明显异常

报告医师：郭丽霞

检查日期：2025-07-21

审核医师：郭丽霞

报告日期：2025-07-21



注：本报告仅供临床医生参考！

地址：大同市魏都大道 79 号。若有疑问，请致电：0352---2830580

Rich 大同瑞慈康复医院
超声诊断图文报告

流水号: 2108190522

超声号: 1885091

姓名: 韩秋芳

年龄: 48岁

性别: 女

检查设备: Vivid E95

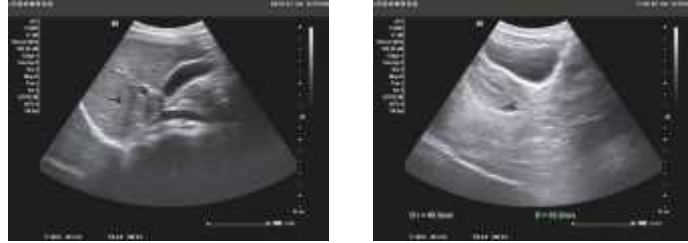
体检号: 334246

申请医院: 本院

体检科室: 体检科

检查部位: 全腹彩超

经典图像:



影像所见:

肝脏大小形态正常, 包膜光滑完整, 实质回声均匀, 肝内管道系统走行清晰, 门静脉及肝内胆管不扩张。

胆囊大小形态正常, 壁不厚、光滑, 囊内透声好, 肝外胆管不扩张。

胰腺大小形态正常, 实质回声均匀, 主胰管不扩张。

脾脏大小形态正常, 实质回声均匀, 脾门静脉不宽。

双肾大小形态正常, 皮髓质分界清晰, 集合系统未见分离, 双侧输尿管未见扩张。

膀胱充盈佳, 未见明显异常。

前位子宫, 大小约 4.5*3.5*3.3cm, 肌壁回声均匀, 内膜线清晰, 厚 0.8cm, 宫颈厚约 2.0cm, 子宫后方探及液性暗区, 深约 0.7cm, 双侧附件区未见异常。

影像诊断:

盆腔积液

报告医师: 郭丽霞

检查日期: 2025-07-21

审核医师: 郭丽霞

报告日期: 2025-07-21

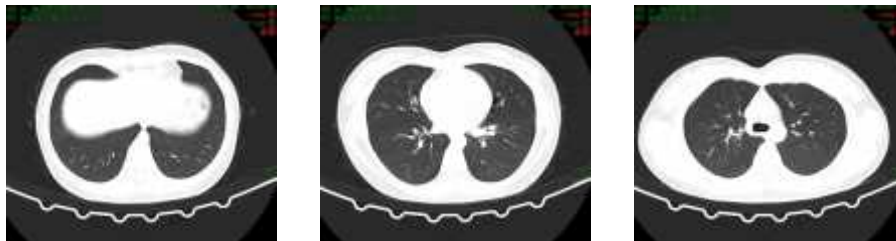

注: 本报告仅供临床医生参考!

地址: 大同市魏都大道 79 号。若有疑问, 请致电: 0352---2830580

姓名: 韩秋芳 年龄: 48 岁 性别: 女 检查设备: 西门子量子双源 CT
体检号: 334246 申请医院: 本院 体检科室: 体检科 检查部位: 肺部双源 CT

经典图像:



影像所见:

胸廓对称, 骨性肋骨完整, 胸壁软组织结构良好, 两肺支气管血管纹理走行分布良好, 支气管束结构清晰, 双肺通气良好, 右肺中叶结节灶, 直径约 0.3-0.4cm (3-33 层面)。肺门结构未见异常。纵隔无偏移, 段以上支气管通畅。心影及大血管形态结构正常, 纵隔内未见肿大淋巴结。胸膜未见异常。

影像诊断:

右肺中叶纤维结节灶, 低危结节。

报告医师: 剧艳军

检查日期: 2025-07-23

审核医师: 剧艳军

报告日期: 2025-07-23

ID号: 2108190522

影像号: MR20250721002

姓名: 韩秋芳

年龄: 48岁

性别: 女

检查设备: 西门子 1.5T 磁共振

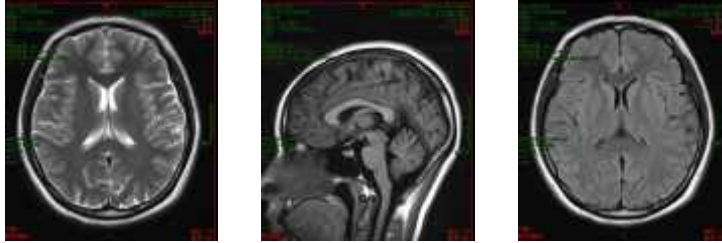
体检号: 334246

申请医院: 本院

体检科室: 体检科

检查部位: 颅脑 MRI

经典图像:



影像所见:

双侧大脑半球对称, 皮髓质分界清, 未见异常信号。脑干、双侧小脑半球未见异常信号及占位征象。脑室、脑池无扩大, 脑沟、脑裂无增宽。中线结构居中。

影像诊断:

头颅 MRI 扫描未见异常

报告医师: 叶道斌

检查日期: 2025-07-21

审核医师: 叶道斌

报告日期: 2025-07-21