



2108190514

# 大同瑞慈健康体检

## 报 告 册

体检编号	334238	工号	6
姓名	白海生		
性别	男	年龄	57岁
单位	广灵县林业局		
部门	广灵县林业局		
联系电话	13934261288		
体检日期	2024-12-14		

尊敬的白海生先生您好！

首先，瑞慈健康体检全体员工欢迎您的光临，并对您的信任表示衷心的感谢！

您于 2024-12-14 （体检编号：334238）完成健康检查，本机构的各科医生已根据您的体检项目及结果，汇总成此份健康体检报告，并经总检医生审核。据此提出对您健康状况的综合分析及建议。

瑞慈健康体检倡导“大健康、大康复”，提出“健康是第一财富（Rich）”的人文理念。希望您仔细阅读并妥善地保管此份健康体检报告，并认真关注报告中的提示与建议，若您对报告内容有任何疑问，可直接与瑞慈健康体检客服部联系，进一步咨询。

健康体检咨询电话：0352-2824444

客户服务咨询电话：0352-2830597

400-6112995

瑞慈健康体检报告由下列内容组成：

第一部分：主检报告

第二部分：分科分项结果

第三部分：检验报告

第四部分：附表

## 主检报告

### 检查综述

- 【血常规（五分类）】 白细胞(WBC)偏高( $9.62 \times 10^9/L$ ) 血小板压积(PCT)偏高(0.283%) 大血小板数目偏高( $93 \times 10^9/L$ )
- 【上腹部双源CT平扫】 1.脂肪肝 2.胆囊未见显示，请结合临床 3.右侧肾盏结石
- 【心电图】 1.窦性心律 2.T波改变(I, aVL, V4-V6)

### 医生建议

#### 【大血小板数目偏高】：

- (1)供内科结合临床参考。

#### 【白细胞(WBC)偏高】：

- (1)白细胞是机体防御系统的重要组成部分。白细胞通过不同的方式、不同的机制消灭病原体、消除过敏原和参与免疫反应产生的抗体等。
- (2)升高多见于细菌感染，明显升高也可见于某些血液病、急性出血等。建议复查全血细胞分析，内科咨询，待排感染性疾病，进一步明确诊断，结合临床诊治。
- (3)复查血常规。
- (4)若明显升高，请抗感染治疗。

#### 【血小板压积(PCT)偏高】：

- (1)血小板压积是指外周血中血小板的容积占血液容积的百分比。血小板压积偏高，如果在血小板数目正常的情况下，可不作考虑。如果血小板数目明显增高，建议往血液科进一步复查，以明确诊断。

#### 【右侧肾盏结石】：

- (1)建议泌尿外科诊断治疗。

#### 【脂肪肝】：

- (1)脂肪肝是指肝脏被脂肪浸润，为一种多病因引起的获得性疾病。
- (2)脂肪肝是以肝细胞脂肪变性和脂肪蓄积为病理特征，最常见易患因素有超重或肥胖、进食油腻食物、高脂血症（尤其甘油三酯升高）、营养失调（营养过量或不足）、饮酒、高脂血症、少运动、糖耐量异常、减肥造成体重急剧下降、营养不良、中毒和药物等。
- (3)当肝内脂类（主要为甘油三酯）含量超过肝重的5%时为脂肪肝。脂肪肝是一个常见的临床现象，不是一个独立性的疾病。
- (4)值得注意的是，过多的脂肪在肝组织、肝细胞内浸润，引起肝细胞肿大，严重可致肝硬化。脂肪肝是可逆性的，合理饮食、运动及治疗后可恢复。
- (5)合理控制饮食，控制总摄入量，低盐、低脂和低糖类饮食，少吃动物内脏，多吃蔬菜水果；
- (6)控制危险因素，如控制体重、改善胰岛素抵抗、调整血脂紊乱，戒酒、戒烟，坚持长期有氧运动，加强体育锻炼；
- (7)定期复查腹部彩超、血脂、肝功能。

#### 【T波改变】：

- (1)可见于心肌劳损，电解质紊乱及神经调节异常，如疲劳、精神紧张等，往心血管内科咨询，进一步查找病因及治疗。

汇总医生： 丁昊炜

主检日期： 2024-12-16

主检医生：

分科结果

## 检验报告

### 传染四项

项目名称	检查结果	单位	参考值	提示
乙肝表面抗原	阴性 (-)		阴性 (-)	
丙型肝炎病毒抗体	阴性 (-)		阴性 (-)	
梅毒抗体	阴性 (-)	S/CO	0-1	
艾滋病病毒抗体	阴性 (-)		阴性 (-)	

**\*小结:**

未见异常

操作员：黄璐瑶 检查日期：2024-12-14 检查医生：康建忠

### 血凝四项

项目名称	检查结果	单位	参考值	提示
凝血酶原时间 (PT)	11.1	秒	9.3--14	
活化部分凝血活酶时间 (APTT)	38	秒	27.9--43.3	
凝血酶时间 (TT)	19.3	秒	14--21	
纤维蛋白原 (FIB)	2.93	g/L	2--4	
国际标准化比值 (INR)	1	INR	0.85--1.15	

**\*小结:**

未见异常

操作员：贺琰 检查日期：2024-12-14 检查医生：康建忠

### 血常规（五分类）

项目名称	检查结果	单位	参考值	提示
白细胞 (WBC)	9.62	$10^9/L$	3.5--9.5	↑
淋巴细胞绝对值 (LY#)	3.19	$10^9/L$	1.1--3.2	
淋巴细胞百分比 (LY%)	33.2	%	20--50	
中性粒细胞绝对值 (GR#)	5.46	$10^9/L$	1.8--6.3	

中性粒细胞百分比 (GR%)	56.7	%	40--75	
嗜碱性粒细胞绝对值 (BA#)	0.06	$10^9/L$	0--0.06	
嗜碱性粒细胞百分比 (BA%)	0.6	%	0--1.0	
嗜酸性粒细胞绝对值 (EO#)	0.40	$10^9/L$	0.02--0.52	
嗜酸性粒细胞百分比 (EO%)	4.2	%	0.4--8.0	
血小板 (PLT)	227	$10^9/L$	125--350	
血小板分布宽度 (PDW)	16.8	%	15--17	
平均血小板体积 (MPV)	12.5	f1	6.0--14.0	
血小板压积 (PCT)	0.283	%	0.11--0.28	↑
红细胞 (RBC)	5.43	$10^{12}/L$	4.3--5.8	
血红蛋白	161	g/L	130--175	
红细胞压积 (HCT)	49.1	%	40--50	
红细胞平均体积 (MCV)	90.3	f1	82--100	
平均血红蛋白含量 (MCH)	29.6	pg	27--34	
平均血红蛋白浓度 (MCHC)	327	g/L	316--354	
单核细胞绝对值 (MO#)	0.51	$10^9/L$	0.1--0.60	
单核细胞百分比 (MO%)	5.3	%	3--10	
红细胞分布宽度标准差 (RDW-SD)	42.6	f1	35--56	
红细胞分布宽度变异系数 (RDW-CV)	12.6	%	10.6--16.6	
大血小板比率	40.8	%	11--45	
大血小板数目	93	$10^9/L$	30--90	↑
未成熟粒细胞数目	0.05	$10^9/L$	0--999	
未成熟粒细胞百分比	0.5	%	0--100	
有核红细胞数目	0.000	$10^9/L$	0--9999	
有核红细胞百分比	0.00	/100WBC	0--9999	

**\*小结:**

白细胞 (WBC) 偏高 ( $9.62 \times 10^9/L$ ) 血小板压积 (PCT) 偏高 (0.283 %) 大血小板数目偏高 ( $93 \times 10^9/L$ )  
操作员: 贺琰 检查日期: 2024-12-14 检查医生: 康建忠



# 大同瑞慈康复医院 12导联心电图报告

白海生 男 57岁 体检号:334238

病床号:

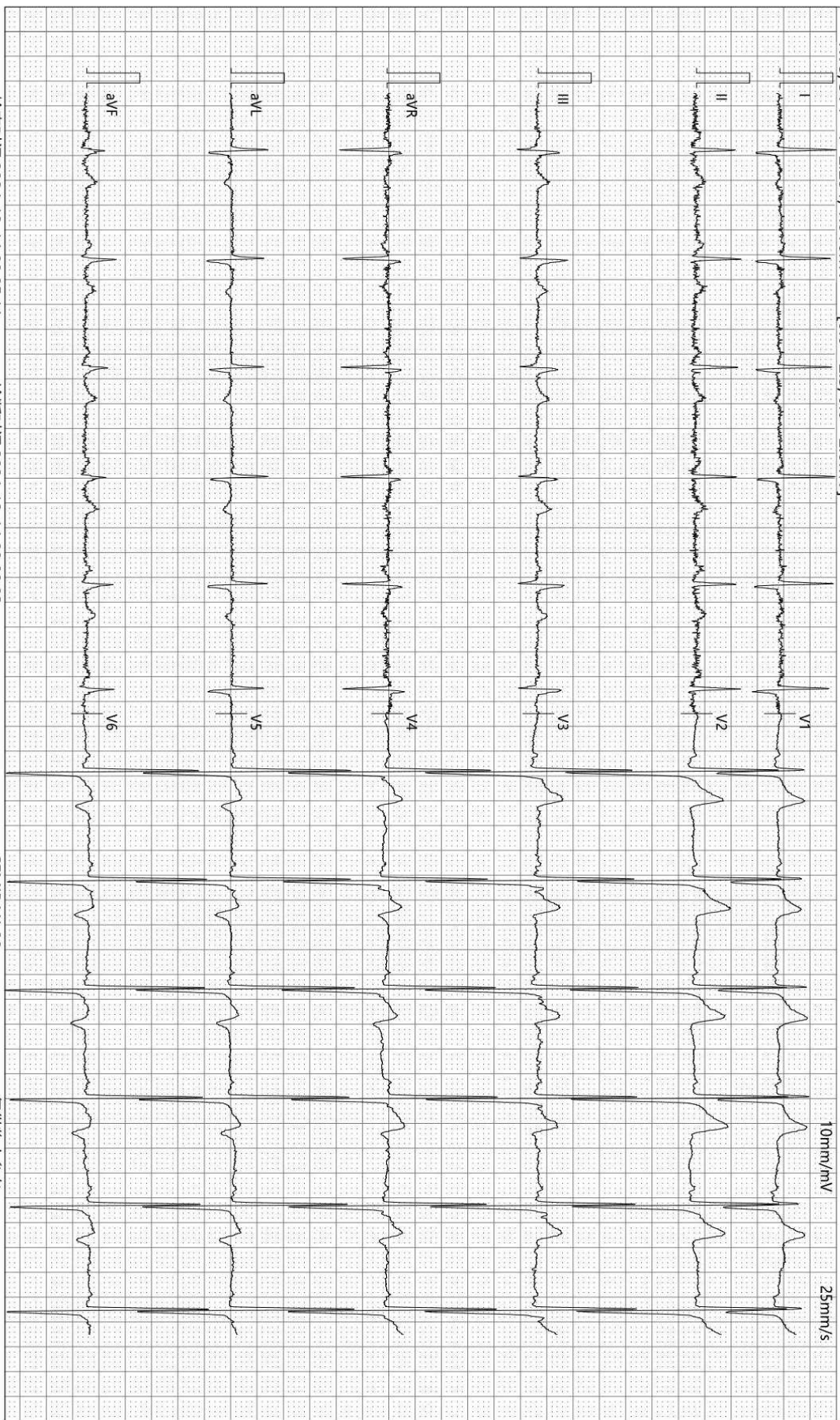
诊断结果:

- 1.窦性心律
- 2.T波改变(I,aVL,V4-V6)

诊断医生:

白海生 陶志娟

HR	: 68bpm	[60 ~ 100bpm]
P	: 112 ↑ ms	[0 ~ 110ms]
PR	: 145ms	[120 ~ 200ms]
QRS	: 101 ↑ ms	[60 ~ 100ms]
QT/QTc	: 370/396ms	[320 ~ 440/0 ~ 450ms]
P/QRS/T	: 59/40/106 ↑ deg.	[0 ~ 75/-30 ~ 90/0 ~ 75deg]
RV5/SV1	: 2.291/1.016mV	[0.0 ~ 2.5/0.0 ~ 2.0mV]



检查时间:2024-12-14 09:05:11

诊断时间:2024-12-14 09:08:03

SEMIP V1 90

仅供临床参考

ID号: 2108190514

影像号: CT20241214014

姓名: 白海生

年龄: 57岁

性别: 男

检查设备: 西门子量子双源 CT

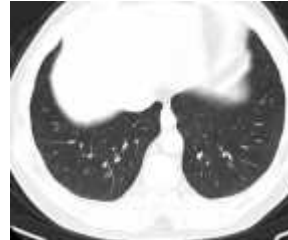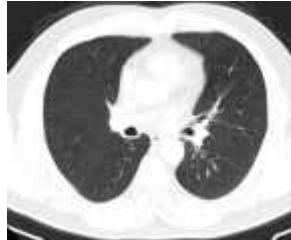
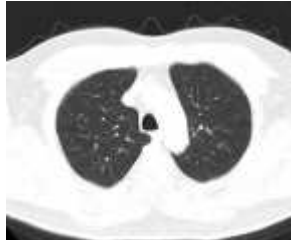体检号: 334238

申请医院: 本院

体检科室: 体检科

检查部位: 肺部双源 CT

## 经典图像:



## 影像所见:

胸廓对称, 骨性肋骨完整, 胸壁软组织结构良好, 两肺支气管血管纹理走行分布良好, 支气管束结构清晰, 双肺通气良好。肺门结构未见异常。纵隔无偏移, 段以上支气管通畅。心影及大血管形态结构正常, 纵隔内未见肿大淋巴结。胸膜未见异常。

## 影像诊断:

胸部未见明显异常

报告医师: 剧艳军

检查日期: 2024-12-15

审核医师: 剧艳军

报告日期: 2024-12-15

ID号: 2108190514

影像号: CT20241214015

姓名: 白海生

年龄: 57岁

性别: 男

检查设备: 西门子量子双源 CT

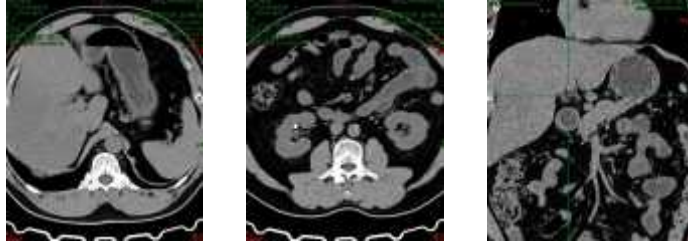体检号: 334238

申请医院: 本院

体检科室: 体检科

检查部位: 上腹部双源 CT 平扫

## 经典图像:



## 影像所见:

肝叶比例协调, 肝缘光滑, 肝右叶密度均匀减低, CT值约 37HU, 低于脾脏密度, 肝内外胆管无扩张。胆囊未见显示。胰腺、脾脏大小、形态及密度正常。胃壁清晰。右侧肾盏见一钙化小结节, 直径约 0.5cm, 左侧肾形态、大小、密度未见异常。腹腔、腹膜后未见异常增大的淋巴结。

## 影像诊断:

- 脂肪肝
- 胆囊未见显示, 请结合临床
- 右侧肾盏结石

报告医师: 蒋聪明

检查日期: 2024-12-14

审核医师: 叶道斌

报告日期: 2024-12-14