



2108180571

# 大同瑞慈健康体检

## 报 告 册

体检编号	334187	工号	46
姓名	赵东晓		
性别	男	年龄	61岁
单位	山西省森林公安局桑干河分		
部门	山西省森林公安局桑干河分局		
联系电话	13403424499		
体检日期	2025-06-17		

尊敬的赵东晓先生您好！

首先，瑞慈健康体检全体员工欢迎您的光临，并对您的信任表示衷心的感谢！

您于 2025-06-17 （体检编号：334187）完成健康检查，本机构的各科医生已根据您的体检项目及结果，汇总成此份健康体检报告，并经总检医生审核。据此提出对您健康状况的综合分析及建议。

瑞慈健康体检倡导“大健康、大康复”，提出“健康是第一财富（Rich）”的人文理念。希望您仔细阅读并妥善地保管此份健康体检报告，并认真关注报告中的提示与建议，若您对报告内容有任何疑问，可直接与瑞慈健康体检客服部联系，进一步咨询。

健康体检咨询电话：0352-2824444

客户服务咨询电话：0352-2830597

400-6112995

瑞慈健康体检报告由下列内容组成：

第一部分：主检报告

第二部分：分科分项结果

第三部分：检验报告

第四部分：附表

## 主检报告

### 检查综述

- 【血常规（五分类）】 白细胞(WBC)偏高( $9.62 \times 10^9/L$ )
- 【生化1(特殊级)】 乳酸脱氢酶(LDH)偏低(119.00 U/L) 葡萄糖(GLU)偏高(6.29 mmol/L) 甘油三酯(TG)偏高(1.73 mmol/L)
- 【尿常规】 粘液丝偏高(21 /HP)
- 【CT检查二】 呼吸性细支气管炎，右肺中下叶及左肺舌段纤维粘连，左肺下叶纤维硬化灶
- 【全腹彩超】 1.胆囊切除术后，肝外胆管不扩张 2.前列腺增生伴钙化

### 医生建议

#### 【白细胞(WBC)偏高】：

- 白细胞是机体防御系统的重要组成部分。白细胞通过不同的方式、不同的机制消灭病原体、消除过敏原和参与免疫反应产生的抗体等。
- 升高多见于细菌感染，明显升高也可见于某些血液病、急性出血等。建议复查全血细胞分析，内科咨询，待排感染性疾病，进一步明确诊断，结合临床诊治。
- 复查血常规。
- 若明显升高，请抗感染治疗。

#### 【乳酸脱氢酶(LDH)偏低】：

- 建议内科结合临床参考。

#### 【葡萄糖(GLU)偏高】：

- 正常情况下，人体中糖的分解和合成代谢处于动态平衡，保持相对恒定。血清葡萄糖是指血液中的葡萄糖浓度，是诊断糖尿病最重要检查项目之一。
- 空腹血糖偏高可分为生理性偏高（如餐后、高糖饮食、剧烈运动、情绪激动等均可引起一过性增高，经过休息后血糖值可以恢复正常）和病理性增高（如糖尿病、甲状腺功能亢进、库欣综合征等）。
- 空腹血糖生理性增高经过调整饮食结构、避免剧烈活动、控制情绪等方式后可自行缓解，血糖值可以恢复正常。
- 排除生理性增高因素经复查仍然增高者属于病理性增高，应及时到内分泌科复诊，明确血糖偏高的原因及所患疾病的种类。
- 如果是首次检查发现血糖偏高，应及时到医院内分泌科进行详细的检查及正规的治疗。
- 已确诊的糖尿病患者，如血糖仍较高则说明血糖控制不佳，应及时到医院内分泌科诊治，修正以往的治疗方案及改变一些不良的生活习惯。
- 糖尿病的治疗强调早期治疗、长期治疗、综合治疗和措施个体化，综合防治包括糖尿病教育、饮食治疗、体育锻炼、药物治疗和血糖监测五个方面。

#### 【甘油三酯(TG)偏高】：

- 甘油三酯是甘油和脂肪酸所构成的有机化合物，甘油三酯测定是脂类代谢的重要指标之一。
- 甘油三酯增高与冠心病的发生有着重要的相关性，随年龄增大而有上升的趋势，其增高最常见于高脂和过量糖类饮食、肥胖等。
- 甘油三酯主要功能是为机体提供能量，其正常值在0.7-1.7mmol/L之间，1.7-2.29mmol/L为边缘增高，提示应该注意饮食和运动了。
- 甘油三酯大于2.3mmol/L，就称为高甘油三酯血症。甘油三酯增高虽然不会直接导致血管斑块的形成，但也会间接引起心脑血管疾病风险增加，同时，当甘油三酯大于5.6mmol/L时，还会增加急性胰腺炎的风险，所以降低甘油三酯的基础主要是控制饮食，饮食控制不佳可以选择药物治疗。

(5)生活方式的干预是控制甘油三酯水平升高的基础，包括减重，增加运动量，限制酒精摄入以及避免食用果糖和高碳水化合物食物。多食蔬菜水果，定期复查。

(6)明显增高者在医师的指导下使用降脂药物治疗，首选他汀和贝特类药物。

**【粘液丝偏高】：**

(1)尿常规中粘液丝是由尿路中细胞分泌出来的，在有尿路感染时分泌会明显增多，且伴有炎症细胞的出现。

(2)粘液丝偏高，可分为生理性偏高和病理性偏高两种，生理性偏高一般是由于喝水较少导致的尿液浓缩，一般在喝水后就能达到稀释的效果。

(3)病理性的粘液丝偏高是由于泌尿系炎症或者是前列腺炎导致的，需要注意观察，多喝水，同时有白细胞等炎症细胞增多时，应及时服用抗感染药物治疗。如果仅有粘液丝的增多而没有白细胞等炎症细胞增多时，尿路有炎症的可能性不大。

(4)建议平时饮食注意清淡，多喝水，少吃油腻和辛辣的食物，要注意个人清洁卫生，勤洗阴部，注意休息。

**【呼吸性细支气管炎】：**

(1)建议呼吸内科诊断治疗。

**【左肺下叶纤维硬化灶】：**

(1)建议呼吸内科诊断治疗。

**【胆囊切除术后】：**

(1)建议肝胆外科定期复查。

**【前列腺增生伴钙化】：**

(1)前列腺增生又称前列腺肥大，增生的腺体位于膀胱颈部，会使尿路梗阻，引起尿频和排尿困难，严重影响患者的生活质量，是中老年男性的常见疾病。建议往泌尿科咨询，结合临床诊治。

(2)1、前列腺钙化斑大多数是由于前列腺炎症之后，前列腺内部组织局部出现了纤维化、钙质沉积而引起的。多数患者都是在体检时通过彩超检查时发现的，一般情况没有不适症状不需治疗。2、部分患者如有不适症状，建议前往泌尿科诊断治疗。

**【右肺中下叶及左肺舌段纤维粘连】：**

(1)建议呼吸内科诊断治疗。

汇总医生： 丁昊炜

主检日期： 2025-06-19

主检医生：

## 分科结果

## 检验报告

## 尿常规

项目名称	检查结果	单位	参考值	提示
胆红素(BIL)	-		阴性	
隐血(ERY)	-		阴性	
小圆上皮细胞(SRC)	0	个/u1	0--0	
维生素C	-		阴性	
异常红细胞	0	个/u1	0--3	
红细胞(正常)	0	个/u1	0--6	
鳞状上皮细胞	0	个/u1	0--0	
粘液丝	21	个/u1	0--0	↑
尿葡萄糖(GLU)	-		阴性	
酮体(KET)	-		阴性	
比重(SG)	1.020		1.003--1.030	
酸碱度(PH)	6.0		4.5--8.0	
尿蛋白质(PRO)	-		阴性	
尿胆原(URO)	-		阴性	
亚硝酸盐(NIT)	-		阴性	
尿白细胞(LEU)	-		阴性	

## \*小结:

粘液丝偏高(21 /HP)

操作员：黄璐瑶 检查日期：2025-06-17

检查医生：康建忠

## 血常规(五分类)

项目名称	检查结果	单位	参考值	提示
白细胞(WBC)	9.62	$10^9/L$	3.5--9.5	↑
淋巴细胞绝对值(LY#)	3.10	$10^9/L$	1.1--3.2	

淋巴细胞百分比 (LY%)	32.3	%	20--50
中性粒细胞绝对值 (GR#)	5.61	$10^9/L$	1.8--6.3
中性粒细胞百分比 (GR%)	58.3	%	40--75
嗜碱性粒细胞绝对值 (BA#)	0.05	$10^9/L$	0--0.06
嗜碱性粒细胞百分比 (BA%)	0.5	%	0--1.0
嗜酸性粒细胞绝对值 (EO#)	0.28	$10^9/L$	0.02--0.52
嗜酸性粒细胞百分比 (EO%)	2.9	%	0.4--8.0
血小板 (PLT)	203	$10^9/L$	125--350
血小板分布宽度 (PDW)	16.1	%	15--17
平均血小板体积 (MPV)	10.0	f1	6.0--14.0
血小板压积 (PCT)	0.202	%	0.11--0.28
红细胞 (RBC)	4.66	$10^{12}/L$	4.3--5.8
血红蛋白	149	g/L	130--175
红细胞压积 (HCT)	44.1	%	40--50
红细胞平均体积 (MCV)	94.7	f1	82--100
平均血红蛋白含量 (MCH)	32.0	pg	27--34
平均血红蛋白浓度 (MCHC)	338	g/L	316--354
单核细胞绝对值 (MO#)	0.58	$10^9/L$	0.1--0.60
单核细胞百分比 (MO%)	6.0	%	3--10
红细胞分布宽度标准差 (RDW-SD)	43.4	f1	35--56
红细胞分布宽度变异系数 (RDW-CV)	12.3	%	10.6--16.6
大血小板比率	25.0	%	11--45
大血小板数目	51	$10^9/L$	30--90
未成熟粒细胞数目	0.02	$10^9/L$	0--999
未成熟粒细胞百分比	0.2	%	0--100
有核红细胞数目	0.000	$10^9/L$	0--9999
有核红细胞百分比	0.00	/100WBC	0--9999

\*小结:

白细胞(WBC)偏高( $9.62 \times 10^9/L$ )

操作员：黄璐瑶 检查日期：2025-06-17 检查医生：康建忠

### 尿沉渣

项目名称	检查结果	单位	参考值	提示
白细胞尿	0	个/u1	0--13	
上皮细胞(EC)	0	/HP	0--28	
管型(CAST)	0	个/u1	0--1	
霉菌(尿)	0	/HP	0--0	
结晶	0	/HP	0--10	
透明度(CLA)	清亮			
胆红素(BIL)	-		阴性	
颜色(Colour)	淡黄色			
红细胞(尿)(RBC)	0	个/u1	0--6	

#### \*小结:

未见异常

操作员：黄璐瑶 检查日期：2025-06-17 检查医生：康建忠

### 生化1(特殊级)

项目名称	检查结果	单位	参考值	提示
碳酸氢根(HCO3)	23.00	mmol/L	22--29	
总蛋白(T PROT)	68.7	g/L	65--85	
白蛋白(ALB)	42.10	g/L	40--55	
球蛋白(GLB)	26.60	g/L	15--35	
白蛋白/球蛋白(ALB/GLB)	1.58		1.0--2.5	
碱性磷酸酶(ALP)	59.0	U/L	45--125	
肌酐(CREA)	74.10	umol/L	57--111	
尿酸(UA)	258.00	umol/L	200--420	
钾(K)	4.17	mmol/L	3.5--5.5	

钠 (Na)	141.0	mmol/L	136--145	
氯 (Cl)	97.7	mmol/L	96--108	
钙 (Ca)	2.36	mmol/L	2.11--2.52	
乳酸脱氢酶 (LDH)	119.00	U/L	120--250	↓
淀粉酶 (AMY)	47.00	IU/L	35--135	
葡萄糖 (GLU)	6.29	mmol/L	3.89--6.1	↑
总胆红素 (TBIL)	9.50	umol/L	0--26	
直接胆红素 (DBIL)	2.3	umol/L	0--8.0	
间接胆红素 (IBIL)	7.20	umol/L	0--17.39	
丙氨酸氨基转移酶 (ALT)	13.00	U/L	9--50	
门冬氨酸氨基转移酶 (AST)	15.00	U/L	15--40	
尿素测定 (Urea)	5.14	mmol/L	3.6--9.5	
肌酸激酶 (CK)	50.00	U/L	50--310	
α-羟丁酸脱氢酶	87.00	U/L	72--182	
C反应蛋白	0.50	mg/dl	0--3	
动脉硬化指数	1.79		1.31--3.19	
谷草比谷丙	1.15		0.4--2.5	
总胆固醇 (CHOL)	5.13	mmol/L	2.59--5.2	
甘油三脂 (TG)	1.73	mmol/L	0.7--1.7	↑
低密度脂蛋白 (LDL)	2.25	mmol/L	0--4.13	
高密度脂蛋白 (HDL)	1.26	mmol/L	0.77--1.55	

**\*小结:**

乳酸脱氢酶 (LDH) 偏低 (119.00 U/L) 葡萄糖 (GLU) 偏高 (6.29 mmol/L) 甘油三脂 (TG) 偏高 (1.73 mmol/L)

操作员：梁可欣 检查日期：2025-06-17 检查医生：康建忠

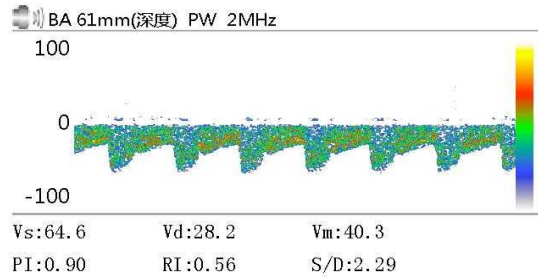
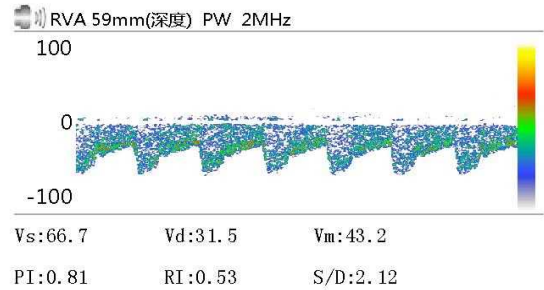
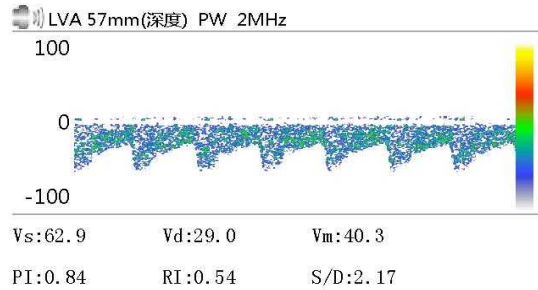
Text



# 大同瑞慈健康体检

## 颅内多普勒血流图 (TCD) 检查报告单

姓名: 赵东晓      性别: 男      年龄: 61 岁      检查号: 2108180571  
 申请科室: 体检科      申请医师: 李菊蓉      检查类型: 颅内血管      床号:



Vs:              Vd:              Vm:  
 PI:              RI:              S/D:

Vs:              Vd:              Vm:  
 PI:              RI:              S/D:

Vs:              Vd:              Vm:  
 PI:              RI:              S/D:

### 医生意见

结论: 椎-基底动脉脑血管超声未见异常。

李菊蓉

检查日期: 2025-06-17

本报告单仅提供临床参考

Rich 大同瑞慈康复医院  
超声诊断图文报告

流水号: 2108180571

超声号: 1862697

姓名: 赵东晓

年龄: 61 岁

性别: 男

检查设备: Vivid E95

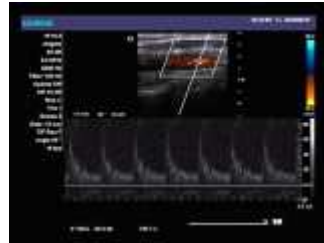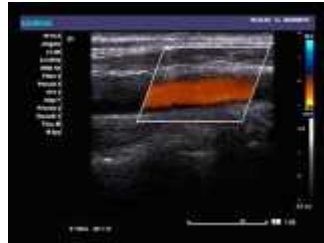体检号: 334187

申请医院: 本院

体检科室: 体检科

检查部位: 颈部血管彩超

经典图像:



影像所见:

右锁骨下动脉起始处、双侧颈总动脉、颈内、颈外动脉起始段内中膜不增厚, 内壁欠光滑, 管壁未见明确强回声斑。CDFI: 血流充盈好。PW: 频谱形态正常。 双侧椎动脉走行正常, 椎动脉内径正常, 管壁不厚, 管腔内为无回声, CDFI: 血流充盈好。PW: 频谱正常。

影像诊断:

双侧颈动脉、椎动脉未见明显异常

报告医师: 李菊蓉

检查日期: 2025-06-17

审核医师: 李菊蓉

报告日期: 2025-06-17



注: 本报告仅供临床医生参考!

地址: 大同市魏都大道 79 号。如有疑问, 请致电: 0352---2830580

Rich 大同瑞慈康复医院  
超声诊断图文报告

流水号: 2108180571

超声号: 1862700

姓名: 赵东晓

年龄: 61岁

性别: 男

检查设备: Vivid E95

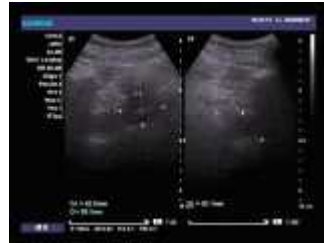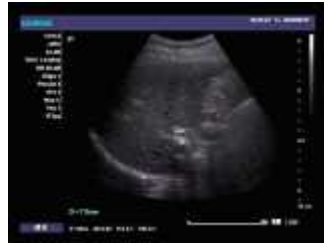体检号: 334187

申请医院: 本院

体检科室: 体检科

检查部位: 全腹彩超

经典图像:



影像所见:

肝脏大小形态正常,包膜光滑完整,实质回声均匀,肝内管道系统走行清晰,门静脉及肝内胆管不扩张。  
胆囊切除术后,肝外胆管不扩张,内径宽约0.7cm。  
胰腺大小形态正常,实质回声均匀,主胰管不扩张。  
脾脏大小形态正常,实质回声均匀,脾门静脉不宽。  
双肾大小形态正常,皮髓质分界清晰,集合系统未见分离,双侧输尿管未见扩张。  
膀胱充盈差。  
前列腺形态饱满,大小约4.3\*3.3\*3.2cm,实质回声不均匀,其内探及直径约0.7cm强回声斑。

影像诊断:

1. 胆囊切除术后,肝外胆管不扩张
2. 前列腺增生伴钙化

报告医师: 李菊蓉

检查日期: 2025-06-17

审核医师: 李菊蓉

报告日期: 2025-06-17



注: 本报告仅供临床医生参考!

地址: 大同市魏都大道79号。若有疑问,请致电: 0352---2830580

ID号: 2108180571

影像号: CT20250617028

姓名: 赵东晓

年龄: 61岁

性别: 男

检查设备: 西门子量子双源 CT

体检号: 334187

申请医院: 本院

体检科室: 体检科

检查部位: CT 检查二

## 经典图像:

## 影像所见:

胸廓对称, 纵隔无偏移。双肺支气管血管纹理模糊, 增多, 小叶性结构增多模糊, 间质密度增高, 右肺中下叶及左肺舌段纤维粘连, 肺结构紊乱, 左肺下叶纤维斑样致密灶, 直径约 0.4-0.5cm (3-49 层面)。段以上支气管通畅, 心影形态未见异常, 纵隔内气管隆突旁、肺门旁淋巴结部分钙化斑。两侧胸膜未见异常。

## 影像诊断:

呼吸性细支气管炎,  
右肺中下叶及左肺舌段纤维粘连,  
左肺下叶纤维硬化灶

报告医师: 剧艳军

检查日期: 2025-06-19

审核医师: 剧艳军

报告日期: 2025-06-19