



2108170670

大同瑞慈健康体检

报 告 册

体检编号	334084	工号	14
姓名	朱慧梅		
性别	女	年龄	53岁
单位	广灵县房产管理所		
部门	广灵县房产管理所		
联系电话	13835273325		
体检日期	2023-12-02		

尊敬的朱慧梅女士您好！

首先,瑞慈健康体检全体员工欢迎您的光临,并对您的信任表示衷心的感谢！

您于 2023-12-02 (体检编号: 334084) 完成健康检查,本机构的各科医生已根据您的体检项目及结果,汇总成此份健康体检报告,并经总检医生审核。据此提出对您健康状况的综合分析及建议。

瑞慈健康体检倡导“大健康、大康复”,提出“健康是第一财富 (Rich)”的人文理念。希望您仔细阅读并妥善地保管此份健康体检报告,并认真关注报告中的提示与建议,若您对报告内容有任何疑问,可直接与瑞慈健康体检客服部联系,进一步咨询。

健康体检咨询电话: **0352-2824444**

客户服务咨询电话: **0352-2830597**
400-6112995

瑞慈健康体检报告由下列内容组成:

第一部分:主检报告

第二部分:分科分项结果

第三部分:检验报告

第四部分:附表

主检报告

检查综述

- 1、【生殖道微生态】 上皮细胞(白带)+/HP
- 2、【生化全项 1】 总胆固醇(CHOL)偏高(5.87 mmol/L) 甘油三脂(TG)偏高(2.93 mmol/L)
- 3、【尿常规】 鳞状上皮细胞偏高(1 /HP)
- 4、【妇科内诊】 (1) 阴道炎
- 5、【全腹彩超】 1. 肝内高回声结节 考虑血管瘤 2. 宫颈那囊
- 6、【眼科】 (1) 镜 0.6 (2) 镜 0.6

医生建议

【上皮细胞(白带)+/HP】：

(1)在生理情况下，阴道内的细胞新陈代谢会正常脱落，在取标本的时候会取到有脱落的上皮细胞，镜检时就会发现阳性，这属于正常的现象。如果同时阴道分泌物检查发现有病原菌感染的情况，建议往妇科进一步诊断治疗。

【总胆固醇(CHOL)偏高】：

- (1)总胆固醇是脂质的主要成分之一，其数量受年龄、家族、性别、饮食、遗传等多种因素影响。总胆固醇对人体生长发育以及新陈代谢有重要的作用，正常值是 2.59-5.20mmol/L。
- (2)总胆固醇升高后，会增加类脂物质的堆积，会产生更多的血管斑块，进而增加心脑血管疾病的风险。大于 5.21-5.69mmol/L 是胆固醇的临界偏高，即使是一个完全健康的人，只要总胆固醇 > 7.2mmol/L 或低密度脂蛋白 > 4.9mmol/L，未来发生心脑血管的风险就明显增高，应该马上治疗。
- (3)总胆固醇升高根据病因可分为两大类：一是原发性，是由于遗传因素缺陷所致，另一种是继发性，可引起其升高的疾病主要有糖尿病、高血压、甲减、肝肾疾病等。
- (4)降低总胆固醇的治疗中，原发性偏高应积极应用降脂药，曾经选择他汀类药物，胆固醇任不能达标的，可联合用药（如依折麦布等）。
- (5)如果总胆固醇偏高，且患者有糖尿病、高血压、甲减、肝肾疾病或者已经发生心脑血管疾病的人更应积极用药，控制降低疾病风险。
- (6)戒烟，增强运动，采用低脂、低糖饮食，少食富含脂肪、胆固醇及饱和脂肪酸的食物，多进食蔬菜、水果、豆制品、粗粮、鱼和高纤维食品。
- (7)必要时在医师指导下使用降脂药物治疗，并前往内分泌科复诊。

【甘油三脂(TG)偏高】：

- (1)甘油三酯是甘油和脂肪酸所构成的有机化合物，甘油三酯测定是脂类代谢的重要指标之一。
- (2)甘油三酯增高与冠心病的发生有着重要的相关性，随年龄增大而有上升的趋势，其增高最常见于高脂和过量糖类饮食、肥胖等。
- (3)甘油三酯主要功能是为机体提供能量，其正常值在 0.7-1.7mmol/L 之间，1.7-2.29mmol/L 为边缘增高，提示应该注意饮食和运动了。
- (4)甘油三酯大于 2.3mmol/L，就称为高甘油三酯血症。甘油三酯增高虽然不会直接导致血管斑块的形成，但也会间接引起心脑血管疾病风险增加，同时，当甘油三酯大于 5.6mmol/L 时，还会增加急性胰腺炎的风险，所以降低甘油三酯的基础主要是控制饮食，饮食控制不佳可以选择药物治疗。

(5)生活方式的干预是控制甘油三酯水平升高的基础，包括减重，增加运动量，限制酒精摄入以及避免食用果糖和高碳水化合物食物。多食蔬菜水果，定期复查。

(6)明显增高者在医师的指导下使用降脂药物治疗，首选他汀和贝特类药物。

【鳞状上皮细胞偏高】：

(1)在生理情况下，机体正常的新陈代谢都会引起鳞状上皮细胞的脱离，这是一种正常的机体现象。如果长时间出现鳞状上皮细胞偏高的现象时，则有可能是尿路感染、泌尿系统结石等因素导致，应及时往泌尿外科进一步诊断治疗。

【阴道炎】：

(1)阴道炎是阴道粘膜及粘膜下结缔组织的炎症，是妇科门诊常见的疾病。

(2)正常健康妇女，由于解剖学及生物化学特点，阴道对病原体的侵入有自然防御功能，当阴道的自然防御功能遭到破坏，则病原体易于侵入，导致阴道炎症。

(3)绝经后妇女由于雌激素缺乏，阴道上皮菲薄，细胞内糖原含量减少，阴道PH高达7左右，故阴道抵抗力低下，比青春期及育龄妇女易受感染。

(4)阴道炎临床上以白带的性状发生改变以及外阴痒痒灼痛为主要临床特点，感染累及尿道时，可有尿痛、尿急等症状。常见的阴道炎有细菌性阴道病、滴虫性阴道炎、霉菌性阴道炎、老年性阴道炎。

(5)阴道炎由不同的病原体感染所致，一旦出现外阴不适，白带异常，立即去医院检查，确定病原体，针对病因治疗。

【肝内高回声结节 考虑血管瘤】：

(1)肝血管瘤是肝脏常见的良性肿瘤，属先天性发育异常。

(2)肝血管瘤如5CM以下，静止不发展无任何自觉症状，一般不需要特殊治疗。如体积增大，可压迫周围器官（胆、胰、胃等），出现上腹饱胀感；若加速增大，为防止破裂大出血应手术切除。

(3)日常生活中应注意保持心情舒畅，切忌大怒大暴。多吃蔬菜水果，进食不宜过饱，宜食清淡富含营养的食物，保持大便通畅，防止便秘。

(4)不宜做剧烈运动，可做低强度运动，防止过度用力，以免增加腹腔压力。

(5)首次发现，应往肝胆外科复查，除外肝内其它占位性病变。定期进行肝脏彩超超检查，追踪比较，若无变化可继续观察，无需作特殊处理。若瘤体增大或有症状者，应及时诊治。

【宫颈那囊】：

(1)宫颈腺体囊肿又叫宫颈纳氏囊肿（可称‘纳囊’或‘那囊’），同宫颈糜烂、宫颈息肉一样，是慢性宫颈炎的一种表现。

(2)临床表现时可以看到宫颈表面突出多个大小不一的青白色囊泡（并非紫色），内含黏液，小的有米粒大，大的有玉米粒大，有的可以长得很大，突出于宫颈表面，甚至到达阴道口，根部与宫颈之间有蒂相连，常合并有宫颈肥大。

(3)对其形成原因是在宫颈糜烂愈合过程中，新生的鳞状上皮覆盖宫颈腺管口或伸入腺管，将腺管口阻塞；腺管周围的结缔组织增生或瘢痕形成压迫腺管，使腺管变窄甚至阻塞，腺体分泌物引流受阻，滞留形成的囊肿叫宫颈纳氏囊肿。

(4)对小的纳囊，无任何临床症状可不予处理；对于密集的较小的纳囊或比较大的纳囊，可考虑光疗、激光、微波、自凝刀等物理治疗。

(5)对于较大的突出于宫颈表面的纳囊，可考虑电刀切除治疗。上述治疗方法均无太大痛苦，也基本不会影响日常的工作和生活。

汇总医生： 樊兴国

主检日期： 2023-12-04

主检医生：

分科结果

身高、体重、血压

项目名称	检查结果	项目名称	检查结果
身高	151cm	体重	46kg
血压	139/87mmHg		

***小结：**

未见异常

操作员：闫辛儿

检查日期：2023-12-02

检查医生：名燕凌

内科

项目名称	检查结果	项目名称	检查结果
心率	80 次/min	心律	齐
心脏杂音	无	心界	正常
肺部	正常	呼吸音	呼吸音清
啰音	未闻及	叩诊	叩诊呈清音
腹部触诊	腹部平软	发育	正常
肝胆	肋下未触及	脾脏	肋下未触及
双肾	无叩击痛	肠鸣音	正常
营养	良好	神经系统	正常
生理反射	生理反射存在	病理反射	病理反射未引出
颅神经	正常	运动功能	正常
深浅感觉	正常	其它	无异常发现
既往史	无		

***小结：**

未见异常

操作员：名燕凌

检查日期：2023-12-02

检查医生：名燕凌

外科（含皮肤科）

项目名称	检查结果	项目名称	检查结果
皮肤	正常	甲状腺	无肿大
浅表淋巴结	无肿大	肛门	拒检
泌尿外生殖器	正常	四肢关节	未见异常
腹股沟	未见异常	足背动脉	正常
紫绀	无	色素沉着	无
脱毛	无	脱色	无
皮疹	无	浮肿	无
皮下结节	无	头颅	正常
颈部	正常	乳腺	正常
脊柱	正常	直肠	未检
皮肤黄疸	无	既往史	无
其他	无		

*小结:

未见异常

操作员：魏利平

检查日期:2023-12-02

检查医生：魏利平

眼科

项目名称	检查结果	项目名称	检查结果
视力(左)	镜 0.6	视力(右)	镜 0.6
辨色力	正常	眼睑	正常
结膜	正常	泪器	正常
角膜	正常	虹膜	正常
瞳孔	正常	晶状体	正常
玻璃体	正常	眼底	未见异常

*小结:

(1) 镜 0.6

(2) 镜 0.6

操作员：田野青 检查日期:2023-12-02 检查医生：田野青

耳鼻喉科

项目名称	检查结果	项目名称	检查结果
听力(左)	正常	听力(右)	正常
外耳道	正常	鼓膜	正常
鼻窦	正常	鼻中隔	正常
鼻腔	正常	扁桃体	无肿大
嗅觉	正常	咽喉	正常

***小结:**

未见异常

操作员：王存宝 检查日期:2023-12-02 检查医生：王存宝

妇科内诊

项目名称	检查结果	项目名称	检查结果
外阴	正常	尿道口	正常
阴道	阴道炎	子宫	正常
附件	正常	宫颈	光滑
后穹窿	正常		

***小结:**

(1) 阴道炎

操作员：智美玲 检查日期:2023-12-02 检查医生：智美玲

检验报告

尿常规

项目名称	检查结果	单位	参考值	提示
胆红素(BIL)	-		阴性	
隐血(ERY)	-		阴性	
小圆上皮细胞(SRC)	0	个/ul	0--0	
维生素 C	-		阴性	
异常红细胞	0	个/ul	0--3	
红细胞（正常）	0	个/ul	0--6	
鳞状上皮细胞	1	个/ul	0--0	↑
粘液丝	0	个/ul	0--0	
尿葡萄糖(GLU)	-		阴性	
酮体(KET)	-		阴性	
比重(SG)	1.020		1.003--1.030	
酸碱度(PH)	6.0		4.5--8.0	
尿蛋白质(PRO)	-		阴性	
尿胆原(URO)	-		阴性	
亚硝酸盐(NIT)	-		阴性	
尿白细胞(LEU)	-		阴性	

*小结:

鳞状上皮细胞偏高(1 /HP)

操作员：李佳敏 检查日期:2023-12-02

检查医生:陈建国

血常规（五分类）

项目名称	检查结果	单位	参考值	提示
白细胞(WBC)	5.68	10 ⁹ /L	3.5--9.5	
淋巴细胞绝对值(LY#)	2.62	10 ⁹ /L	1.1--3.2	

淋巴细胞百分比(LY%)	46.2	%	20--50
中性粒细胞绝对值(GR#)	2.59	10 ⁹ /L	1.8--6.3
中性粒细胞百分比(GR%)	45.7	%	40--75
嗜碱性粒细胞绝对值(BA#)	0.02	10 ⁹ /L	0--0.06
嗜碱性粒细胞百分比(BA%)	0.3	%	0--1.0
嗜酸性粒细胞绝对值(EO#)	0.09	10 ⁹ /L	0.02--0.52
嗜酸性粒细胞百分比(EO%)	1.5	%	0.4--8.0
血小板(PLT)	229	10 ⁹ /L	125--350
血小板分布宽度(PDW)	16.0	%	15--17
平均血小板体积(MPV)	10.9	fl	6.0--14.0
血小板压积(PCT)	0.250	%	0.11--0.28
红细胞(RBC)	4.50	10 ¹² /L	3.8--5.1
血红蛋白	136	g/L	115--150
红细胞压积(HCT)	40.6	%	35--45
红细胞平均体积(MCV)	90.3	fl	82--100
平均血红蛋白含量(MCH)	30.2	pg	27--34
平均血红蛋白浓度(MCHC)	335	g/L	316--354
单核细胞绝对值(MO#)	0.36	10 ⁹ /L	0.1--0.60
单核细胞百分比(MO%)	6.3	%	3--10
红细胞分布宽度标准差(RDW-SD)	44.5	fl	35--56
红细胞分布宽度变异系数(RDW-CV)	13.0	%	10.6--16.6
大血小板比率	32.2	%	11--45
大血小板数目	74	10 ⁹ /L	30--90
未成熟粒细胞数目	0.00	10 ⁹ /L	0--999
未成熟粒细胞百分比	0.0	%	0--100
有核红细胞数目	0.000	10 ⁹ /L	0--9999

有核红细胞百分比	0.00	/100WBC	0--9999	
----------	------	---------	---------	--

***小结:**

未见异常

操作员：梁可欣 检查日期:2023-12-02 检查医生:陈建国

生殖道微生态

项目名称	检查结果	单位	参考值	提示
线索细胞	-			
清洁度	II			
上皮细胞(白带)	+			
滴虫	-			
G-球菌	-			
霉菌	-			
G-杆菌	-			
G+杆菌	-			
G+球菌	-			

***小结:**

上皮细胞(白带)+/HP

操作员：黄璐瑶 检查日期:2023-12-03 检查医生:陈建国

血型检测

项目名称	检查结果	单位	参考值	提示
ABO 血型	O 型			
RH 血型	阳性			

***小结:**

未见异常

操作员：刘慧芳 检查日期:2023-12-04 检查医生:陈建国

尿沉渣

项目名称	检查结果	单位	参考值	提示
白细胞尿	1	个/ul	0--13	
上皮细胞(EC)	1	/HP	0--28	
管型(CAST)	0	个/ul	0--1	
霉菌(尿)	0	/HP	0--0	
结晶	0	/HP	0--10	
透明度(CLA)	清亮			
胆红素(BIL)	-		阴性	
颜色(Colour)	淡黄色			
红细胞(尿)(RBC)	0	个/ul	0--6	

*小结:

未见异常

操作员：李佳敏

检查日期:2023-12-02

检查医生:陈建国

生化全项 1

项目名称	检查结果	单位	参考值	提示
碳酸氢根(HCO3)	22.80	mmol/L	22--29	
总蛋白(T PROT)	78.7	g/L	65--85	
白蛋白(ALB)	45.20	g/L	40--55	
球蛋白(GLB)	33.50	g/L	15--35	
白蛋白/球蛋白(ALB/GLB)	1.35		1.0--2.5	
碱性磷酸酶(ALP)	132.0	U/L	50--135	
肌酐(CREA)	49.00	umol/L	41--73	
尿酸(UA)	277.00	umol/L	140--340	
钾(K)	3.71	mmol/L	3.5--5.5	
钠(Na)	142.1	mmol/L	136--145	
氯(Cl)	102.1	mmol/L	96--108	

钙(Ca)	2.40	mmol/L	2.11--2.52	
乳酸脱氢酶(LDH)	169.00	U/L	120--250	
淀粉酶(AMY)	69.00	IU/L	35--135	
葡萄糖(GLU)	5.41	mmol/L	3.89--6.1	
总胆红素(TBIL)	13.50	umol/L	0--21	
直接胆红素(DBIL)	1.6	umol/L	0--8.0	
间接胆红素(IBIL)	11.90	umol/L	0--17.39	
丙氨酸氨基转移酶(ALT)	12.00	U/L	7--40	
门冬氨酸氨基转移酶(AST)	16.00	U/L	13--35	
尿素测定 (Urea)	4.80	mmol/L	2.6--7.5	
肌酸激酶(CK)	113.00	U/L	40--200	
α-羟丁酸脱氢酶	159.00	U/L	72--182	
C 反应蛋白	0.20	mg/dl	0--3	
动脉硬化指数	2.43		1.31--3.19	
谷草比谷丙	1.33		0.4--2.5	
总胆固醇(CHOL)	5.87	mmol/L	2.59--5.2	↑
甘油三脂(TG)	2.93	mmol/L	0.7--1.7	↑
低密度脂蛋白(LDL)	3.45	mmol/L	0--4.13	
高密度脂蛋白(HDL)	1.42	mmol/L	0.77--1.55	

***小结:**

总胆固醇(CHOL)偏高(5.87 mmol/L) 甘油三脂(TG)偏高(2.93 mmol/L)

操作员：王小雪 检查日期:2023-12-02 检查医生:陈建国

血沉 (ESR)

项目名称	检查结果	单位	参考值	提示
红细胞沉降率 (ESR)	11.6	mm/h	0--20	

***小结:**

未见异常

人乳头瘤病毒检查 (HPV)

项目名称	检查结果	单位	参考值	提示
HPV 高危亚型 16	阴性(-)		阴性	
HPV 高危亚型 18	阴性(-)		阴性	
HPV 高危亚型 31	阴性(-)		阴性	
HPV 高危亚型 26	阴性(-)		阴性	
HPV 高危亚型 33	阴性(-)		阴性	
HPV 高危亚型 35	阴性(-)		阴性	
HPV 高危亚型 39	阴性(-)		阴性	
HPV 高危亚型 45	阴性(-)		阴性	
HPV 高危亚型 51	阴性(-)		阴性	
HPV 高危亚型 52	阴性(-)		阴性	
HPV 高危亚型 53	阴性(-)		阴性	
HPV 高危亚型 56	阴性(-)		阴性	
HPV 高危亚型 58	阴性(-)		阴性	
HPV 高危亚型 59	阴性(-)		阴性	
HPV 高危亚型 66	阴性(-)		阴性	
HPV 高危亚型 68	阴性(-)		阴性	
HPV 高危亚型 73	阴性(-)		阴性	
HPV 高危亚型 82	阴性(-)		阴性	
HPV 低危亚型 6	阴性(-)		阴性	
HPV 低危亚型 11	阴性(-)		阴性	
HPV 低危亚型 42	阴性(-)		阴性	
HPV 低危亚型 43	阴性(-)		阴性	
HPV 低危亚型 81	阴性(-)		阴性	

*小结:

未见异常

操作员：刘慧芳 检查日期：2023-12-03 检查医生：陈建国

大同现代医学检验实验室

液基薄层细胞学图文报告

ID: 2023092745

病理号: 088555

姓名: 朱慧梅

性别: 女

年龄: 53岁

送检科室:

电话号码: 13835273325

床号:

病历号:

体检号: 2108170670

送检医院: 大同瑞慈康复体检

送检日期: 2023-12-03

末次月经:

送检医生:

采样日期:

报告日期: 2023-12-04

标本满意度: 满意

细胞量: >45%

红细胞:

经期样本:

颈管细胞:

化生细胞:

鳞状细胞:

宫颈柱状细胞:

未见上皮内病变/恶性细胞:

正常范围内:

- 良性反应性改变:
- 炎症:
 - 轻度:
 - 中度:
 - 重度:
 - 放疗:
 - 妊娠:
 - 萎缩性:
 - 宫内避孕器:
 - 其他:

病原体: 滴虫感染: 念珠菌感染: 细菌感染:

提示 HPV 感染: 疱疹病毒感染:

鳞状上皮细胞分析:

- 非典型鳞状细胞:
- 倾向上皮内瘤变:
 - 倾向良性反应性改变:
 - 不能明确意义(ASC-US):
 - 不排除高度病变(ASC-H):
- 上皮内低度病变: 鳞癌:
- 上皮内高度病变:
- CIN2:
 - CIN3:

腺上皮细胞分析:

非典型腺细胞:

- 宫内膜:
- 来源不明:

非典型腺细胞(宫颈管):

- 倾向原位腺癌:
- 不能明确意义:
- 倾向良性反应性改变:

腺癌:

- 宫颈管:
- 宫内膜:
- 其它:

炎细胞:

- 轻度:
- 中度:
- 重度:

可疑腺癌:

诊断意见: 未见上皮内病变或恶性细胞 (NILM)。

建议:

报告医师: 张荣生

地址: 大同市魏都大道 79 号, 本报告医师签字后有效
咨询: 0352-2830587 4006-122-995

妇科细胞学是筛查项目, 出于技术原因, 可能会有假阴性结果, 本检测仅对来样负责, 如果对结果有疑义, 请在收到报告 7 天内与我们联系。

大同瑞慈康复医院 12导联心电图报告

朱慧梅 女 53岁

体检号:334084

病床号:

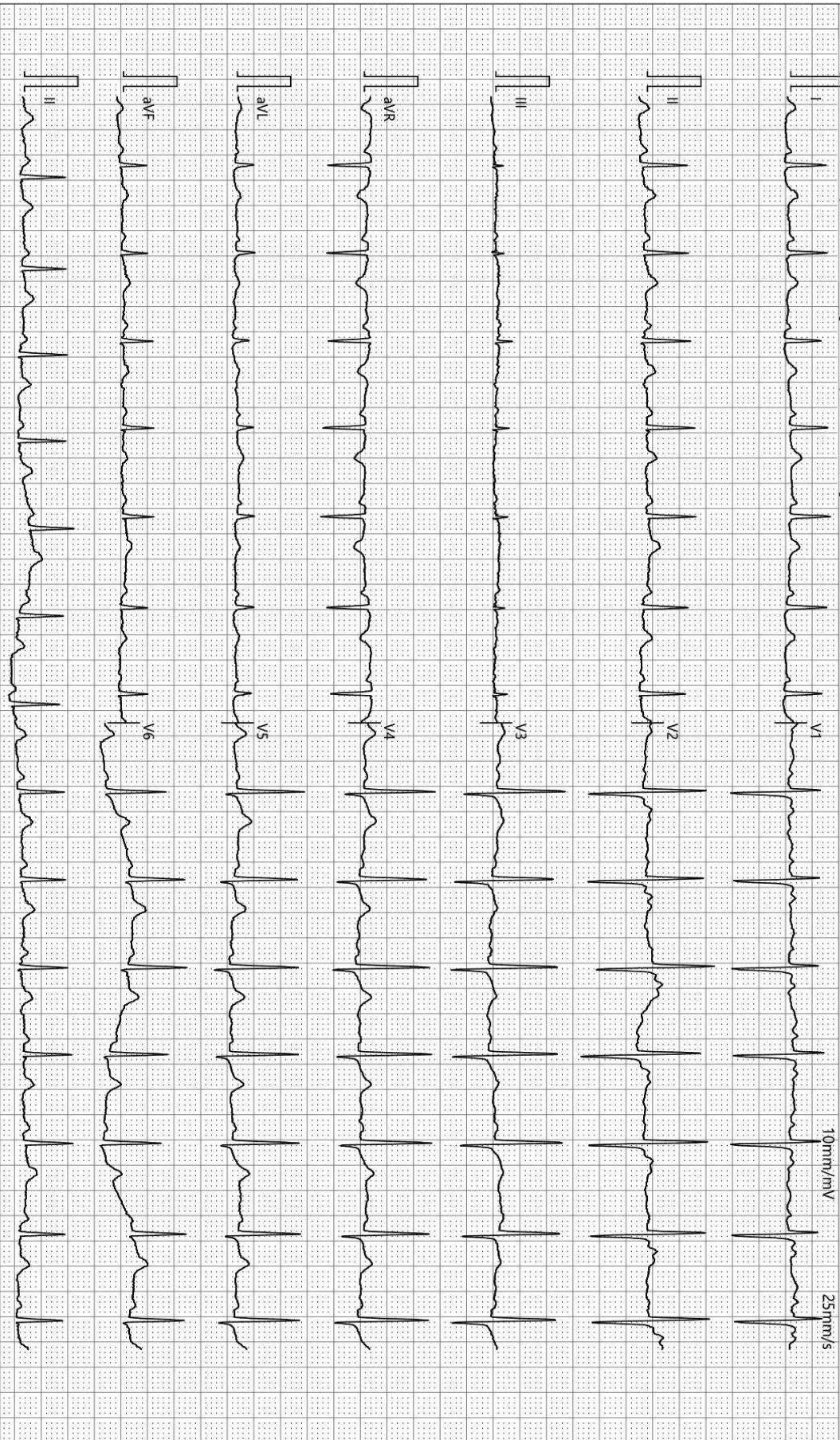
诊断结果:

- 1.窦性心律
- 2.正常心电图

诊断医生:

张廷生 同古碑

HR : 85bpm [60 ~ 100bpm]
P : 98ms [0 ~ 110ms]
PR : 150ms [120 ~ 200ms]
QRS : 71ms [60 ~ 100ms]
QT/QTc : 352/420ms [320 ~ 440/0 ~ 460ms]
P/QRS/T : 50/42/38deg. [0 ~ 75/-30 ~ 90/0 ~ 75deg]
RV5/SV1 : 1.242/1.095mV [0.0 ~ 2.5/0.0 ~ 2.0mV]



检查时间:2023-12-02 09:39:05

诊断时间:2023-12-02 09:48:55

SEMIP V1.90

仅供临床参考

超声诊断图文报告

流水号: 2108170670

影像号: 1469747

姓名: 朱慧梅

年龄: 53 岁

性别: 女

检查设备: Vivid E95

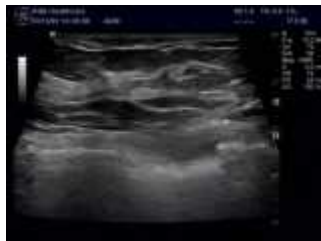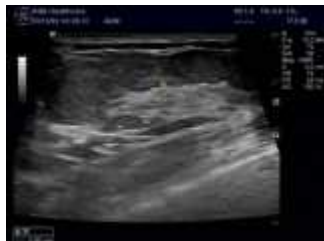体检号: 334084

申请医院: 本院

体检科室: 体检科

检查部位: 乳腺彩超

经典图像:



影像所见:

双侧乳腺腺体层次清晰, 右乳腺体厚 0.8cm, 左乳腺体厚 0.9cm, 乳导管未见扩张, 未见明显占位性病变, CDFI: 未见异常血流信号。

影像诊断:

双侧乳腺未见明显异常

报告医师: 李菊蓉

检查日期: 2023-12-02

审核医师: 李菊蓉

报告日期: 2023-12-02

超声诊断图文报告

流水号: 2108170670

影像号: 1469749

姓名: 朱慧梅

年龄: 53 岁

性别: 女

检查设备: Vivid E95

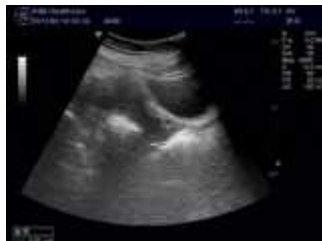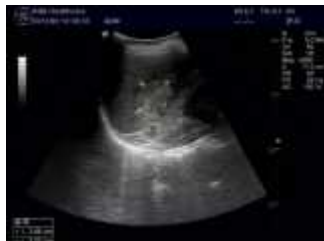体检号: 334084

申请医院: 本院

体检科室: 体检科

检查部位: 全腹彩超

经典图像:



影像所见:

肝脏大小形态正常, 包膜光滑完整, 肝内探及高回声结节, 大小约 3.7*2.7cm, 余实质回声均匀, 肝内管道系统走行清晰, 门静脉及肝内胆管不扩张。

胆囊大小形态正常, 壁不厚、光滑, 囊内透声好, 肝外胆管不扩张。

胰腺大小形态正常, 实质回声均匀, 主胰管不扩张。

脾脏大小形态正常, 实质回声均匀, 脾门静脉不宽。

双肾大小形态正常, 皮髓质分界清晰, 集合系统未见分离, 双侧输尿管未见扩张。

膀胱充盈佳, 未见明显异常。

绝经后子宫, 大小约 4.4*3.2*3.2cm, 肌壁回声欠均匀, 内膜呈线状, 宫颈厚约 2.5cm, 其内探及直径约 0.6cm 囊性结构, 边界清, 双侧附件区未见异常。

影像诊断:

1. 肝内高回声结节 考虑血管瘤
2. 宫颈那囊

报告医师: 李菊蓉

检查日期: 2023-12-02

审核医师: 李菊蓉

报告日期: 2023-12-02