



检 查 结 果

| | |
|------|-------------|
| 姓名 | 韩新华 |
| 性别 | 女 |
| 年龄 | 43岁 |
| 联系电话 | 13994465957 |
| 体检日期 | 2026-04-15 |

检验报告

尿常规

| 项目名称 | 检查结果 | 单位 | 参考值 | 提示 |
|-------------|-------|------|--------------|----|
| 胆红素(BIL) | - | | 阴性 | |
| 隐血(ERY) | - | | 阴性 | |
| 小圆上皮细胞(SRC) | 0 | 个/u1 | 0--0 | |
| 维生素C | - | | 阴性 | |
| 异常红细胞 | 0 | 个/u1 | 0--3 | |
| 红细胞(正常) | 0 | 个/u1 | 0--6 | |
| 鳞状上皮细胞 | 1 | 个/u1 | 0--0 | ↑ |
| 粘液丝 | 3 | 个/u1 | 0--0 | ↑ |
| 尿葡萄糖(GLU) | - | | 阴性 | |
| 酮体(KET) | - | | 阴性 | |
| 比重(SG) | 1.025 | | 1.003--1.030 | |
| 酸碱度(PH) | 5.0 | | 4.5--8.0 | |
| 尿蛋白质(PRO) | - | | 阴性 | |
| 尿胆原(URO) | - | | 阴性 | |
| 亚硝酸盐(NIT) | - | | 阴性 | |
| 尿白细胞(LEU) | - | | 阴性 | |

*小结:

鳞状上皮细胞偏高(1 /HP) 粘液丝偏高(3 /HP)

操作员：祁佳佳 检查日期：2026-04-15 检查医生：

血常规(五分类)

| 项目名称 | 检查结果 | 单位 | 参考值 | 提示 |
|--------------|------|----------|----------|----|
| 白细胞(WBC) | 7.51 | $10^9/L$ | 3.5--9.5 | |
| 淋巴细胞绝对值(LY#) | 2.14 | $10^9/L$ | 1.1--3.2 | |

| | | | | |
|----------------------|-------|-------------|------------|---|
| 淋巴细胞百分比 (LY%) | 28.5 | % | 20--50 | |
| 中性粒细胞绝对值 (GR#) | 4.81 | $10^9/L$ | 1.8--6.3 | |
| 中性粒细胞百分比 (GR%) | 64.1 | % | 40--75 | |
| 嗜碱性粒细胞绝对值 (BA#) | 0.02 | $10^9/L$ | 0--0.06 | |
| 嗜碱性粒细胞百分比 (BA%) | 0.2 | % | 0--1.0 | |
| 嗜酸性粒细胞绝对值 (EO#) | 0.31 | $10^9/L$ | 0.02--0.52 | |
| 嗜酸性粒细胞百分比 (EO%) | 4.1 | % | 0.4--8 | |
| 血小板 (PLT) | 295 | $10^9/L$ | 125--350 | |
| 血小板分布宽度 (PDW) | 11.3 | f1 | 9.0--17 | |
| 平均血小板体积 (MPV) | 9.6 | f1 | 6.0--14.0 | |
| 血小板压积 (PCT) | 0.283 | % | 0.11--0.28 | ↑ |
| 红细胞 (RBC) | 5.09 | $10^{12}/L$ | 3.8--5.1 | |
| 血红蛋白 | 148 | g/L | 115--150 | |
| 红细胞压积 (HCT) | 46.1 | % | 35--45 | ↑ |
| 红细胞平均体积 (MCV) | 90.6 | f1 | 82--100 | |
| 平均血红蛋白含量 (MCH) | 29.0 | pg | 27--34 | |
| 平均血红蛋白浓度 (MCHC) | 320 | g/L | 316--354 | |
| 单核细胞绝对值 (MO#) | 0.23 | $10^9/L$ | 0.1--0.6 | |
| 单核细胞百分比 (MO%) | 3.1 | % | 3--10 | |
| 红细胞分布宽度标准差 (RDW-SD) | 44.7 | f1 | 35--56 | |
| 红细胞分布宽度变异系数 (RDW-CV) | 13.8 | % | 10.6--16.6 | |
| 大血小板比率 | 24.2 | % | 11--45 | |
| 大血小板数目 | 72 | $10^9/L$ | 30--90 | |
| 未成熟粒细胞数目 | 0.01 | $10^9/L$ | 0--0.6 | |
| 未成熟粒细胞百分比 | 0.1 | % | 0--10 | |
| 有核红细胞数目 | 0.000 | $10^9/L$ | 0--9999 | |
| 有核红细胞百分比 | 0.00 | /100WBC | 0--9999 | |

*小结:

血小板压积(PCT)偏高(0.283%) 红细胞压积(HCT)偏高(46.1%)

操作员：祁佳佳 检查日期：2026-04-15 检查医生：

尿沉渣

| 项目名称 | 检查结果 | 单位 | 参考值 | 提示 |
|-------------|------|------|-------|----|
| 白细胞尿 | 2 | 个/u1 | 0--13 | |
| 上皮细胞(EC) | 1 | /HP | 0--28 | |
| 管型(CAST) | 0 | 个/u1 | 0--1 | |
| 霉菌(尿) | 0 | /HP | 0--0 | |
| 结晶 | 0 | /HP | 0--10 | |
| 透明度(CLA) | 清亮 | | | |
| 胆红素(BIL) | - | | 阴性 | |
| 颜色(Colour) | 淡黄色 | | | |
| 红细胞(尿)(RBC) | 0 | 个/u1 | 0--6 | |

*小结:

未见异常

操作员：祁佳佳 检查日期：2026-04-15 检查医生：

生化1(特殊级)

| 项目名称 | 检查结果 | 单位 | 参考值 | 提示 |
|------------------|--------|--------|----------|----|
| 碳酸氢根(HCO3) | 25.30 | mmol/L | 22--29 | |
| 总蛋白(T PROT) | 72.7 | g/L | 65--85 | |
| 白蛋白(ALB) | 45.60 | g/L | 40--55 | |
| 球蛋白(GLB) | 27.10 | g/L | 15--35 | |
| 白蛋白/球蛋白(ALB/GLB) | 1.68 | | 1.0--2.5 | |
| 碱性磷酸酶(ALP) | 97.0 | U/L | 35--100 | |
| 肌酐(CREA) | 57.00 | umol/L | 41--73 | |
| 尿酸(UA) | 230.00 | umol/L | 140--340 | |
| 钾(K) | 4.08 | mmol/L | 3.5--5.3 | |

| | | | |
|-----------------|--------|--------|------------|
| 钠 (Na) | 141.1 | mmol/L | 137--147 |
| 氯 (Cl) | 101.4 | mmol/L | 99--110 |
| 钙 (Ca) | 2.26 | mmol/L | 2.11--2.52 |
| 乳酸脱氢酶 (LDH) | 191.00 | U/L | 120--250 |
| 淀粉酶 (AMY) | 103.00 | IU/L | 35--135 |
| 葡萄糖 (GLU) | 5.28 | mmol/L | 3.89--6.1 |
| 总胆红素 (TBIL) | 16.20 | umol/L | 0--21 |
| 直接胆红素 (DBIL) | 4.3 | umol/L | 0--8.0 |
| 间接胆红素 (IBIL) | 11.90 | umol/L | 0--17.39 |
| 丙氨酸氨基转移酶 (ALT) | 17.00 | U/L | 7--40 |
| 门冬氨酸氨基转移酶 (AST) | 18.00 | U/L | 13--35 |
| 尿素测定 (Urea) | 5.30 | mmol/L | 2.6--7.5 |
| 肌酸激酶 (CK) | 88.00 | U/L | 40--200 |
| α-羟丁酸脱氢酶 | 157.00 | U/L | 72--182 |
| C 反应蛋白 | 0.90 | mg/dl | 0--3 |
| 动脉硬化指数 | 2.13 | | 1.31--3.19 |
| 谷草比谷丙 | 1.06 | | 0.4--2.5 |
| 总胆固醇 (CHOL) | 4.95 | mmol/L | 2.59--5.2 |
| 甘油三脂 (TG) | 1.17 | mmol/L | 0.7--1.7 |
| 低密度脂蛋白 (LDL) | 2.73 | mmol/L | 0--4.13 |
| 高密度脂蛋白 (HDL) | 1.28 | mmol/L | 0.77--1.55 |

***小结:**

未见异常

操作员：孙钰 检查日期：2026-04-15 检查医生：

大同现代医学检验实验室

液基薄层细胞学图文报告

ID: 2026128667

病理号: 115067

姓名: 韩新华

性别: 女

年龄: 43岁

送检科室:

电话号码: 13994465957

床号:

病历号:

体检号: 2108160630

送检医院: 大同瑞慈康复体检

送检日期: 2026-04-15

末次月经:

送检医生:

采样日期:

报告日期: 2026-04-15

标本满意度: 满意

细胞量: >40%

红细胞:

经期样本:

颈管细胞:

化生细胞:

鳞状细胞:

宫颈柱状细胞:

未见上皮内病变/恶性细胞:

正常范围内:

- 良性反应性改变:
- 炎性:
 - 轻度:
 - 中度:
 - 重度:
 - 放疗:
 - 妊娠:
 - 萎缩性:
 - 宫内避孕器:
 - 其他:

病原体: 滴虫感染: 念珠菌感染: 细菌感染:

提示 HPV 感染: 疱疹病毒感染:

鳞状上皮细胞分析:

- 非典型鳞状细胞:
- 倾向上皮内瘤变:
 - 倾向良性反应性改变:
 - 不能明确意义(ASC-US):
 - 不排除高度病变(ASC-H):
- 上皮内低度病变: 鳞癌:
- 上皮内高度病变:
- CIN2:
 - CIN3:

腺上皮细胞分析:

非典型腺细胞:

- 宫内膜:
- 来源不明:

非典型腺细胞(宫颈管):

- 倾向原位腺癌:
- 不能明确意义:
- 倾向良性反应性改变:

腺癌:

- 宫颈管:
- 宫内膜:
- 其它:

炎细胞:

- 轻度:
- 中度:
- 重度:

可疑腺癌:

诊断意见: 未见上皮内病变或恶性细胞 (NILM)。

建议:

报告医师: 张荣生

地址: 大同市魏都大道 79 号, 本报告医师签字后有效
咨询: 0352-2830587 4006-122-995

妇科细胞学是筛查项目, 出于技术原因, 可能会有假阴性结果, 本检测仅对来样负责, 如果对结果有疑义, 请在收到报告 7 天内与我们联系。

体检科 12导联心电图报告

韩新华 女 43岁

体检号:333792

病床号:

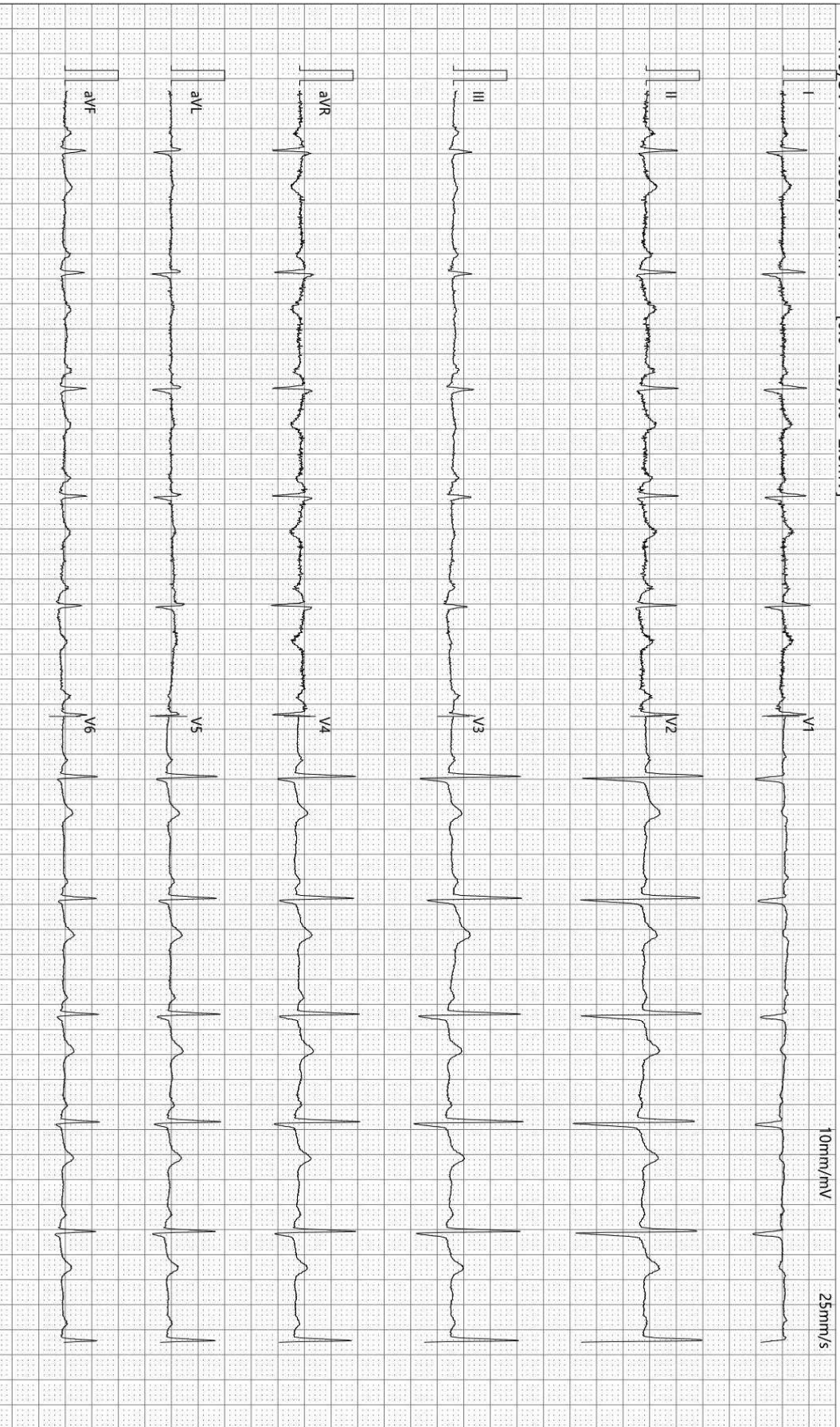
诊断结果:

窦性心律不齐

诊断医生:

姜廷
陶志峰

HR : 65bpm [60~100bpm]
P : 116↑ms [0~110ms]
PR : 170ms [120~200ms]
QRS : 86ms [60~100ms]
QT/QTc : 402/419ms [320~440/0~460ms]
P/QRS/T : 67/70/47deg. [0~75/-30~90/0~75deg]
RV5/SV1 : 0.952/0.491mV [0.0~2.5/0.0~2.0mV]



检查时间:2026-04-15 09:29:08

诊断时间:2026-04-15 09:44:04

SEMIP V1.90

仅供临床参考

Rich 大同瑞慈康复医院
超声诊断图文报告

流水号: 2108160630

超声号: 2153807

姓名: 韩新华

年龄: 43 岁

性别: 女

检查设备: Vivid E95

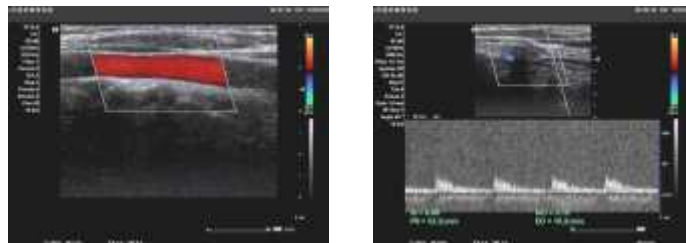
体检号: 333792

申请医院: 本院

体检科室: 体检科

检查部位: 颈部血管彩超

经典图像:



影像所见:

右锁骨下动脉起始处、双侧颈总动脉、颈内、颈外动脉起始段内中膜不增厚, 内壁欠光滑, 管壁未见明确强回声斑。CDFI: 血流充盈好。PW: 频谱形态正常。

双侧椎动脉走行正常, 椎动脉内径正常, 管壁不厚, 管腔内为无回声, CDFI: 血流充盈好。PW: 频谱正常。

| 内径 mm | 流速 cm/s | RI | | |
|-------|---------|------|------|--|
| 左侧椎动脉 | 3.5 | 35.2 | 0.63 | |
| 右侧椎动脉 | 2.2 | 32.2 | 0.68 | |

影像诊断:

右侧椎动脉相对细窄

报告医师:

检查日期: 2026-04-15

审核医师:

报告日期: 2026-04-15



注: 本报告仅供临床医生参考!

地址: 大同市魏都大道 79 号。如有疑问, 请致电: 0352---2830580

Rich 大同瑞慈康复医院
超声诊断图文报告

流水号: 2108160630

超声号: 2153814

姓名: 韩新华

年龄: 43 岁

性别: 女

检查设备: Vivid E95

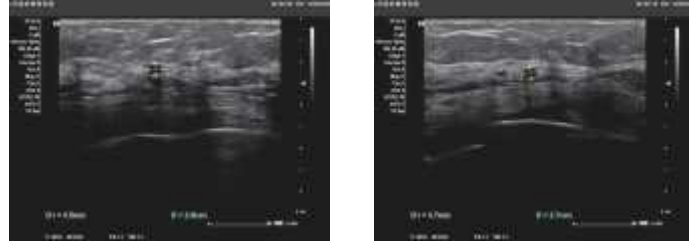
体检号: 333792

申请医院: 本院

体检科室: 体检科

检查部位: 乳腺彩超

经典图像:



影像所见:

双侧乳腺腺体层次清晰, 右乳腺体厚 0.6cm, 左乳腺体厚 0.6cm, 左乳探及多处扩张的乳导管, 较宽处约 0.2cm, 左乳 3 点距乳头 1cm 处探及大小约 0.4*0.3cm 囊性回声, 内透声好, 右乳探及多个低回声结节, 大者位于 8 点距乳头 2cm 处, 大小约 0.4*0.3cm, 形态规则, 边界清, CDFI: 未见异常血流信号。

双侧腋下未见明显肿大淋巴结。

影像诊断:

1. 左乳多发导管扩张
2. 右乳多发结节 BI-RADS3 级
3. 左乳囊肿 BI-RADS2 级

报告医师:

检查日期: 2026-04-15

审核医师:

报告日期: 2026-04-15



注: 本报告仅供临床医生参考!

地址: 大同市魏都大道 79 号。若有疑问, 请致电: 0352---2830580

Rich 大同瑞慈康复医院
超声诊断图文报告

流水号: 2108160630

超声号: 2153819

姓名: 韩新华

年龄: 43岁

性别: 女

检查设备: Vivid E95

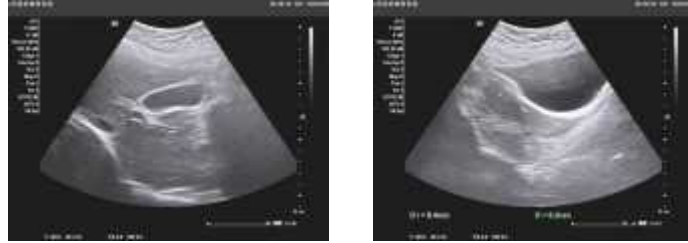
体检号: 333792

申请医院: 本院

体检科室: 体检科

检查部位: 全腹彩超

经典图像:



影像所见:

肝脏大小形态正常, 包膜光滑完整, 实质回声细腻增强, 肝内管道系统走行欠清晰, 门静脉及肝内胆管不扩张。

胆囊大小形态正常, 壁不厚、光滑, 囊内透声好, 肝外胆管不扩张。

胰腺大小形态正常, 实质回声均匀, 主胰管不扩张。

脾脏大小形态正常, 实质回声均匀, 脾门静脉不宽。

双肾大小形态正常, 皮髓质分界清晰, 集合系统未见分离, 双侧输尿管未见扩张。

膀胱充盈佳, 未见明显异常。

前位子宫, 大小约 3.5*3.3*2.5cm, 肌壁回声不均匀, 前壁探及大小约 0.9*0.8cm 低回声结节, 边界清, 内膜线清晰, 厚 0.3cm, 宫颈厚约 1.8cm, 双侧附件区未见异常。

影像诊断:

1. 轻度脂肪肝
2. 子宫肌瘤

报告医师:

检查日期: 2026-04-15

审核医师:

报告日期: 2026-04-15



注: 本报告仅供临床医生参考!

地址: 大同市魏都大道 79 号。若有疑问, 请致电: 0352---2830580

ID 号: 2108160630

影像号: CT20260415045

姓名: 韩新华

年龄: 43 岁

性别: 女

检查设备: 西门子量子双源 CT

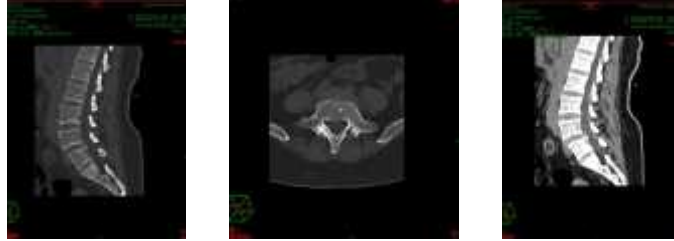
体检号: 333792

申请医院: 本院

体检科室: 体检科

检查部位: CT 检查

经典图像:



影像所见:

腰椎生理曲度存在, 腰 4 椎体前移超过腰 5 椎体前缘小于 1/3。腰 5 椎体上缘及 4、5 椎小关节突骨质密度增高。各椎间盘层面未见异常。硬膜囊内未见异常密度影。黄韧带无肥厚。椎旁软组织未见异常。

影像诊断:

1. 腰 4 椎体滑脱 (I 度)
2. 腰 5 椎体上缘终板炎, 4、5 椎小关节突骨质增生

报告医师: 张剑峰

检查日期: 2026-04-15

审核医师:

报告日期: 2026-04-15