



检 查 结 果

姓名	冯嵌1
性别	女
年龄	52岁
联系电话	18335202112
体检日期	2026-04-22

检验报告

尿常规

项目名称	检查结果	单位	参考值	提示
胆红素(BIL)	-		阴性	
隐血(ERY)	-		阴性	
小圆上皮细胞(SRC)	0	个/u1	0--0	
维生素C	+-		阴性	
异常红细胞	0	个/u1	0--3	
红细胞(正常)	0	个/u1	0--6	
鳞状上皮细胞	1	个/u1	0--0	↑
粘液丝	0	个/u1	0--0	
尿葡萄糖(GLU)	-		阴性	
酮体(KET)	-		阴性	
比重(SG)	1.015		1.003--1.030	
酸碱度(PH)	6.0		4.5--8.0	
尿蛋白质(PRO)	-		阴性	
尿胆原(URO)	-		阴性	
亚硝酸盐(NIT)	-		阴性	
尿白细胞(LEU)	-		阴性	

*小结:

维生素C+- 鳞状上皮细胞偏高(1 /HP)

操作员：祁佳佳 检查日期：2026-04-22 检查医生：

血常规(五分类)

项目名称	检查结果	单位	参考值	提示
白细胞(WBC)	8.22	$10^9/L$	3.5--9.5	
淋巴细胞绝对值(LY#)	3.01	$10^9/L$	1.1--3.2	

淋巴细胞百分比 (LY%)	36.6	%	20--50
中性粒细胞绝对值 (GR#)	4.36	$10^9/L$	1.8--6.3
中性粒细胞百分比 (GR%)	53.1	%	40--75
嗜碱性粒细胞绝对值 (BA#)	0.02	$10^9/L$	0--0.06
嗜碱性粒细胞百分比 (BA%)	0.2	%	0--1.0
嗜酸性粒细胞绝对值 (EO#)	0.49	$10^9/L$	0.02--0.52
嗜酸性粒细胞百分比 (EO%)	6.0	%	0.4--8
血小板 (PLT)	326	$10^9/L$	125--350
血小板分布宽度 (PDW)	9.7	f1	9.0--17
平均血小板体积 (MPV)	8.6	f1	6.0--14.0
血小板压积 (PCT)	0.280	%	0.11--0.28
红细胞 (RBC)	4.82	$10^{12}/L$	3.8--5.1
血红蛋白	140	g/L	115--150
红细胞压积 (HCT)	43.3	%	35--45
红细胞平均体积 (MCV)	89.8	f1	82--100
平均血红蛋白含量 (MCH)	29.1	pg	27--34
平均血红蛋白浓度 (MCHC)	324	g/L	316--354
单核细胞绝对值 (MO#)	0.34	$10^9/L$	0.1--0.6
单核细胞百分比 (MO%)	4.1	%	3--10
红细胞分布宽度标准差 (RDW-SD)	42.9	f1	35--56
红细胞分布宽度变异系数 (RDW-CV)	13.4	%	10.6--16.6
大血小板比率	16.5	%	11--45
大血小板数目	54	$10^9/L$	30--90
未成熟粒细胞数目	0.00	$10^9/L$	0--0.6
未成熟粒细胞百分比	0.0	%	0--10
有核红细胞数目	0.000	$10^9/L$	0--9999
有核红细胞百分比	0.00	/100WBC	0--9999

*小结:

未见异常

操作员：祁佳佳 检查日期：2026-04-22 检查医生：

尿沉渣

项目名称	检查结果	单位	参考值	提示
白细胞尿	0	个/u1	0--13	
上皮细胞(EC)	1	/HP	0--28	
管型(CAST)	0	个/u1	0--1	
霉菌(尿)	0	/HP	0--0	
结晶	0	/HP	0--10	
透明度(CLA)	清亮			
胆红素(BIL)	-		阴性	
颜色(Colour)	淡黄色			
红细胞(尿)(RBC)	0	个/u1	0--6	

*小结:

未见异常

操作员：祁佳佳 检查日期：2026-04-22 检查医生：

生化1(特殊级)

项目名称	检查结果	单位	参考值	提示
碳酸氢根(HCO3)	25.00	mmol/L	22--29	
总蛋白(T PROT)	67.0	g/L	65--85	
白蛋白(ALB)	45.70	g/L	40--55	
球蛋白(GLB)	21.30	g/L	15--35	
白蛋白/球蛋白(ALB/GLB)	2.15		1.0--2.5	
碱性磷酸酶(ALP)	64.0	U/L	50--135	
肌酐(CREA)	65.60	umol/L	41--73	
尿酸(UA)	300.00	umol/L	140--340	
钾(K)	3.85	mmol/L	3.5--5.3	

钠(Na)	132.9	mmol/L	137--147	↓
氯(Cl)	103.2	mmol/L	99--110	
钙(Ca)	2.26	mmol/L	2.11--2.52	
乳酸脱氢酶(LDH)	117.00	U/L	120--250	↓
淀粉酶(AMY)	72.00	IU/L	35--135	
葡萄糖(GLU)	4.97	mmol/L	3.89--6.1	
总胆红素(TBIL)	7.70	umol/L	0--21	
直接胆红素(DBIL)	2.7	umol/L	0--8.0	
间接胆红素(IBIL)	5.00	umol/L	0--17.39	
丙氨酸氨基转移酶(ALT)	23.00	U/L	7--40	
门冬氨酸氨基转移酶(AST)	16.00	U/L	13--35	
尿素测定(Urea)	4.40	mmol/L	2.6--7.5	
肌酸激酶(CK)	49.00	U/L	40--200	
α-羟丁酸脱氢酶	105.00	U/L	72--182	
C反应蛋白	0.30	mg/dl	0--3	
动脉硬化指数	2.75		1.31--3.19	
谷草比谷丙	0.70		0.4--2.5	
总胆固醇(CHOL)	5.69	mmol/L	2.59--5.2	↑
甘油三脂(TG)	2.45	mmol/L	0.7--1.7	↑
低密度脂蛋白(LDL)	3.35	mmol/L	0--4.13	
高密度脂蛋白(HDL)	1.22	mmol/L	0.77--1.55	

***小结:**

钠(Na)偏低(132.9 mmol/L) 乳酸脱氢酶(LDH)偏低(117.00 U/L) 总胆固醇(CHOL)偏高(5.69 mmol/L)
甘油三脂(TG)偏高(2.45 mmol/L)

操作员：刘慧芳 检查日期：2026-04-22 检查医生：
.....

大同现代医学检验实验室

液基薄层细胞学图文报告

ID: 2026128885

病理号: 115217

姓名: 冯崧 1

性别: 女

年龄: 52岁

送检科室:

电话号码: 18335202112

床号:

病历号:

体检号: 2108160622

送检医院: 大同瑞慈康复体检

送检日期: 2026-04-22

末次月经:

送检医生:

采样日期:

报告日期: 2026-04-22

标本满意度: 满意

细胞量: >45%

红细胞:

经期样本:

颈管细胞:

化生细胞:

鳞状细胞:

宫颈柱状细胞:

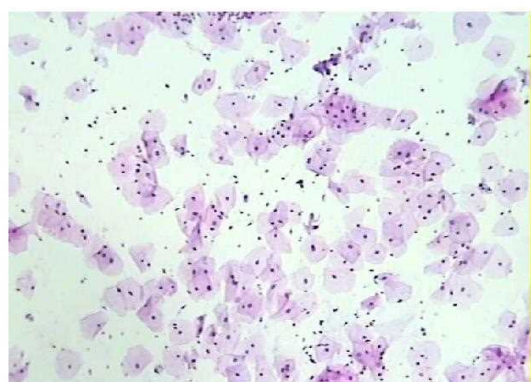
未见上皮内病变/恶性细胞:

正常范围内:

良性反应性改变:

- 炎性:
- 放疗:
- 妊娠:
- 萎缩性:
- 宫内避孕器:
- 其他:

- 轻度:
- 中度:
- 重度:



病原体: 滴虫感染: 念珠菌感染: 细菌感染:

提示 HPV 感染: 疱疹病毒感染:

鳞状上皮细胞分析:

- 非典型鳞状细胞:
- 倾向上皮内瘤变:
 - 倾向良性反应性改变:
 - 不能明确意义(ASC-US):
 - 不排除高度病变(ASC-H):

- 上皮内低度病变: 鳞癌:
- 上皮内高度病变:
- CIN2:
 - CIN3:

腺上皮细胞分析:

- 非典型腺细胞:
- 宫内膜:
 - 来源不明:

- 非典型腺细胞(宫颈管):
- 倾向原位腺癌:
 - 不能明确意义:
 - 倾向良性反应性改变:

- 腺癌:
- 宫颈管:
 - 宫内膜:
 - 其它:

- 炎细胞:
- 轻度:
 - 中度:
 - 重度:
- 可疑腺癌:

诊断意见: 未见上皮内病变或恶性细胞 (NILM)。

建议:

报告医师: 张荣生

地址: 大同市魏都大道 79 号, 本报告医师签字后有效
咨询: 0352-2830587 4006-122-995

妇科细胞学是筛查项目, 出于技术原因, 可能会有假阴性结果, 本检测仅对来样负责, 如果对结果有疑义, 请在收到报告 7 天内与我们联系。

体检科 12导联心电图报告

冯敏1 女 52岁

体检号:333784

病床号:

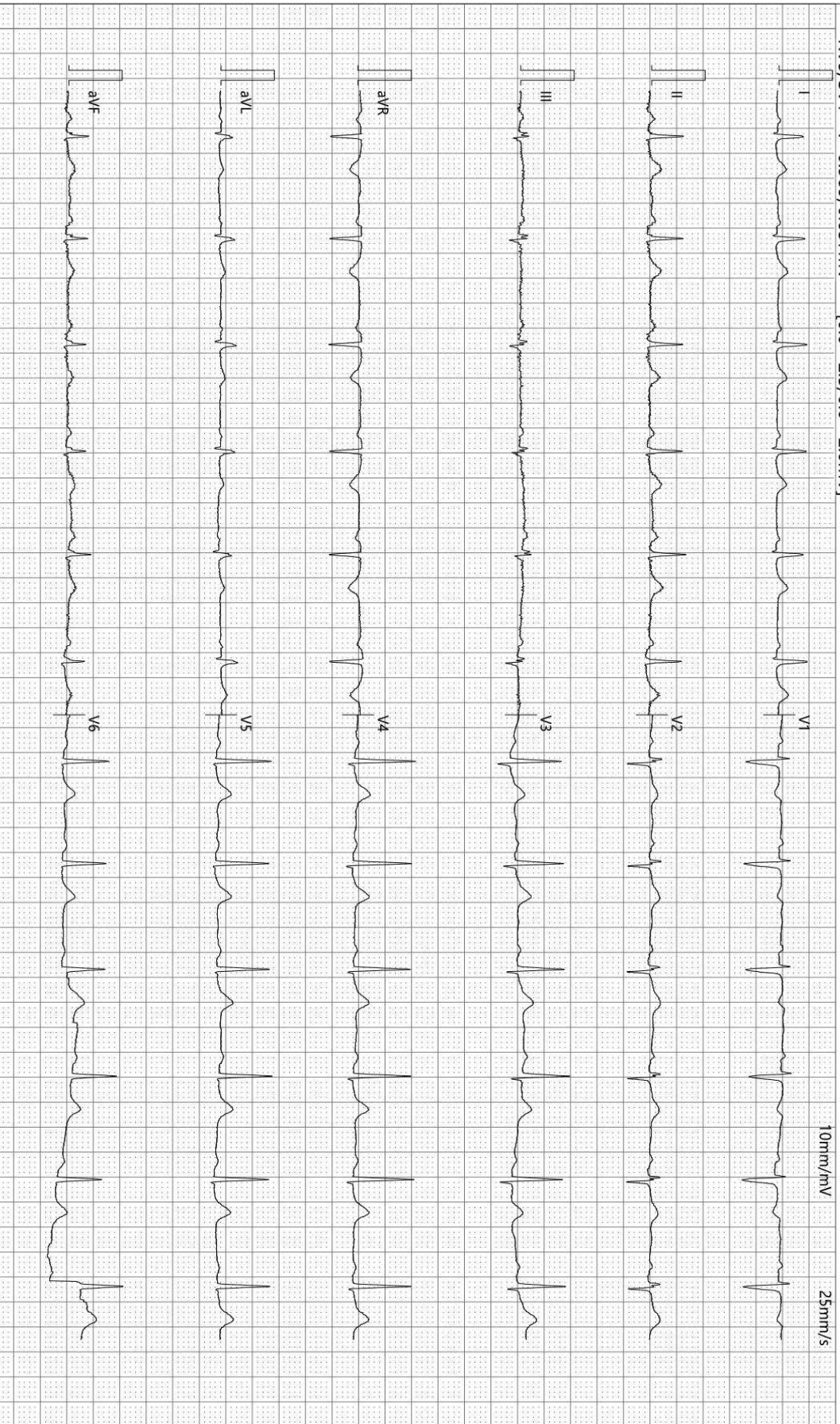诊断结果:

窦性心律不齐

诊断医生:

姜生 陶志峰

HR : 73bpm [60 ~ 100bpm]
P : 115 ↑ ms [0 ~ 110ms]
PR : 173ms [120 ~ 200ms]
QRS : 73ms [60 ~ 100ms]
QT/QTc : 376/416ms [320 ~ 440/0 ~ 460ms]
P/QRS/T : 60/28/44deg. [0 ~ 75/-30 ~ 90/0 ~ 75deg]
RV5/SV1 : 0.989/0.637mV [0.0 ~ 2.5/0.0 ~ 2.0mV]



检查时间:2026-04-22 10:18:49

诊断时间:2026-04-22 10:24:36

SEMIP V1.90

仅供临床参考

Rich 大同瑞慈康复医院
超声诊断图文报告

流水号: 2108160622

超声号: 2159401

姓名: 冯嵌 1

年龄: 52 岁

性别: 女

检查设备: Vivid E95

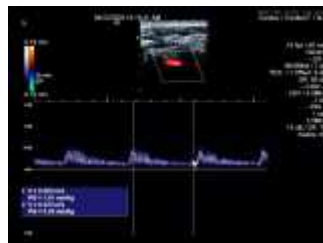
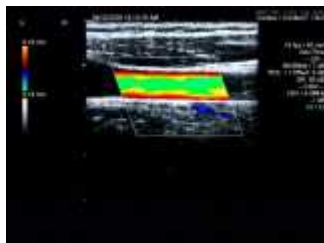
体检号: 333784

申请医院: 本院

体检科室: 体检科

检查部位: 颈部血管彩超

经典图像:



影像所见:

右锁骨下动脉起始处、双侧颈总动脉、颈内、颈外动脉起始段内中膜不增厚, 内壁欠光滑, 管壁未见明确强回声斑。CDFI: 血流充盈好。PW: 频谱形态正常。

双侧椎动脉走行正常, 椎动脉内径正常, 管壁不厚, 管腔内为无回声, CDFI: 血流充盈好。PW: 频谱正常。

内径 mm	流速 cm/s	RI		
左侧椎动脉	3.3	39.7	0.59	
右侧椎动脉	3.2	40.0	0.61	

影像诊断:

双侧颈动脉、椎动脉未见明显异常

报告医师: 李菊蓉

检查日期: 2026-04-22

审核医师:

报告日期: 2026-04-22



注: 本报告仅供临床医生参考!

地址: 大同市魏都大道 79 号。如有疑问, 请致电: 0352---2830580

Rich 大同瑞慈康复医院
超声诊断图文报告

流水号: 2108160622

超声号: 2159418

姓名: 冯嵌 1

年龄: 52 岁

性别: 女

检查设备: Vivid E95

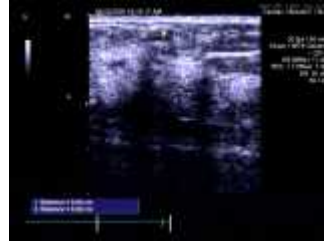
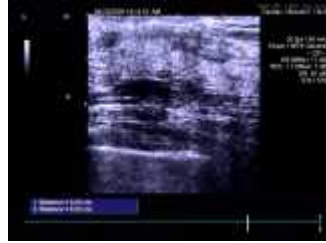体检号: 333784

申请医院: 本院

体检科室: 体检科

检查部位: 乳腺彩超

经典图像:



影像所见:

双侧乳腺腺体层次清晰, 右乳腺体厚 1.5cm, 左乳腺体厚 1.2cm, 左乳乳头旁 3 点位探及囊性结节, 大小约 0.25*0.23cm, 边界清, 形态规则, 另于 2 点位腺体浅层探及囊性结节, 大小约 0.60*0.28cm, 边界清, 形态规则, 右乳腺体内探及数个囊性结节, 大者位于 3 点位距乳头约 3.3cm 处, 大小约 0.6*0.3cm, 边界清, 形态规则。

双侧腋下未见明显肿大淋巴结。

影像诊断:

双侧乳腺结节 BI-RADS2 级

报告医师: 李菊蓉

检查日期: 2026-04-22

审核医师:

报告日期: 2026-04-22



注: 本报告仅供临床医生参考!

地址: 大同市魏都大道 79 号。若有疑问, 请致电: 0352---2830580

Rich 大同瑞慈康复医院
超声诊断图文报告

流水号: 2108160622

超声号: 2159427

姓名: 冯嵌 1

年龄: 52 岁

性别: 女

检查设备: Vivid E95

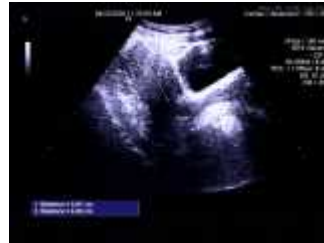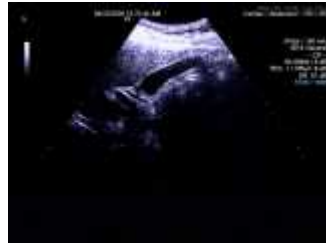体检号: 333784

申请医院: 本院

体检科室: 体检科

检查部位: 全腹彩超

经典图像:



影像所见:

肝脏大小形态正常, 包膜光滑完整, 实质回声细腻、增强, 肝内管道系统走行欠清晰, 门静脉及肝内胆管不扩张。
胆囊大小形态正常, 壁不厚、光滑, 囊内透声好, 肝外胆管不扩张。
胰腺大小形态正常, 实质回声均匀, 主胰管不扩张。
脾脏大小形态正常, 实质回声均匀, 脾门静脉不宽。
双肾大小形态正常, 皮髓质分界清晰, 集合系统未见分离, 双侧输尿管未见扩张。
膀胱充盈佳, 未见明显异常。
前位子宫, 大小约 5.8*4.5*4.0cm, 肌壁回声均匀, 内膜线清晰, 厚 0.6cm, 宫颈厚约 3.2cm, 双侧附件区未见异常。

影像诊断:

1. 中度脂肪肝
2. 宫颈肥大

报告医师: 李菊蓉

检查日期: 2026-04-22

审核医师:

报告日期: 2026-04-22



注: 本报告仅供临床医生参考!

地址: 大同市魏都大道 79 号。若有疑问, 请致电: 0352---2830580

ID 号: 2108160622

影像号: CT20260422063

姓名: 冯嵌 1

年龄: 52 岁

性别: 女

检查设备: 西门子量子双源 CT

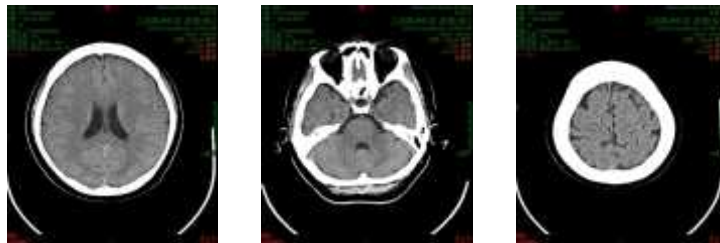体检号: 333784

申请医院: 本院

体检科室: 体检科

检查部位: CT 检查

经典图像:



影像所见:

双侧大脑半球对称, 脑实质未见异常, 脑室无扩张, 脑沟裂无增宽, 脑中线居中。脑干、小脑未见异常。颅骨未见异常。

影像诊断:

颅脑 CT 平扫未见异常

报告医师: 张剑峰

检查日期: 2026-04-22

审核医师: 张剑峰

报告日期: 2026-04-22