



检 查 结 果

姓名	单雁芳
性别	女
年龄	39岁
联系电话	13835200549
体检日期	2026-06-13

检验报告

尿液分析+尿沉渣

项目名称	检查结果	单位	参考值	提示
白细胞尿	15	个/u1	0--13	↑
上皮细胞(EC)	1	/HP	0--28	
管型(CAST)	0	个/u1	0--1	
霉菌(尿)	0	/HP	0--0	
结晶	0	/HP	0--10	
透明度(CLA)	清亮			
胆红素(BIL)	-		阴性	
隐血(ERY)	-		阴性	
小圆上皮细胞(SRC)	0	个/u1	0--0	
维生素C	-		阴性	
异常红细胞	0	个/u1	0--3	
红细胞(正常)	0	个/u1	0--6	
鳞状上皮细胞	1	个/u1	0--0	↑
粘液丝	0	个/u1	0--0	
颜色(Colour)	淡黄色			
尿葡萄糖(GLU)	-		阴性	
酮体(KET)	-		阴性	
比重(SG)	1.010		1.003--1.030	
酸碱度(PH)	7.0		4.5--8.0	
尿蛋白质(PRO)	-		阴性	
尿胆原(URO)	-		阴性	
亚硝酸盐(NIT)	-		阴性	
红细胞(尿)(RBC)	0	个/u1	0--6	
尿白细胞(LEU)	1+		阴性	

***小结：**

白细胞尿偏高(15 个/u1) 鳞状上皮细胞偏高(1 /HP) 尿白细胞 (LEU) 1+

操作员：祁佳佳 检查日期:2026-06-13 检查医生：

血常规（五分类）

项目名称	检查结果	单位	参考值	提示
白细胞(WBC)	4.63	10 ⁹ /L	3.5--9.5	
淋巴细胞绝对值(LY#)	1.35	10 ⁹ /L	1.1--3.2	
淋巴细胞百分比(LY%)	29.1	%	20--50	
中性粒细胞绝对值(GR#)	3.01	10 ⁹ /L	1.8--6.3	
中性粒细胞百分比(GR%)	65.1	%	40--75	
嗜碱性粒细胞绝对值(BA#)	0.01	10 ⁹ /L	0--0.06	
嗜碱性粒细胞百分比(BA%)	0.2	%	0--1.0	
嗜酸性粒细胞绝对值(E0#)	0.07	10 ⁹ /L	0.02--0.52	
嗜酸性粒细胞百分比(E0%)	1.5	%	0.4--8	
血小板(PLT)	215	10 ⁹ /L	125--350	
血小板分布宽度(PDW)	10.9	f1	9.0--17	
平均血小板体积(MPV)	9.5	f1	6.0--14.0	
血小板压积(PCT)	0.205	%	0.11--0.28	
红细胞(RBC)	4.45	10 ¹² /L	3.8--5.1	
血红蛋白	138	g/L	115--150	
红细胞压积(HCT)	40.6	%	35--45	
红细胞平均体积(MCV)	91.3	f1	82--100	
平均血红蛋白含量(MCH)	31.0	pg	27--34	
平均血红蛋白浓度(MCHC)	340	g/L	316--354	
单核细胞绝对值(MO#)	0.19	10 ⁹ /L	0.1--0.6	
单核细胞百分比(MO%)	4.1	%	3--10	
红细胞分布宽度标准差(RDW-SD)	45.0	f1	35--56	
红细胞分布宽度变异系数(RDW-CV)	13.9	%	11.6--16.6	

大血小板比率	22.7	%	11--45	
大血小板数目	49	10 ⁹ /L	30--90	
未成熟粒细胞数目	0.00	10 ⁹ /L	0--0.6	
未成熟粒细胞百分比	0.0	%	0--10	
有核红细胞数目	0.000	10 ⁹ /L	0--9999	
有核红细胞百分比	0.00	/100WBC	0--9999	

***小结:**

未见异常

操作员：祁佳佳 检查日期：2026-06-13 检查医生：

甲状腺功能系列

项目名称	检查结果	单位	参考值	提示
甲状腺球蛋白(TG)	15.30	ng/ml	3.5--77	
促甲状腺素(TSH)	6.83	uIU/ml	0.3--4.5	↑
甲状腺过氧化物酶抗体	0.22	IU/ml	0--10	
游离三碘甲状腺原氨酸(FT3)	3.09	pmol/L	2.0--4.2	
游离甲状腺素(FT4)	14.40	pmol/L	9.0--17.5	

***小结:**

促甲状腺素(TSH)偏高(6.83 uIU/ml)

操作员：孙钰 检查日期：2026-06-13 检查医生：

糖化血红蛋白

项目名称	检查结果	单位	参考值	提示
糖化血红蛋白	5.4		4.1--6.0	

***小结:**

未见异常

操作员：祁佳佳 检查日期：2026-06-13 检查医生：

生化1(特殊级)

项目名称	检查结果	单位	参考值	提示
碳酸氢根(HCO3)	28.10	mmol/L	22--29	
总蛋白(T PROT)	71.2	g/L	65--85	
白蛋白(ALB)	42.90	g/L	40--55	
球蛋白(GLB)	28.30	g/L	15--35	
白蛋白/球蛋白(ALB/GLB)	1.52		1.0--2.5	
碱性磷酸酶(ALP)	67.0	U/L	35--100	
肌酐(CREA)	52.90	umol/L	41--73	
尿酸(UA)	215.00	umol/L	140--340	
钾(K)	3.82	mmol/L	3.5--5.3	
钠(Na)	142.1	mmol/L	137--147	
氯(Cl)	102.4	mmol/L	99--110	
钙(Ca)	2.26	mmol/L	2.11--2.52	
乳酸脱氢酶(LDH)	199.00	U/L	120--250	
淀粉酶(AMY)	48.00	IU/L	35--135	
葡萄糖(GLU)	4.31	mmol/L	3.89--6.1	
总胆红素(TBIL)	11.30	umol/L	0--21	
直接胆红素(DBIL)	2.7	umol/L	0--8.0	
间接胆红素(IBIL)	8.60	umol/L	0--17.39	
丙氨酸氨基转移酶(ALT)	17.00	U/L	7--40	
门冬氨酸氨基转移酶(AST)	21.00	U/L	13--35	
尿素测定(Urea)	3.89	mmol/L	2.6--7.5	
肌酸激酶(CK)	83.00	U/L	40--200	
α-羟丁酸脱氢酶	154.00	U/L	72--182	
C反应蛋白	0.60	mg/dl	0--3	
动脉硬化指数	3.64		1.31--3.19	↑
谷草比谷丙	1.24		0.4--2.5	
总胆固醇(CHOL)	5.59	mmol/L	2.59--5.2	↑

甘油三脂(TG)	2.90	mmol/L	0.7--1.7	↑
低密度脂蛋白(LDL)	3.20	mmol/L	0--4.13	
高密度脂蛋白(HDL)	0.88	mmol/L	0.77--1.55	

***小结:**

动脉硬化指数偏高(3.64) 总胆固醇(CHOL)偏高(5.59 mmol/L) 甘油三脂(TG)偏高(2.90 mmol/L)

操作员：刘慧芳 检查日期:2026-06-13 检查医生:

(女) 肿瘤三项

项目名称	检查结果	单位	参考值	提示
糖类抗原 125 测定 (CA125)	10.70	U/ml	0--35	
癌胚抗原(CEA)	0.94	ng/ml	0--5	
甲胎蛋白(AFP)	4.58	ng/ml	0--7	

***小结:**

未见异常

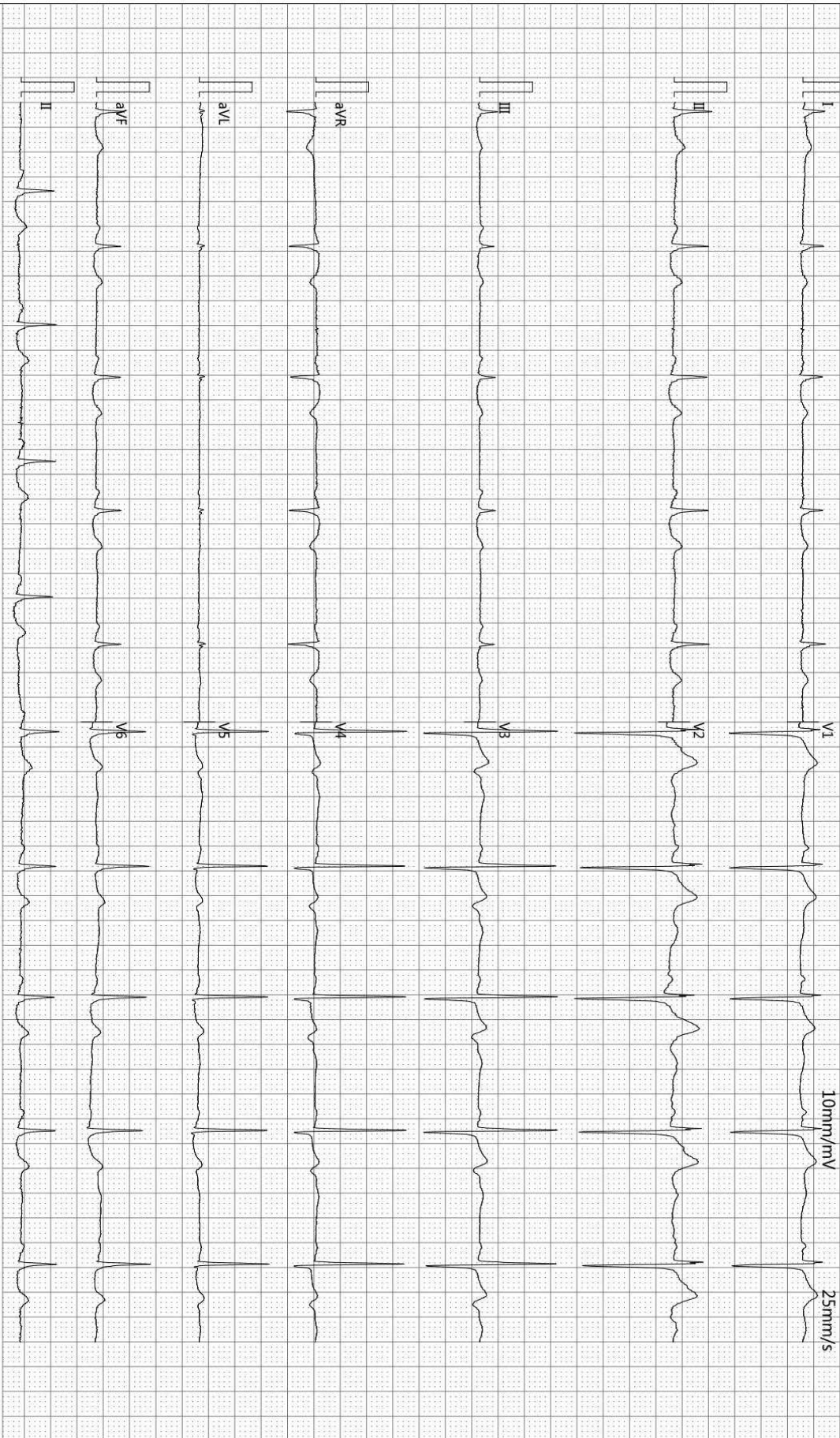
操作员：孙钰 检查日期:2026-06-13 检查医生:

体检科 12导联心电图报告

单雅芳 女 39岁 ID:2108160611 申请科室:体检科 体检号:333773 病床号:

HR: 55 ↓ bpm
QT/QTc:401/385ms
P: 118 ↑ ms
P/QRS/T: 73/60/56deg.PR: 149ms
RV5/SV1: 1.326/1.328mV

QRS: 81ms



诊断结果:

1. 窦性心动过缓
2. T波改变(V3,V4,V5)
3. 轻度ST段压低

-35Hz AC50

检查:2026-06-13 08:28:17

打印:2026-06-13 08:40:02

报告需医生确认:

富春玲

SEMIP VI.90

仅供临床参考

Text




大同瑞慈健康体检

颅内多普勒血流图 (TCD) 检查报告单


姓名: 单雁芳 性别: 女 年龄: 39 岁 检查号: 2108160611
 申请科室: 体检科 申请医师: 李菊蓉 检查类型: 颅内血管 床号:

BA 60mm(深度) PW 2MHz
100




Vs:65.8 Vd:24.4 Vm:38.2
 PI:1.08 RI:0.63 S/D:2.69

RVA 53mm(深度) PW 2MHz
100



Vs:54.2 Vd:20.3 Vm:31.6
 PI:1.07 RI:0.63 S/D:2.67

LVA 55mm(深度) PW 2MHz
100



Vs:56.3 Vd:24.4 Vm:35.1
 PI:0.91 RI:0.57 S/D:2.31

Vs: Vd: Vm:
 PI: RI: S/D:

Vs: Vd: Vm:
 PI: RI: S/D:

Vs: Vd: Vm:
 PI: RI: S/D:

医生意见

结论: 椎-基底动脉脑血管超声未见异常。

李菊蓉

检查日期: 2026-06-13

本报告单仅提供临床参考

Rich 大同瑞慈康复医院
超声诊断图文报告

流水号: 2108160611

超声号: 2194470

姓名: 单雁芳

年龄: 39 岁

性别: 女

检查设备: Vivid E95

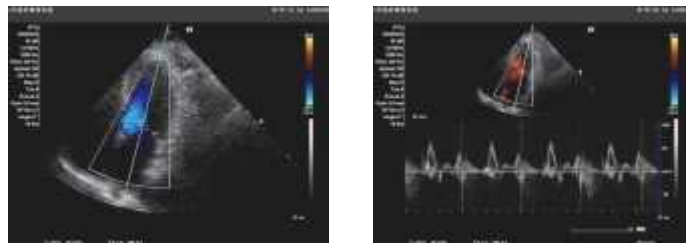
体检号: 333773

申请医院: 本院

体检科室: 体检科

检查部位: 心脏彩超

经典图像:



影像所见:

超声测量 (单位: mm)

升主动脉内径 28 (21-36)

左房内径 35 (22-39)

室间隔 9 (8-11)

左室内径 39 (37-54)

左室后壁 9 (8-11)

EF66% (50-80%)

右室内径 25 (25-40)

右房内径 28 (25-42)

FS36% (28-41%)

主肺动脉内径 20 (15-25)

升主动脉内径正常, 心脏各腔室大小正常, 室间隔厚度正常, 左室壁未见明显节段性运动异常, 各瓣膜及启闭功能未见明显异常, 舒张期二尖瓣口血流频谱 E/A>1, 心包腔未见积液。

影像诊断:

心脏结构及功能未见明显异常

报告医师:

检查日期: 2026-06-13

审核医师:

报告日期: 2026-06-13



注: 本报告仅供临床医生参考!

地址: 大同市魏都大道 79 号。若有疑问, 请致电: 0352---2830580

Rich 大同瑞慈康复医院
超声诊断图文报告

流水号: 2108160611

超声号: 2194475

姓名: 单雁芳

年龄: 39 岁

性别: 女

检查设备: Vivid E95

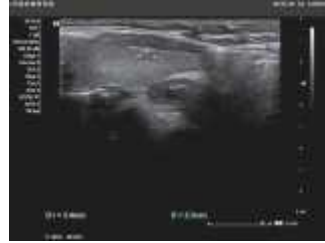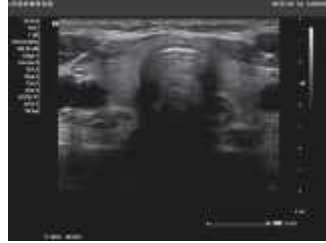体检号: 333773

申请医院: 本院

体检科室: 体检科

检查部位: 甲状腺彩超

经典图像:



影像所见:

甲状腺双侧叶形态正常, 包膜完整, 左侧叶实质内探及大小约 0.3*0.2cm 囊实性结节, 以囊性为主, 形态规则, 边界清, 余实质回声均匀, CDFI: 未见异常血流信号。

双侧颈部未见明显肿大淋巴结。

影像诊断:

甲状腺左侧叶结节 TI-RADSIII 级

报告医师:

检查日期: 2026-06-13

审核医师:

报告日期: 2026-06-13



注: 本报告仅供临床医生参考!

地址: 大同市魏都大道 79 号。若有疑问, 请致电: 0352---2830580

Rich 大同瑞慈康复医院
超声诊断图文报告

流水号: 2108160611

超声号: 2194477

姓名: 单雁芳

年龄: 39 岁

性别: 女

检查设备: Vivid E95

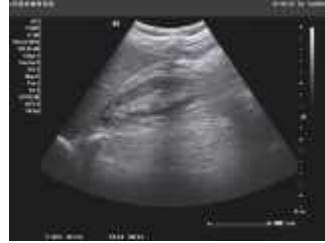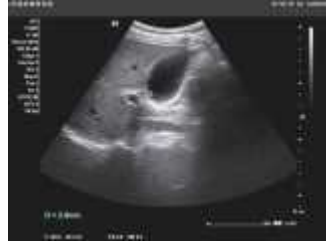体检号: 333773

申请医院: 本院

体检科室: 体检科

检查部位: 腹部彩超

经典图像:



影像所见:

肝脏大小形态正常, 包膜光滑完整, 实质回声细腻增强, 肝内管道系统走行欠清晰, 门静脉及肝内胆管不扩张。

胆囊大小形态正常, 壁不厚、欠光滑, 囊壁探及直径约 0.3cm 高回声凸起, 位置固定, 后无声影, 囊内透声好, 肝外胆管不扩张。

胰腺大小形态正常, 实质回声均匀, 主胰管不扩张。

脾脏大小形态正常, 实质回声均匀, 脾门静脉不宽。

双肾大小形态正常, 皮髓质分界清晰, 集合系统未见分离, 双侧输尿管未见扩张。

影像诊断:

1. 轻度脂肪肝
2. 胆囊息肉

报告医师:

检查日期: 2026-06-13

审核医师:

报告日期: 2026-06-13



注: 本报告仅供临床医生参考!

地址: 大同市魏都大道 79 号。若有疑问, 请致电: 0352---2830580

Rich 大同瑞慈康复医院
超声诊断图文报告

流水号: 2108160611

超声号: 2194479

姓名: 单雁芳

年龄: 39 岁

性别: 女

检查设备: Vivid E95

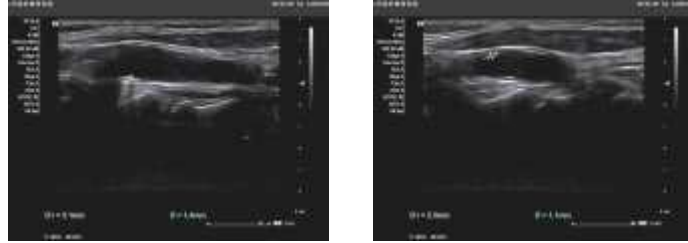
体检号: 333773

申请医院: 本院

体检科室: 体检科

检查部位: 颈部血管彩超

经典图像:



影像所见:

双侧颈总动脉内中膜增厚, 右侧较厚处约 1.4mm, 左侧较厚处约 1.3mm, 双侧颈总动脉膨大处均探及一强回声斑, 右侧大小约 3.1*1.4mm, 左侧大小约 2.3*1.1mm, 右锁骨下动脉起始处、双侧颈内、颈外动脉起始段内中膜不增厚, 内壁欠光滑, 管壁未见明确强回声斑。CDFI: 血流充盈好。PW: 频谱形态正常。 双侧椎动脉走行正常, 椎动脉内径正常, 管壁不厚, 管腔内为无回声, CDFI: 血流充盈好。PW: 频谱正常。

影像诊断:

双侧颈总动脉内中膜增厚合并斑块形成

报告医师:

检查日期: 2026-06-13

审核医师:

报告日期: 2026-06-13



注: 本报告仅供临床医生参考!

地址: 大同市魏都大道 79 号。若有疑问, 请致电: 0352---2830580