



检 查 结 果

姓名	岳真1
性别	女 年龄 48岁
联系电话	13503525223
体检日期	2026-04-13

检验报告

尿液分析+尿沉渣

项目名称	检查结果	单位	参考值	提示
白细胞尿	2	个/u1	0--13	
上皮细胞(EC)	16	/HP	0--28	
管型(CAST)	0	个/u1	0--1	
霉菌(尿)	0	/HP	0--0	
结晶	1	/HP	0--10	
透明度(CLA)	清亮			
胆红素(BIL)	-		阴性	
隐血(ERY)	-		阴性	
小圆上皮细胞(SRC)	0	个/u1	0--0	
维生素C	+-		阴性	
异常红细胞	0	个/u1	0--3	
红细胞(正常)	2	个/u1	0--6	
鳞状上皮细胞	16	个/u1	0--0	↑
粘液丝	1	个/u1	0--0	↑
颜色(Colour)	淡黄色			
尿葡萄糖(GLU)	-		阴性	
酮体(KET)	-		阴性	
比重(SG)	1.030		1.003--1.030	
酸碱度(PH)	5.0		4.5--8.0	
尿蛋白质(PRO)	-		阴性	
尿胆原(URO)	-		阴性	
亚硝酸盐(NIT)	-		阴性	
红细胞(尿)(RBC)	2	个/u1	0--6	
尿白细胞(LEU)	+-		阴性	

***小结：**

维生素 C+- 鳞状上皮细胞偏高(16 /HP) 粘液丝偏高(1 /HP) 尿白细胞(LEU)+-
 操作员：荆鹏山 检查日期：2026-04-13 检查医生：

血常规（五分类）

项目名称	检查结果	单位	参考值	提示
白细胞(WBC)	7.14	10 ⁹ /L	3.5--9.5	
淋巴细胞绝对值(LY#)	2.30	10 ⁹ /L	1.1--3.2	
淋巴细胞百分比(LY%)	32.2	%	20--50	
中性粒细胞绝对值(GR#)	4.16	10 ⁹ /L	1.8--6.3	
中性粒细胞百分比(GR%)	58.1	%	40--75	
嗜碱性粒细胞绝对值(BA#)	0.01	10 ⁹ /L	0--0.06	
嗜碱性粒细胞百分比(BA%)	0.2	%	0--1.0	
嗜酸性粒细胞绝对值(E0#)	0.21	10 ⁹ /L	0.02--0.52	
嗜酸性粒细胞百分比(E0%)	3.0	%	0.4--8	
血小板(PLT)	297	10 ⁹ /L	125--350	
血小板分布宽度(PDW)	11.2	f1	9.0--17	
平均血小板体积(MPV)	9.9	f1	6.0--14.0	
血小板压积(PCT)	0.295	%	0.11--0.28	↑
红细胞(RBC)	4.99	10 ¹² /L	3.8--5.1	
血红蛋白	141	g/L	115--150	
红细胞压积(HCT)	42.9	%	35--45	
红细胞平均体积(MCV)	85.9	f1	82--100	
平均血红蛋白含量(MCH)	28.1	pg	27--34	
平均血红蛋白浓度(MCHC)	328	g/L	316--354	
单核细胞绝对值(MO#)	0.46	10 ⁹ /L	0.1--0.6	
单核细胞百分比(MO%)	6.5	%	3--10	
红细胞分布宽度标准差(RDW-SD)	42.2	f1	35--56	
红细胞分布宽度变异系数(RDW-CV)	13.9	%	10.6--16.6	

大血小板比率	26.2	%	11--45	
大血小板数目	78	10 ⁹ /L	30--90	
未成熟粒细胞数目	0.00	10 ⁹ /L	0--0.6	
未成熟粒细胞百分比	0.0	%	0--10	
有核红细胞数目	0.000	10 ⁹ /L	0--9999	
有核红细胞百分比	0.00	/100WBC	0--9999	

***小结:**

血小板压积(PCT)偏高(0.295 %)

操作员：荆鹏山 检查日期:2026-04-13 检查医生:

同型半胱氨酸

项目名称	检查结果	单位	参考值	提示
同型半胱氨酸	7.90	umol/L	0--15	

***小结:**

未见异常

操作员：孙钰 检查日期:2026-04-13 检查医生:

生化 1(特殊级)

项目名称	检查结果	单位	参考值	提示
碳酸氢根(HCO3)	25.20	mmol/L	22--29	
总蛋白(T PROT)	68.1	g/L	65--85	
白蛋白(ALB)	43.20	g/L	40--55	
球蛋白(GLB)	24.90	g/L	15--35	
白蛋白/球蛋白(ALB/GLB)	1.73		1.0--2.5	
碱性磷酸酶(ALP)	55.0	U/L	35--100	
肌酐(CREA)	66.20	umol/L	41--73	
尿酸(UA)	287.00	umol/L	140--340	
钾(K)	4.24	mmol/L	3.5--5.3	
钠(Na)	136.4	mmol/L	137--147	↓

氯 (Cl)	100.2	mmol/L	99--110	
钙 (Ca)	2.18	mmol/L	2.11--2.52	
乳酸脱氢酶 (LDH)	155.00	U/L	120--250	
淀粉酶 (AMY)	37.00	IU/L	35--135	
葡萄糖 (GLU)	5.31	mmol/L	3.89--6.1	
总胆红素 (TBIL)	9.40	umol/L	0--21	
直接胆红素 (DBIL)	2.9	umol/L	0--8.0	
间接胆红素 (IBIL)	6.50	umol/L	0--17.39	
丙氨酸氨基转移酶 (ALT)	36.00	U/L	7--40	
门冬氨酸氨基转移酶 (AST)	19.00	U/L	13--35	
尿素测定 (Urea)	5.00	mmol/L	2.6--7.5	
肌酸激酶 (CK)	107.00	U/L	40--200	
α-羟丁酸脱氢酶	135.00	U/L	72--182	
C 反应蛋白	0.70	mg/dl	0--3	
动脉硬化指数	4.12		1.31--3.19	↑
谷草比谷丙	0.53		0.4--2.5	
总胆固醇 (CHOL)	6.82	mmol/L	2.59--5.2	↑
甘油三脂 (TG)	2.61	mmol/L	0.7--1.7	↑
低密度脂蛋白 (LDL)	4.20	mmol/L	0--4.13	↑
高密度脂蛋白 (HDL)	1.02	mmol/L	0.77--1.55	

***小结:**

钠 (Na) 偏低 (136.4 mmol/L) 动脉硬化指数偏高 (4.12) 总胆固醇 (CHOL) 偏高 (6.82 mmol/L) 甘油三脂 (TG) 偏高 (2.61 mmol/L) 低密度脂蛋白 (LDL) 偏高 (4.20 mmol/L)

操作员：孙钰 检查日期：2026-04-13 检查医生：

人乳头瘤病毒检查 (HPV)

项目名称	检查结果	单位	参考值	提示
HPV 高危亚型 16	阴性 (-)		阴性	
HPV 高危亚型 18	阴性 (-)		阴性	

HPV 高危亚型 31	阴性 (-)		阴性	
HPV 高危亚型 26	阴性 (-)		阴性	
HPV 高危亚型 33	阴性 (-)		阴性	
HPV 高危亚型 35	阴性 (-)		阴性	
HPV 高危亚型 39	阴性 (-)		阴性	
HPV 高危亚型 45	阴性 (-)		阴性	
HPV 高危亚型 51	阴性 (-)		阴性	
HPV 高危亚型 52	阴性 (-)		阴性	
HPV 高危亚型 53	阴性 (-)		阴性	
HPV 高危亚型 56	阴性 (-)		阴性	
HPV 高危亚型 58	阴性 (-)		阴性	
HPV 高危亚型 59	阴性 (-)		阴性	
HPV 高危亚型 66	阴性 (-)		阴性	
HPV 高危亚型 68	阴性 (-)		阴性	
HPV 高危亚型 73	阴性 (-)		阴性	
HPV 高危亚型 82	阴性 (-)		阴性	
HPV 低危亚型 6	阴性 (-)		阴性	
HPV 低危亚型 11	阴性 (-)		阴性	
HPV 低危亚型 42	阴性 (-)		阴性	
HPV 低危亚型 43	阴性 (-)		阴性	
HPV 低危亚型 81	阴性 (-)		阴性	

***小结:**

未见异常

操作员：祁佳佳 检查日期：2026-04-14 检查医生：

大同现代医学检验实验室

液基薄层细胞学图文报告

ID: 2026128597

病理号: 115026

姓名: 岳真1

性别: 女

年龄: 48岁

送检科室:

电话号码: 13503525223

床号:

病历号:

体检号: 2108160591

送检医院: 大同瑞慈康复体检

送检日期: 2026-04-13

末次月经:

送检医生:

采样日期:

报告日期: 2026-04-13

标本满意度: 满意

细胞量: >40%

红细胞:

经期样本:

颈管细胞:

化生细胞:

鳞状细胞:

宫颈柱状细胞:

未见上皮内病变/恶性细胞:

正常范围内:

良性反应性改变:

- 炎症:
 - 轻度:
 - 中度:
 - 重度:
- 放疗:
- 妊娠:
- 萎缩性:
- 宫内避孕器:
- 其他:

病原体: 滴虫感染: 念珠菌感染: 细菌感染:

提示 HPV 感染: 疱疹病毒感染:

鳞状上皮细胞分析:

非典型鳞状细胞:

- 倾向上皮内瘤变:
- 倾向良性反应性改变:
- 不能明确意义(ASC-US):
- 不排除高度病变(ASC-H):

上皮内低度病变: 鳞癌:

上皮内高度病变:

- CIN2:
- CIN3:

腺上皮细胞分析:

非典型腺细胞:

- 宫内膜:
- 来源不明:

非典型腺细胞(宫颈管):

- 倾向原位腺癌:
- 不能明确意义:
- 倾向良性反应性改变:

腺癌:

- 宫颈管:
- 宫内膜:
- 其它:

炎细胞:

- 轻度:
- 中度:
- 重度:

可疑腺癌:

诊断意见: 未见上皮内病变或恶性细胞 (NILM)。

建议:

报告医师: 张荣生

地址: 大同市魏都大道 79 号, 本报告医师签字后有效
咨询: 0352-2830587 4006-122-995

妇科细胞学是筛查项目, 出于技术原因, 可能会有假阴性结果, 本检测仅对来样负责, 如果对结果有疑义, 请在收到报告 7 天内与我们联系。

体检科 12导联心电图报告

岳真1 女 48岁

体检号:333753

病床号:

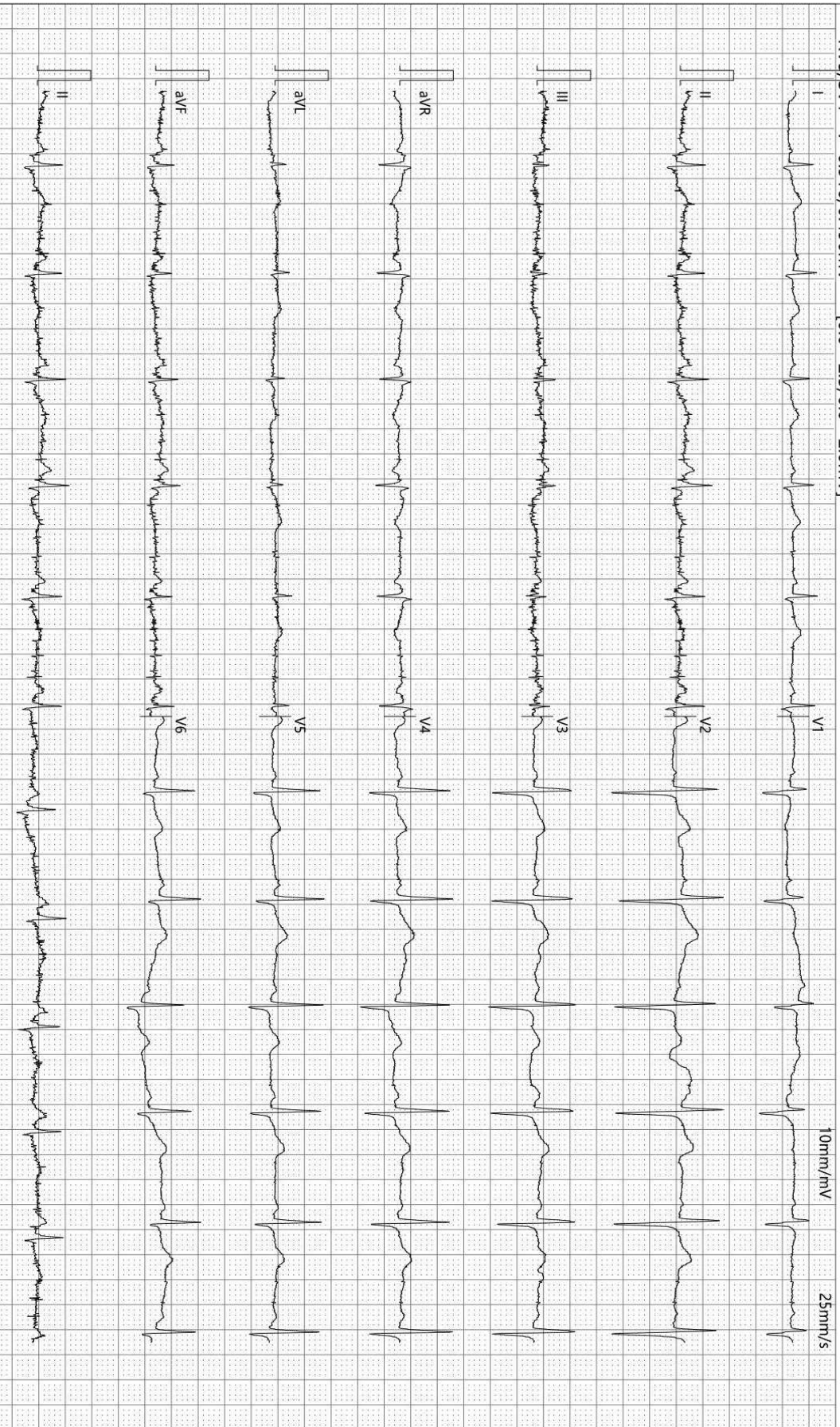
诊断结果:

- 1.窦性心律
- 2.正常心电图

诊断医生:

张之生

HR : 70bpm [60 ~ 100bpm]
P : 109ms [0 ~ 110ms]
PR : 151ms [120 ~ 200ms]
QRS : 88ms [60 ~ 100ms]
QT/QTc : 410/443ms [320 ~ 440/0 ~ 460ms]
P/QRS/T : 67/45/0deg. [0 ~ 75/-30 ~ 90/0 ~ 75deg]
RV5/SV1 : 0.916/0.490mV [0.0 ~ 2.5/0.0 ~ 2.0mV]



检查时间:2026-04-13 09:20:21

诊断时间:2026-04-13 09:34:31

SEMIP V1.90

仅供临床参考

Rich 大同瑞慈康复医院
超声诊断图文报告

流水号: 2108160591

超声号: 2152026

姓名: 岳真 1

年龄: 48 岁

性别: 女

检查设备: Vivid E95

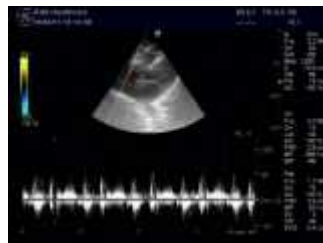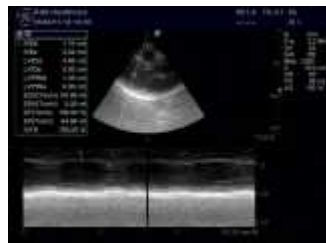体检号: 333753

申请医院: 本院

体检科室: 体检科

检查部位: 心脏彩超

经典图像:



影像所见:

超声测量 (单位: mm)

升主动脉内径 28 (21-36)

左房内径 28 (22-39)

室间隔 11 (8-11)

左室内径 45 (37-54)

左室后壁 10 (8-11)

EF66% (50-80%)

右室内径 25 (25-40)

右房内径 28 (25-42)

FS36% (28-41%)

主肺动脉内径 20 (15-25)

升主动脉内径正常, 心脏各腔室大小正常, 室间隔厚度正常, 左室壁未见明显节段性运动异常, 各瓣膜及启闭功能未见明显异常, 舒张期二尖瓣口血流频谱 E/A>1, 心包腔未见积液。

影像诊断:

心脏结构及功能未见明显异常

报告医师:

检查日期: 2026-04-13

审核医师:

报告日期: 2026-04-13



注: 本报告仅供临床医生参考!

地址: 大同市魏都大道 79 号。若有疑问, 请致电: 0352---2830580

Rich 大同瑞慈康复医院
超声诊断图文报告

流水号: 2108160591

超声号: 2152018

姓名: 岳真 1

年龄: 48 岁

性别: 女

检查设备: Vivid E95

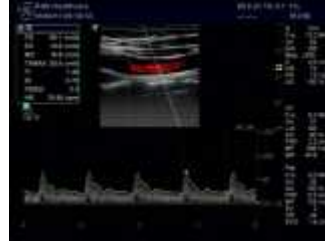
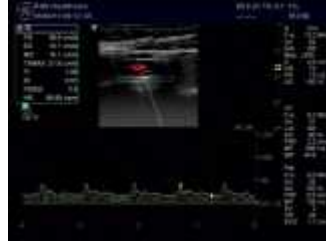体检号: 333753

申请医院: 本院

体检科室: 体检科

检查部位: 颈部血管彩超

经典图像:



影像所见:

右锁骨下动脉起始处、双侧颈总动脉、颈内、颈外动脉起始段内中膜不增厚, 内壁欠光滑, 管壁未见明确强回声斑。CDFI: 血流充盈好。PW: 频谱形态正常。 双侧椎动脉走行正常, 椎动脉内径正常, 管壁不厚, 管腔内为无回声, CDFI: 血流充盈好。PW: 频谱正常。

影像诊断:

双侧颈动脉、椎动脉未见明显异常

报告医师:

检查日期: 2026-04-13

审核医师:

报告日期: 2026-04-13



注: 本报告仅供临床医生参考!

地址: 大同市魏都大道 79 号。若有疑问, 请致电: 0352---2830580

Rich 大同瑞慈康复医院
超声诊断图文报告

流水号: 2108160591

超声号: 2152023

姓名: 岳真 1

年龄: 48 岁

性别: 女

检查设备: Vivid E95

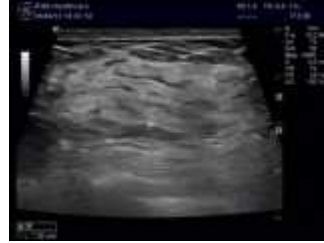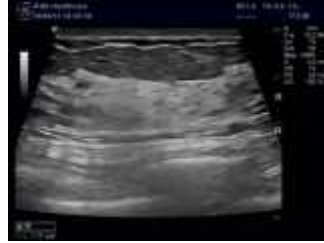体检号: 333753

申请医院: 本院

体检科室: 体检科

检查部位: 乳腺彩超

经典图像:



影像所见:

双侧乳腺腺体层次清晰, 右乳腺体厚 1.2cm, 左乳腺体厚 1.3cm, 乳导管未见扩张, 未见明显占位性病变, CDFI: 未见异常血流信号。

双侧腋下未见明显肿大淋巴结。

影像诊断:

双侧乳腺未见明显异常

报告医师:

检查日期: 2026-04-13

审核医师:

报告日期: 2026-04-13



注: 本报告仅供临床医生参考!

地址: 大同市魏都大道 79 号。若有疑问, 请致电: 0352---2830580

Rich 大同瑞慈康复医院
超声诊断图文报告

流水号: 2108160591

超声号: 2152030

姓名: 岳真 1

年龄: 48 岁

性别: 女

检查设备: Vivid E95

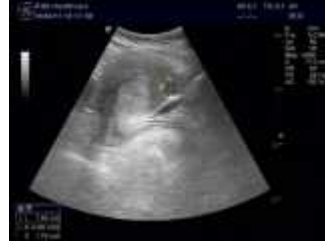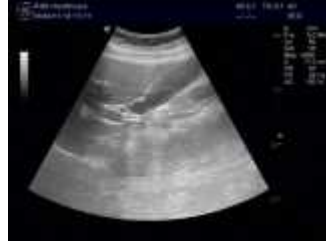体检号: 333753

申请医院: 本院

体检科室: 体检科

检查部位: 全腹彩超

经典图像:



影像所见:

肝脏大小形态正常, 包膜光滑完整, 实质回声均匀, 肝内管道系统走行清晰, 门静脉及肝内胆管不扩张。

胆囊大小形态正常, 壁不厚、光滑, 囊内透声好, 肝外胆管不扩张。

胰腺大小形态正常, 实质回声均匀, 主胰管不扩张。

脾脏大小形态正常, 实质回声均匀, 脾门静脉不宽。

双肾大小形态正常, 皮髓质分界清晰, 集合系统未见分离, 双侧输尿管未见扩张。

膀胱充盈欠佳。

前位子宫, 大小约 7.5*6.6*5.0cm, 肌壁回声欠均匀, 前壁探及低回声结节, 大小约 1.7*1.5cm, 边界清, 内膜线清晰, 厚 1.3cm, 宫颈厚约 2.5cm, 双侧附件区未见异常。

影像诊断:

子宫肌瘤

报告医师:

检查日期: 2026-04-13

审核医师:

报告日期: 2026-04-13



注: 本报告仅供临床医生参考!

地址: 大同市魏都大道 79 号。若有疑问, 请致电: 0352---2830580