



2108160573

检 查 结 果

| | |
|------|-------------|
| 姓名 | 杨伟 |
| 性别 | 女 |
| 年龄 | 42岁 |
| 联系电话 | 15110776003 |
| 体检日期 | 2026-04-20 |

检验报告

尿常规

| 项目名称 | 检查结果 | 单位 | 参考值 | 提示 |
|-------------|-------|------|--------------|----|
| 胆红素(BIL) | - | | 阴性 | |
| 隐血(ERY) | +- | | 阴性 | |
| 小圆上皮细胞(SRC) | 0 | 个/u1 | 0--0 | |
| 维生素C | - | | 阴性 | |
| 异常红细胞 | 0 | 个/u1 | 0--3 | |
| 红细胞(正常) | 0 | 个/u1 | 0--6 | |
| 鳞状上皮细胞 | 1 | 个/u1 | 0--0 | ↑ |
| 粘液丝 | 0 | 个/u1 | 0--0 | |
| 尿葡萄糖(GLU) | - | | 阴性 | |
| 酮体(KET) | - | | 阴性 | |
| 比重(SG) | 1.015 | | 1.003--1.030 | |
| 酸碱度(PH) | 7.0 | | 4.5--8.0 | |
| 尿蛋白质(PRO) | - | | 阴性 | |
| 尿胆原(URO) | - | | 阴性 | |
| 亚硝酸盐(NIT) | - | | 阴性 | |
| 尿白细胞(LEU) | - | | 阴性 | |

***小结:**

隐血(ERY)+- 鳞状上皮细胞偏高(1 /HP)

操作员：荆鹏山 检查日期：2026-04-20 检查医生：

血常规（五分类）

| 项目名称 | 检查结果 | 单位 | 参考值 | 提示 |
|--------------|------|----------|----------|----|
| 白细胞(WBC) | 4.24 | $10^9/L$ | 3.5--9.5 | |
| 淋巴细胞绝对值(LY#) | 1.13 | $10^9/L$ | 1.1--3.2 | |

| | | | |
|----------------------|-------|-------------|------------|
| 淋巴细胞百分比 (LY%) | 26.6 | % | 20--50 |
| 中性粒细胞绝对值 (GR#) | 2.79 | $10^9/L$ | 1.8--6.3 |
| 中性粒细胞百分比 (GR%) | 65.9 | % | 40--75 |
| 嗜碱性粒细胞绝对值 (BA#) | 0.01 | $10^9/L$ | 0--0.06 |
| 嗜碱性粒细胞百分比 (BA%) | 0.2 | % | 0--1.0 |
| 嗜酸性粒细胞绝对值 (EO#) | 0.06 | $10^9/L$ | 0.02--0.52 |
| 嗜酸性粒细胞百分比 (EO%) | 1.5 | % | 0.4--8 |
| 血小板 (PLT) | 151 | $10^9/L$ | 125--350 |
| 血小板分布宽度 (PDW) | 15.9 | f1 | 9.0--17 |
| 平均血小板体积 (MPV) | 11.9 | f1 | 6.0--14.0 |
| 血小板压积 (PCT) | 0.179 | % | 0.11--0.28 |
| 红细胞 (RBC) | 4.74 | $10^{12}/L$ | 3.8--5.1 |
| 血红蛋白 | 138 | g/L | 115--150 |
| 红细胞压积 (HCT) | 42.4 | % | 35--45 |
| 红细胞平均体积 (MCV) | 89.5 | f1 | 82--100 |
| 平均血红蛋白含量 (MCH) | 29.1 | pg | 27--34 |
| 平均血红蛋白浓度 (MCHC) | 325 | g/L | 316--354 |
| 单核细胞绝对值 (MO#) | 0.25 | $10^9/L$ | 0.1--0.6 |
| 单核细胞百分比 (MO%) | 5.8 | % | 3--10 |
| 红细胞分布宽度标准差 (RDW-SD) | 43.0 | f1 | 35--56 |
| 红细胞分布宽度变异系数 (RDW-CV) | 13.5 | % | 10.6--16.6 |
| 大血小板比率 | 40.3 | % | 11--45 |
| 大血小板数目 | 61 | $10^9/L$ | 30--90 |
| 未成熟粒细胞数目 | 0.00 | $10^9/L$ | 0--0.6 |
| 未成熟粒细胞百分比 | 0.0 | % | 0--10 |
| 有核红细胞数目 | 0.000 | $10^9/L$ | 0--9999 |
| 有核红细胞百分比 | 0.00 | /100WBC | 0--9999 |

*小结:

未见异常

操作员：荆鹏山 检查日期：2026-04-20 检查医生：

尿沉渣

| 项目名称 | 检查结果 | 单位 | 参考值 | 提示 |
|-------------|------|------|-------|----|
| 白细胞尿 | 0 | 个/u1 | 0--13 | |
| 上皮细胞(EC) | 1 | /HP | 0--28 | |
| 管型(CAST) | 0 | 个/u1 | 0--1 | |
| 霉菌(尿) | 0 | /HP | 0--0 | |
| 结晶 | 2 | /HP | 0--10 | |
| 透明度(CLA) | 清亮 | | | |
| 胆红素(BIL) | - | | 阴性 | |
| 颜色(Colour) | 淡黄色 | | | |
| 红细胞(尿)(RBC) | 0 | 个/u1 | 0--6 | |

*小结：

未见异常

操作员：荆鹏山 检查日期：2026-04-20 检查医生：

生化1(特殊级)

| 项目名称 | 检查结果 | 单位 | 参考值 | 提示 |
|------------------|--------|--------|----------|----|
| 碳酸氢根(HCO3) | 25.60 | mmol/L | 22--29 | |
| 总蛋白(T PROT) | 70.1 | g/L | 65--85 | |
| 白蛋白(ALB) | 46.80 | g/L | 40--55 | |
| 球蛋白(GLB) | 23.30 | g/L | 15--35 | |
| 白蛋白/球蛋白(ALB/GLB) | 2.01 | | 1.0--2.5 | |
| 碱性磷酸酶(ALP) | 79.0 | U/L | 35--100 | |
| 肌酐(CREA) | 54.30 | umol/L | 41--73 | |
| 尿酸(UA) | 217.00 | umol/L | 140--340 | |
| 钾(K) | 4.03 | mmol/L | 3.5--5.3 | |

| | | | | |
|-----------------|--------|--------|------------|---|
| 钠 (Na) | 138.7 | mmol/L | 137--147 | |
| 氯 (Cl) | 100.5 | mmol/L | 99--110 | |
| 钙 (Ca) | 2.20 | mmol/L | 2.11--2.52 | |
| 乳酸脱氢酶 (LDH) | 120.00 | U/L | 120--250 | |
| 淀粉酶 (AMY) | 70.00 | IU/L | 35--135 | |
| 葡萄糖 (GLU) | 5.16 | mmol/L | 3.89--6.1 | |
| 总胆红素 (TBIL) | 17.70 | umol/L | 0--21 | |
| 直接胆红素 (DBIL) | 4.4 | umol/L | 0--8.0 | |
| 间接胆红素 (IBIL) | 13.30 | umol/L | 0--17.39 | |
| 丙氨酸氨基转移酶 (ALT) | 13.00 | U/L | 7--40 | |
| 门冬氨酸氨基转移酶 (AST) | 11.00 | U/L | 13--35 | ↓ |
| 尿素测定 (Urea) | 6.00 | mmol/L | 2.6--7.5 | |
| 肌酸激酶 (CK) | 41.00 | U/L | 40--200 | |
| α-羟丁酸脱氢酶 | 100.00 | U/L | 72--182 | |
| C 反应蛋白 | 0.00 | mg/dl | 0--3 | |
| 动脉硬化指数 | 2.36 | | 1.31--3.19 | |
| 谷草比谷丙 | 0.85 | | 0.4--2.5 | |
| 总胆固醇 (CHOL) | 6.01 | mmol/L | 2.59--5.2 | ↑ |
| 甘油三脂 (TG) | 1.23 | mmol/L | 0.7--1.7 | |
| 低密度脂蛋白 (LDL) | 3.50 | mmol/L | 0--4.13 | |
| 高密度脂蛋白 (HDL) | 1.48 | mmol/L | 0.77--1.55 | |

***小结:**

门冬氨酸氨基转移酶 (AST) 偏低 (11.00 U/L) 总胆固醇 (CHOL) 偏高 (6.01 mmol/L)

操作员：孙钰 检查日期：2026-04-20

检查医生：

大同现代医学检验实验室

液基薄层细胞学图文报告

ID: 2026128832

病理号: 115176

姓名: 杨伟

性别: 女

年龄: 42岁

送检科室:

电话号码: 15110776003

床号:

病历号:

体检号: 2108160573

送检医院: 大同瑞慈康复体检

送检日期: 2026-04-20

末次月经:

送检医生:

采样日期:

报告日期: 2026-04-20

标本满意度: 满意

细胞量: >40%

红细胞:

经期样本:

颈管细胞:

化生细胞:

鳞状细胞:

宫颈柱状细胞:

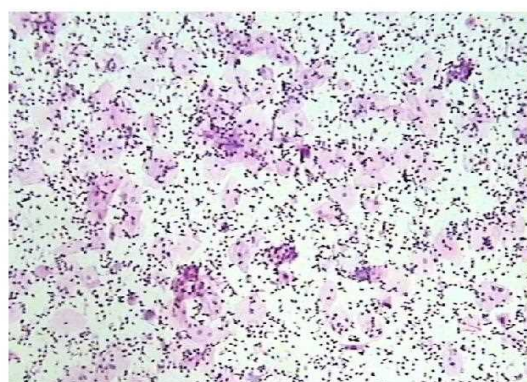
未见上皮内病变/恶性细胞:

正常范围内:

良性反应性改变:

- 炎性:
- 放疗:
- 妊娠:
- 萎缩性:
- 宫内避孕器:
- 其他:

- 轻度:
- 中度:
- 重度:



病原体: 滴虫感染: 念珠菌感染: 细菌感染:

提示 HPV 感染: 疱疹病毒感染:

鳞状上皮细胞分析:

- 非典型鳞状细胞:
- 倾向上皮内瘤变:
 - 倾向良性反应性改变:
 - 不能明确意义(ASC-US):
 - 不排除高度病变(ASC-H):

- 上皮内低度病变: 鳞癌:
- 上皮内高度病变:
- CIN2:
 - CIN3:

腺上皮细胞分析:

- 非典型腺细胞:
- 宫内膜:
 - 来源不明:

- 非典型腺细胞(宫颈管):
- 倾向原位腺癌:
 - 不能明确意义:
 - 倾向良性反应性改变:

- 腺癌:
- 宫颈管:
 - 宫内膜:
 - 其它:

- 炎细胞:
- 轻度:
 - 中度:
 - 重度:
- 可疑腺癌:

诊断意见: 未见上皮内病变或恶性细胞 (NILM)。

建议:

报告医师: 张荣生

地址: 大同市魏都大道 79 号, 本报告医师签字后有效
咨询: 0352-2830587 4006-122-995

妇科细胞学是筛查项目, 出于技术原因, 可能会有假阴性结果, 本检测仅对来样负责, 如果对结果有疑义, 请在收到报告 7 天内与我们联系。

体检科 12导联心电图报告

杨伟 女 42岁

体检号:333735

病床号:

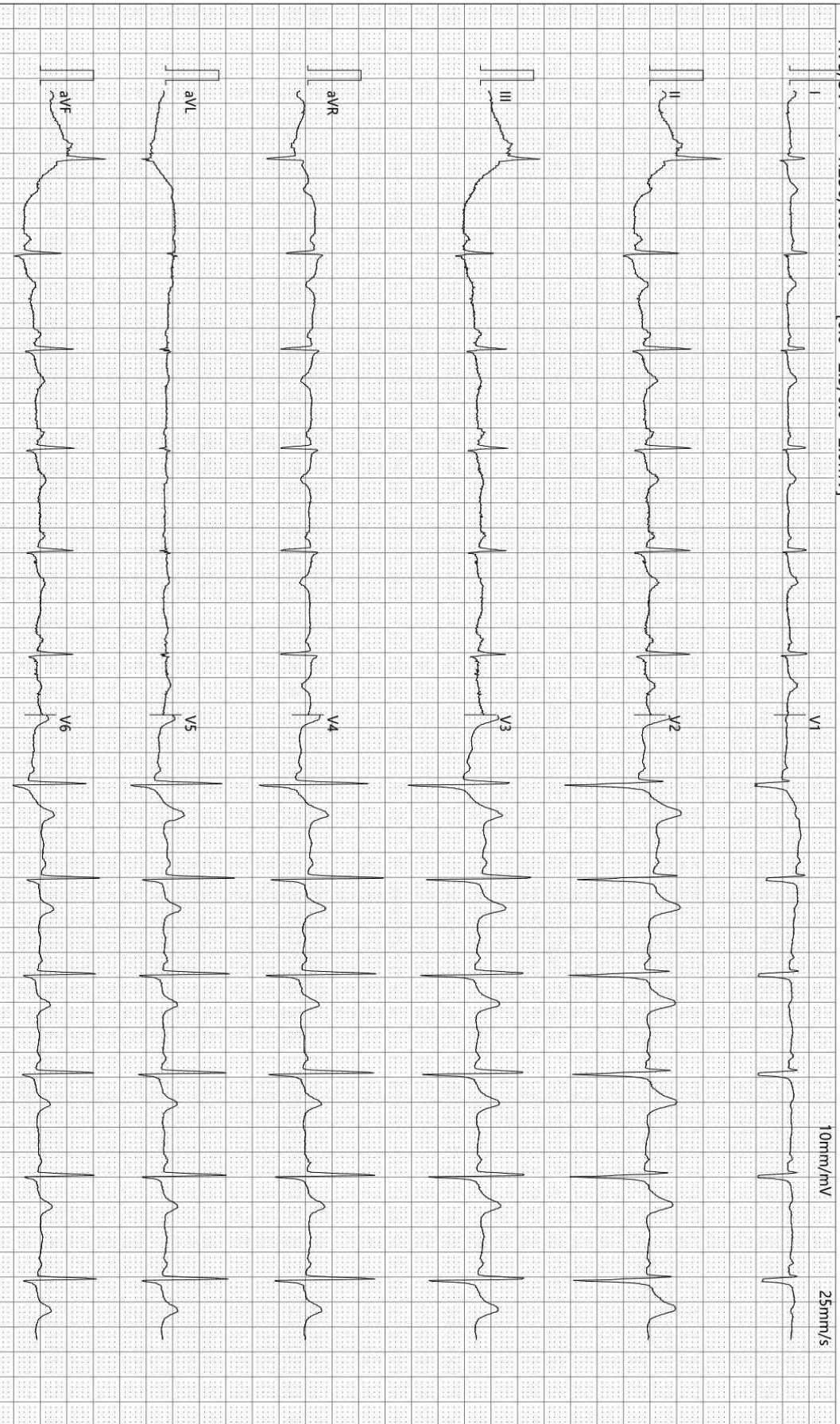
诊断结果:

- 1.窦性心律
- 2.正常心电图

诊断医生:

姜生 陶志峰

HR : 77bpm [60 ~ 100bpm]
P : 103ms [0 ~ 110ms]
PR : 136ms [120 ~ 200ms]
QRS : 87ms [60 ~ 100ms]
QT/QTc : 361/410ms [320 ~ 440/0 ~ 460ms]
P/QRS/T : 74/69/47deg. [0 ~ 75/-30 ~ 90/0 ~ 75deg]
RV5/SV1 : 1.256/0.567mV [0.0 ~ 2.5/0.0 ~ 2.0mV]



检查时间:2026-04-20 09:17:43

诊断时间:2026-04-20 09:25:20

SEMIP V1.90

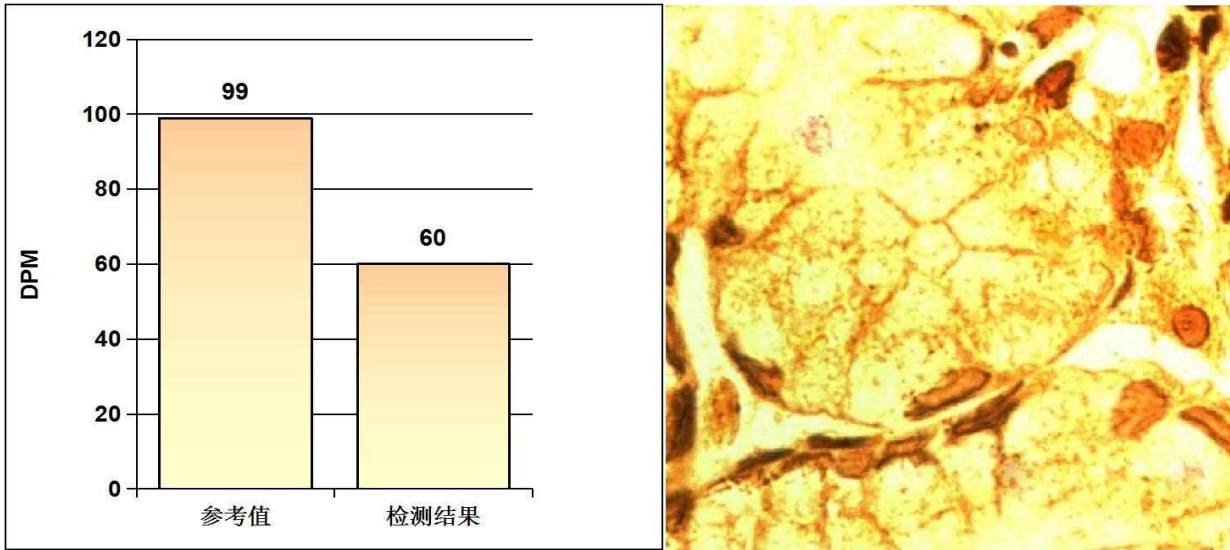
仅供临床参考

大同瑞慈康复医院

¹⁴C呼气试验检验报告

| | | | | | |
|------|-----|------|--------------------|----|-------------|
| 姓名 | 杨伟 | 年龄 | 42 | 性别 | 女 |
| 住院号 | 0 | 日期 | 2026/4/20 10:43:25 | 电话 | 15110776003 |
| 送检医生 | 曹居杰 | 样品编号 | 9071 | 编号 | 2108160573 |

¹⁴C呼气试验



阳性参考值 (Disintegrations Per Minute(DPM)):

| | | |
|-------|-------------------|--------|
| DPM值: | dpm > 2499 | 阳性++++ |
| | 1499 < dpm ≤ 2499 | 阳性+++ |
| | 499 < dpm ≤ 1499 | 阳性++ |
| | 149 < dpm ≤ 499 | 阳性+ |
| | dpm ≤ 99 | 阴性 |
| | 99 < dpm ≤ 149 | 不确定 |

检测结果: **dpm= 60** **阴性**

检测者: _____ 宋晓宁

Rich 大同瑞慈康复医院
超声诊断图文报告

流水号: 2108160573

超声号: 2157484

姓名: 杨伟

年龄: 42岁

性别: 女

检查设备: Vivid E95

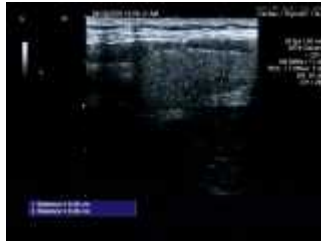
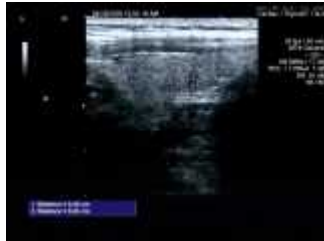体检号: 333735

申请医院: 本院

体检科室: 体检科

检查部位: 甲状腺彩超

经典图像:



影像所见:

甲状腺双侧叶形态正常,包膜完整,右侧叶实质内探及低回声结节,大小约0.2*0.2cm,边界清,形态规则,左侧叶实质内探及偏低回声结节,大小约0.26*0.29cm,边界清,形态欠规则,纵横比>1,余实质回声均匀。双侧颈部未见明显肿大淋巴结。

影像诊断:

1. 甲状腺左侧叶结节 TI-RADS4a 级建议复查
2. 甲状腺右侧叶结节 TI-RADS3 级

报告医师: 刘小霞

检查日期: 2026-04-20

审核医师:

报告日期: 2026-04-20



注: 本报告仅供临床医生参考!

地址: 大同市魏都大道79号。如有疑问,请致电: 0352---2830580

Rich 大同瑞慈康复医院
超声诊断图文报告

流水号: 2108160573

超声号: 2157488

姓名: 杨伟

年龄: 42 岁

性别: 女

检查设备: Vivid E95

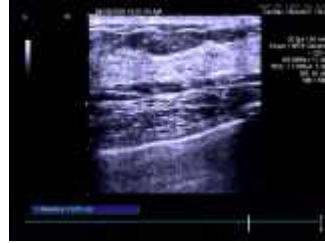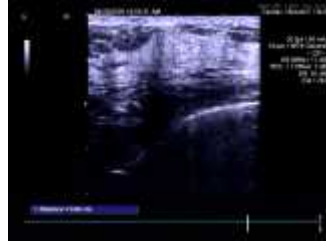
体检号: 333735

申请医院: 本院

体检科室: 体检科

检查部位: 乳腺彩超

经典图像:



影像所见:

双侧乳腺腺体层次清晰, 右乳腺体厚 0.8cm, 左乳腺体厚 0.9cm, 乳导管未见扩张, 未见明显占位性病变, CDFI: 未见异常血流信号。

双侧腋下未见明显肿大淋巴结。

影像诊断:

双侧乳腺未见明显异常

报告医师: 李菊蓉

检查日期: 2026-04-20

审核医师:

报告日期: 2026-04-20



注: 本报告仅供临床医生参考!

地址: 大同市魏都大道 79 号。若有疑问, 请致电: 0352---2830580

Rich 大同瑞慈康复医院
超声诊断图文报告

流水号: 2108160573

超声号: 2157490

姓名: 杨伟

年龄: 42 岁

性别: 女

检查设备: Vivid E95

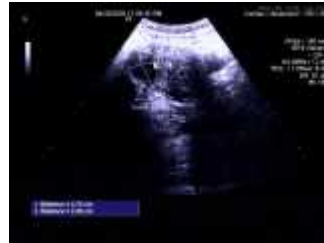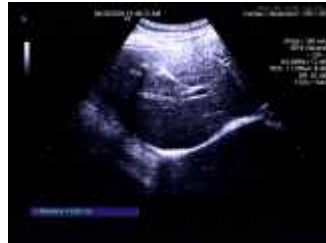体检号: 333735

申请医院: 本院

体检科室: 体检科

检查部位: 全腹彩超

经典图像:



影像所见:

肝脏大小形态正常, 包膜光滑完整, 胆囊床旁探及强回声斑, 直径约 0.8cm, 后伴声影, 余实质回声均匀, 肝内管道系统走行清晰, 门静脉及肝内胆管不扩张。

胆囊大小形态正常, 壁不厚、光滑, 囊内透声好, 肝外胆管不扩张。

胰腺大小形态正常, 实质回声均匀, 主胰管不扩张。

脾脏大小形态正常, 实质回声均匀, 脾门静脉不宽。

双肾大小形态正常, 皮髓质分界清晰, 集合系统未见分离, 双侧输尿管未见扩张。

膀胱充盈佳, 未见明显异常。

前位子宫, 大小约 5.8*4.7*4.4cm, 肌壁回声欠均匀, 其内探及数个低回声结节, 大者位于宫底右侧壁, 大小约 2.7*2.4cm, 边界清, 内膜线清晰, 厚 0.6cm, 宫内探及节育器回声, 位置正常, 宫颈厚约 2.8cm, 双侧附件区未见异常。

影像诊断:

1. 肝内钙化斑
2. 子宫肌瘤多发
3. 宫内节育器位置正常

报告医师: 李菊蓉

检查日期: 2026-04-20

审核医师:

报告日期: 2026-04-20



注: 本报告仅供临床医生参考!

地址: 大同市魏都大道 79 号。若有疑问, 请致电: 0352---2830580

ID 号: 2108160573

影像号: CT20260420047

姓名: 杨伟

年龄: 42 岁

性别: 女

检查设备: 西门子量子双源 CT

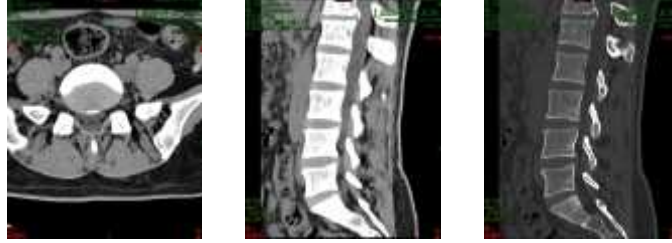体检号: 333735

申请医院: 本院

体检科室: 体检科

检查部位: CT 检查

经典图像:



影像所见:

腰椎生理曲度存在, 序列整齐, 腰 1 椎体后缘稍变尖。腰 4-5 椎间盘层面见超出椎体边缘环形软组织密度影, 腰 5-骶 1 椎间盘层面超出椎体后缘正中右旁局限性软组织密度影, 硬膜囊受压, 双侧椎间孔变窄。硬膜囊内未见异常密度影。黄韧带无肥厚。椎旁软组织未见异常。

影像诊断:

1. 腰 4-5 椎间盘膨出
2. 腰 5-骶 1 椎间盘突出 (右旁中央型)
3. 腰 1 椎体退行性改变

报告医师: 张剑峰

检查日期: 2026-04-20

审核医师:

报告日期: 2026-04-20