



2108160546

大同瑞慈健康体检

报 告 册

体检编号	333708	工号	15
姓名	王杰		
性别	男	年龄	48岁
单位	大同市云冈林场		
部门	大同市云冈林场		
联系电话	13934125864		
体检日期	2024-10-15		

尊敬的王杰先生您好！

首先，瑞慈健康体检全体员工欢迎您的光临，并对您的信任表示衷心的感谢！

您于 2024-10-15 （体检编号：333708）完成健康检查，本机构的各科医生已根据您的体检项目及结果，汇总成此份健康体检报告，并经总检医生审核。据此提出对您健康状况的综合分析及建议。

瑞慈健康体检倡导“大健康、大康复”，提出“健康是第一财富（Rich）”的人文理念。希望您仔细阅读并妥善地保管此份健康体检报告，并认真关注报告中的提示与建议，若您对报告内容有任何疑问，可直接与瑞慈健康体检客服部联系，进一步咨询。

健康体检咨询电话：**0352-2824444**

客户服务咨询电话：**0352-2830597**

400-6112995

瑞慈健康体检报告由下列内容组成：

第一部分：主检报告

第二部分：分科分项结果

第三部分：检验报告

第四部分：附表

主检报告

检查综述

1、【颈椎 MRI】 1. 颈 5-6 椎间盘突出（中央型） 2. 颈椎椎体骨质增生 3. 甲状腺右叶结节，建议做 B 超检查

医生建议

【椎间盘突出（中央型）】：

(1) 椎间盘突出症指椎间盘的纤维环破裂，髓核组织从破裂处突出（脱出）于后方或者椎管内，导致相邻脊神经根遭受刺激，从而产生颈部、腰部疼痛或下肢麻木疼痛一系列症状。临床上可分为膨隆型、突出型、脱垂游离型等。建议骨科诊治。

【椎体骨质增生】：

(1) 椎体骨质增生是老年人常见的骨关节病变，注意病变部位的骨关节适度运动，必要时请到骨科门诊进一步诊治咨询。

【甲状腺右叶结节】：

(1) 甲状腺结节是一种常见的甲状腺疾病，很多甲状腺疾病可表现为结节，如可由甲状腺退行性变、炎症、自身免疫性及新生物等多种病变所致。甲状腺结节在各个年龄段的男女人群中均可见到，但中年女性中较多。
(2) 甲状腺结节分良性和恶性两大类，良性的占绝大多数，恶性者不足 1%，判断甲状腺结节的良恶主要依靠病史、体格检查、放射性核素扫描、穿刺细胞学检查。建议往普外科就诊，进一步检查，明确诊断，结合临床诊治并定期复查。

汇总医生： 丁昊炜

主检日期： 2024-10-16

主检医生：

分科结果

检验报告

大同瑞慈康复医院 12导联心电图报告

王杰 男 48岁

体检号:333708

病床号:

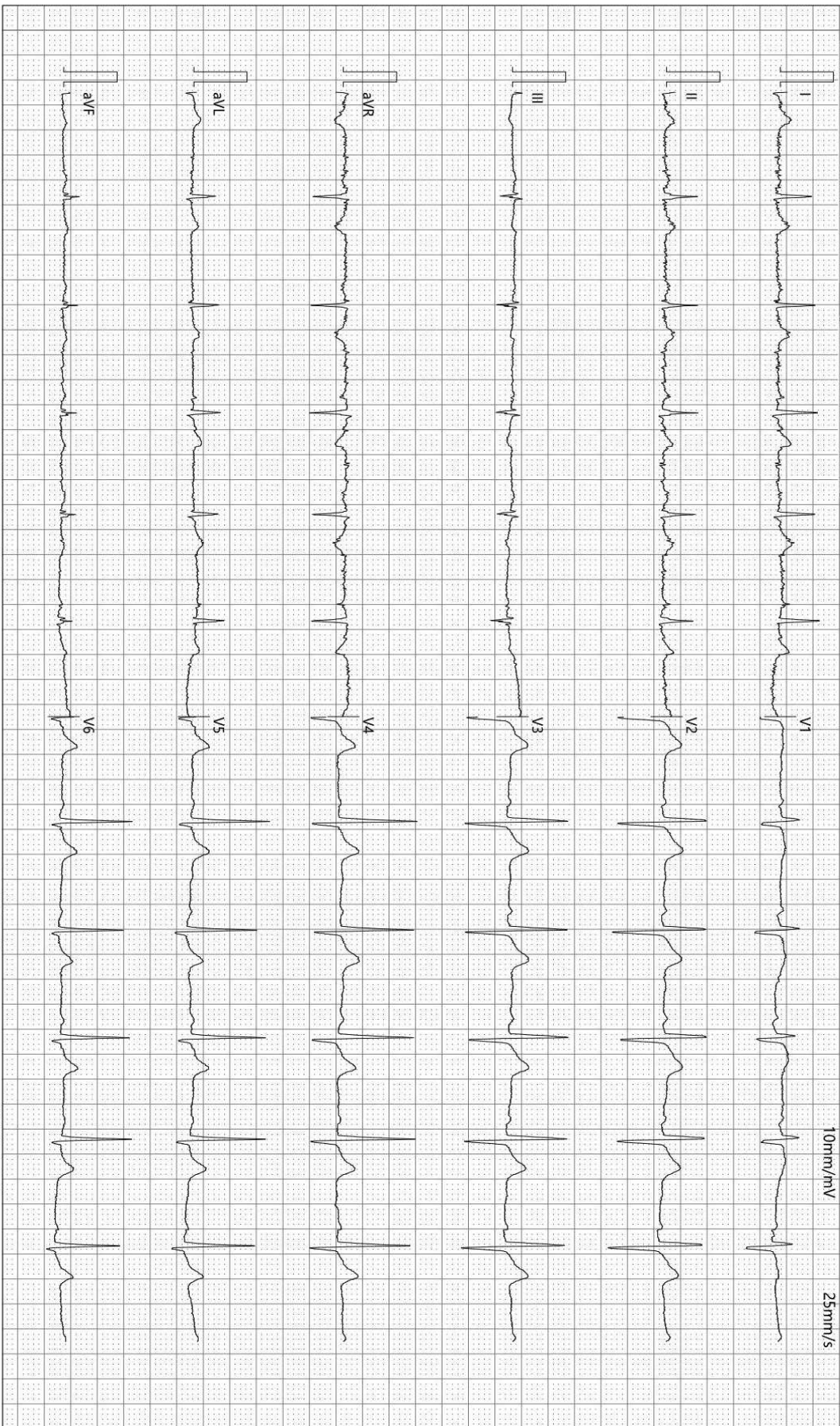
诊断结果:

- 1.窦性心律
- 2.正常心电图

诊断医生:

张生 陶志娟

HR : 68bpm [60~100bpm]
 P : 116 f ms [0~110ms]
 PR : 164ms [120~200ms]
 QRS : 83ms [60~100ms]
 QT/QTc : 359/384ms [320~440/0~450ms]
 P/QRS/T : 57/26/19deg. [0~75/-30~90/0~75deg]
 RV5/SV1 : 1.380/0.429mV [0.0~2.5/0.0~2.0mV]



检查时间:2024-10-15 14:52:30

诊断时间:2024-10-15 15:03:39

SEMIP V1 90

仅供临床参考

姓名: 王杰

年龄: 48 岁

性别: 男

检查设备: 西门子量子双源 CT

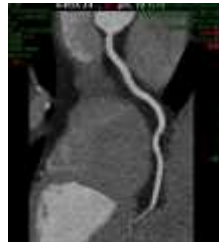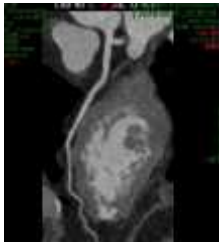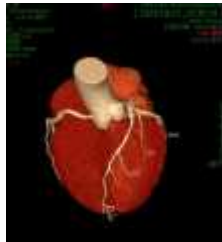体检号: 333708

申请医院: 本院

体检科室: 体检科

检查部位: 冠状动脉 CTA

经典图像:



影像所见:

冠状动脉起源正常, 冠状动脉发育呈右优势型。

左冠状动脉主干、前降支、对角支及回旋支管壁光滑, 未见钙化及非钙化斑块, 管腔未见狭窄及闭塞。

右冠状动脉、后降支及左室后支管壁光滑, 未见钙化及非钙化斑块, 管腔未见狭窄及闭塞。

影像诊断:

双源 CT 冠状动脉成像未见病变征象

[提示] 冠状动脉狭窄程度表述: 轻度 (25-49%) 中度 (50-69%) 重度 (70-99%) 闭塞 (100%)

报告医师: 蒋聪明

检查日期: 2024-10-15

审核医师: 苗来生

报告日期: 2024-10-15

MRI 诊断图文报告

ID号: 2108160546

影像号: MR20241015078

姓名: 王杰

年龄: 48岁

性别: 男

检查设备: 西门子 1.5T 磁共振

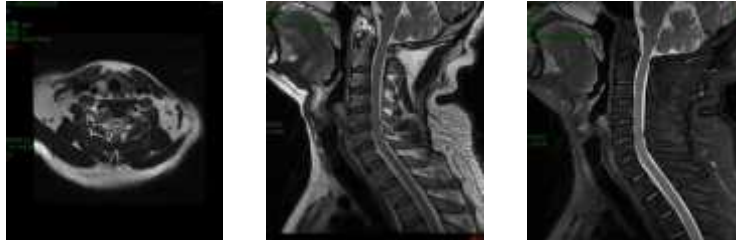体检号: 333708

申请医院: 本院

体检科室: 体检科

检查部位: 颈椎 MRI

经典图像:



影像所见:

颈椎椎体序列正常, 生理曲度存在。颈4-颈7椎体边缘变尖。各椎间盘脱水变性, 于T2WI像信号减低, 颈5-6椎间盘向后方突出, 椎管及双侧椎间孔未见狭窄, 硬膜囊受压, 双侧神经根未见受压。脊髓内未见异常信号。

甲状腺右叶见一卵圆形结节, 呈长T2信号, 大小约1.3x1.2cm。

影像诊断:

- 颈5-6椎间盘突出(中央型)
- 颈椎椎体骨质增生
- 甲状腺右叶结节, 建议做B超检查

报告医师: 穆丽萍

检查日期: 2024-10-15

审核医师: 陈江莲

报告日期: 2024-10-15



注: 本报告仅供临床医生参考!

地址: 大同市魏都大道79号。若有疑问, 请致电: 0352-2830580