



2108160516

大同瑞慈健康体检

报 告 册

体检编号	333680	工号	15
姓名	苏文亮		
性别	男	年龄	64岁
单位	大同地震监测中心站		
部门	大同地震监测中心站		
联系电话	13994392316		
体检日期	2023-11-17		

尊敬的苏文亮先生您好！

首先，瑞慈健康体检全体员工欢迎您的光临，并对您的信任表示衷心的感谢！

您于 2023-11-17 （体检编号：333680）完成健康检查，本机构的各科医生已根据您的体检项目及结果，汇总成此份健康体检报告，并经总检医生审核。据此提出对您健康状况的综合分析及建议。

瑞慈健康体检倡导“大健康、大康复”，提出“健康是第一财富（Rich）”的人文理念。希望您仔细阅读并妥善地保管此份健康体检报告，并认真关注报告中的提示与建议，若您对报告内容有任何疑问，可直接与瑞慈健康体检客服部联系，进一步咨询。

健康体检咨询电话：**0352-2824444**

客户服务咨询电话：**0352-2830597**
400-6112995

瑞慈健康体检报告由下列内容组成：

第一部分：主检报告

第二部分：分科分项结果

第三部分：检验报告

第四部分：附表

主检报告

检查综述

- 1、【身高、体重、血压】（1）血压 152/76：本次测量收缩期血压偏高
- 2、【生化全项 1】尿酸(UA)偏高(421.00 $\mu\text{mol/L}$) 高密度脂蛋白(HDL)偏高(1.84 mmol/L)
- 3、【尿液分析+尿沉渣】白细胞尿偏高(19 个/u1) 维生素 C+- 粘液丝偏高(3 /HP)
- 4、【心电图】 1. 窦性心律 2. 房性期前收缩（三联律）
- 5、【全腹彩超】 前列腺增大伴钙化斑

医生建议

【本次测量收缩期血压偏高】：

- (1)所谓单纯收缩期高血压，顾名思义是指一个人的舒张压（即低压）不高，仅仅是收缩压（即高压）超过正常范围。
- (2)单纯收缩期高血压标准为收缩压在 140mmHg 以上，舒张压为 90mmHg 以下。如果收缩压在 140-149mmHg，又称单纯收缩期临界高血压。由于单纯收缩期高血压大部分发生在 60 岁以上的老年人，故又称老年单纯收缩期高血压。
- (3)当病人患动脉硬化、甲状腺功能亢进、主动脉关闭不全、体循环动静脉瘘、动脉导管未闭及原因不明的高动力循环状态时，也常伴有收缩期高血压，但这些不包括在单纯收缩期高血压范围内。
- (4)劳逸结合，保持良好身心状态。避免各种诱因：如情绪低落、紧张等。改进生活方式，适当低盐、低脂、低胆固醇饮食，戒烟酒。必要时心血管专科诊治，定期复诊。
- (5)平时应低盐（每天 5~10g）、低脂饮食（少吃动物脂肪与内脏）；忌烟限酒。遵照医嘱坚持服药，定期测量血压，宜控制在 140/90mmHg 以下，若合并有糖尿病和肾病，要把血压控制在 130/80mmHg 以下。
- (6)血压到正常水平时，说明此时选用的降压药和治疗方案基本合适，但并不意味着高血压已被“治愈”，应坚持治疗。若盲目自行停药或间断服药，常会使血压波动很大，而加重心、脑、肾和血管的损害。

【尿酸(UA)偏高】：

- (1)尿酸（UA）是体内嘌呤代谢的最终产物。食物中的核酸分解生成嘌呤，体内组织中的核酸分解成嘌呤核苷，嘌呤和嘌呤核苷经过分解脱氨及氧化作用生成尿酸（UA）。
- (2)大部分的尿酸由肾脏排出，其余在肝脏分解破坏或随胆汁排泄。肾脏在排泄尿酸过程中，由肾小球滤出尿酸，若肾功能不好的人，排泄功能差，尿中排出的尿酸少了，血尿酸就会增高。
- (3)常见于肾脏疾病（如急性慢性肾炎、肾结核、肾积水晚期等）；还可见于长期吃高嘌呤食物，如动物内脏、海鲜、贝类等，这种情况下，若不控制饮食，导致嘌呤长期偏高，即使肾功能正常，也会受高浓度尿酸的影响。
- (4)另外，需要警惕的是，若尿酸长期偏高，会由尿酸盐结晶沉积引起痛风性关节炎、慢性间质性肾炎，血尿酸增高是诊断痛风的主要依据。
- (5)应避免食用含嘌呤高的食物，如各种动物内脏、豆制品、海鲜等，不要喝酒，尤其是啤酒。忌酸性食物，忌醋，多饮水，每日尿量在 2 公升以上，碱化尿液。
- (6)必要时在肾内科医生指导下进行降尿酸治疗，定期复查。

【高密度脂蛋白(HDL)偏高】：

- (1)高密度脂蛋白(HDL)主要在肝脏合成，具有抗动脉粥样硬化的功能，是冠心病的保护因子。高密度脂蛋白(HDL)能将周围组织包括动脉壁内的胆固醇运转到肝脏进行代谢，是一种抗动脉粥样硬化的血浆脂蛋白。

- (2) 高密度脂蛋白(HDL)的含量与心血管的发病率和病变程度呈负相关，即高密度脂蛋白(HDL)减低，患冠心病的危险性增加；高密度脂蛋白(HDL)含量增高，患冠心病的危险性降低。
- (3) 高密度脂蛋白(HDL)对冠心病的临床诊断是一个重要的参考指标。它的升高是临床冠心病保护因子之一，并能防治和延缓动脉粥样硬化的发展。
- (4) 血清中高密度脂蛋白(HDL)的降低，预示着冠心病的出现。临床上常同时测定高密度脂蛋白(HDL)和血清总胆固醇，并根据它们的比值作为冠心病的信息指标。
- (5) 高密度脂蛋白(HDL)减少，主要见于冠心病、冠状动脉粥样硬化、高甘油三酯血症、慢性贫血、脑血管病、糖尿病、急慢性肝炎、肝硬化等疾病。
- (6) 戒烟，增强运动，采用低脂、低糖饮食，少食富含脂肪、胆固醇及饱和脂肪酸的食物，多进食蔬菜、水果、豆制品、粗粮、鱼和高纤维食品。
- (7) 建议当高密度脂蛋白(HDL)减少时，可参考其他相关指标，积极治疗基础性疾病，往内分泌科复诊。

【粘液丝偏高】：

- (1) 尿常规中粘液丝是由尿路中细胞分泌出来的，在有尿路感染时分泌会明显增多，且伴有炎症细胞的出现。
- (2) 粘液丝偏高，可分为生理性偏高和病理性偏高两种，生理性偏高一般是由于喝水较少导致的尿液浓缩，一般在喝水后就能达到稀释的效果。
- (3) 病理性的粘液丝偏高是由于泌尿系炎症或者是前列腺炎导致的，需要注意观察，多喝水，同时有白细胞等炎症细胞增多时，应及时服用抗感染药物治疗。如果仅有粘液丝的增多而没有白细胞等炎症细胞增多时，尿路有炎症的可能性不大。
- (4) 建议平时饮食注意清淡，多喝水，少吃油腻和辛辣的食物，要注意个人清洁卫生，勤洗阴部，注意休息。

【白细胞尿偏高】：

- (1) 白细胞尿偏高，一般提示为泌尿系感染，白细胞数目跟感染的程度相关，细菌感染的程度越重，白细胞数目增加的越高。建议往泌尿外科诊断治疗。

【维生素 C+-】：

- (1) 尿液中维生素 C 阳性，一般提示饮食中摄入维生素 C 含量较高的食物，引起尿液中维生素 C 呈阳性反应。建议定期复查尿常规。

【房性期前收缩】：

- (1) 建议心血管内科诊断治疗。

【前列腺增大伴钙化斑】：

- (1) 前列腺增生又称前列腺肥大，增生的腺体位于膀胱颈部，会使尿路梗阻，引起尿频和排尿困难，严重影响患者的生活质量，是中老年男性的常见疾病。建议往泌尿科咨询，结合临床诊治。
- (2) 前列腺钙化斑大多数是由于前列腺炎症之后，前列腺内部组织局部出现了纤维化、钙质沉积而引起的。多数患者都是在体检时通过彩超检查时发现的，一般情况没有不适症状不需治疗。部分患者如有不适症状，建议前往泌尿科诊断治疗。

汇总医生： 丁昊炜

主检日期： 2023-11-18

主检医生：

分科结果

身高、体重、血压

项目名称	检查结果	项目名称	检查结果
身高	175cm	体重	57kg
血压	152/76mmHg		

***小结：**

(1) 血压 152/76：本次测量收缩期血压偏高

操作员：张悦 检查日期:2023-11-17 检查医生：卢文举

眼科

项目名称	检查结果	项目名称	检查结果
视力(左)	1.0	视力(右)	1.0
辨色力	正常	眼睑	正常
结膜	正常	泪器	正常
角膜	正常	虹膜	正常
瞳孔	正常	晶状体	正常
玻璃体	正常	眼底	未见异常

***小结：**

未见异常

操作员：田野青 检查日期:2023-11-17 检查医生：田野青

检验报告

尿液分析+尿沉渣

项目名称	检查结果	单位	参考值	提示
白细胞尿	19	个/ul	0--13	↑
上皮细胞(EC)	0	/HP	0--28	
管型(CAST)	0	个/ul	0--1	
霉菌(尿)	0	/HP	0--0	
结晶	0	/HP	0--10	
透明度(CLA)	清亮			
胆红素(BIL)	-		阴性	
隐血(ERY)	-		阴性	
小圆上皮细胞(SRC)	0	个/ul	0--0	
维生素C	+-		阴性	
异常红细胞	0	个/ul	0--3	
红细胞(正常)	0	个/ul	0--6	
鳞状上皮细胞	0	个/ul	0--0	
粘液丝	3	个/ul	0--0	↑
颜色(Colour)	淡黄色			
尿葡萄糖(GLU)	-		阴性	
酮体(KET)	-		阴性	
比重(SG)	1.020		1.003--1.030	
酸碱度(PH)	6.0		4.5--8.0	
尿蛋白质(PRO)	-		阴性	
尿胆原(URO)	-		阴性	
亚硝酸盐(NIT)	-		阴性	
红细胞(尿)(RBC)	0	个/ul	0--6	
尿白细胞(LEU)	-		阴性	

*小结:

白细胞尿偏高(19 个/ul) 维生素 C+- 粘液丝偏高(3 /HP)

操作员：余雅倩 检查日期:2023-11-17 检查医生:陈建国

血常规（五分类）

项目名称	检查结果	单位	参考值	提示
白细胞(WBC)	5.70	10 ⁹ /L	3.5--9.5	
淋巴细胞绝对值(LY#)	1.96	10 ⁹ /L	1.1--3.2	
淋巴细胞百分比(LY%)	34.5	%	20--50	
中性粒细胞绝对值(GR#)	3.17	10 ⁹ /L	1.8--6.3	
中性粒细胞百分比(GR%)	55.6	%	40--75	
嗜碱性粒细胞绝对值(BA#)	0.04	10 ⁹ /L	0--0.06	
嗜碱性粒细胞百分比(BA%)	0.6	%	0--1.0	
嗜酸性粒细胞绝对值(EO#)	0.07	10 ⁹ /L	0.02--0.52	
嗜酸性粒细胞百分比(EO%)	1.3	%	0.4--8.0	
血小板(PLT)	198	10 ⁹ /L	125--350	
血小板分布宽度(PDW)	16.3	%	15--17	
平均血小板体积(MPV)	9.7	fl	6.0--14.0	
血小板压积(PCT)	0.193	%	0.11--0.28	
红细胞(RBC)	4.82	10 ¹² /L	4.3--5.8	
血红蛋白	148	g/L	130--175	
红细胞压积(HCT)	44.2	%	40--50	
红细胞平均体积(MCV)	91.5	fl	82--100	
平均血红蛋白含量(MCH)	30.7	pg	27--34	
平均血红蛋白浓度(MCHC)	335	g/L	316--354	
单核细胞绝对值(MO#)	0.46	10 ⁹ /L	0.1--0.60	
单核细胞百分比(MO%)	8.0	%	3--10	
红细胞分布宽度标准差	42.9	fl	35--56	

(RDW-SD)				
红细胞分布宽度变异系数 (RDW-CV)	12.4	%	10.6--16.6	
大血小板比率	23.6	%	11--45	
大血小板数目	47	10 ⁹ /L	30--90	
未成熟粒细胞数目	0.02	10 ⁹ /L	0--999	
未成熟粒细胞百分比	0.3	%	0--100	
有核红细胞数目	0.000	10 ⁹ /L	0--9999	
有核红细胞百分比	0.00	/100WBC	0--9999	

***小结:**

未见异常

操作员：余雅倩 检查日期:2023-11-17 检查医生:陈建国

生化全项 1

项目名称	检查结果	单位	参考值	提示
碳酸氢根(HCO3)	24.80	mmol/L	22--29	
总蛋白(T PROT)	71.7	g/L	65--85	
白蛋白(ALB)	47.60	g/L	40--55	
球蛋白(GLB)	24.10	g/L	15--35	
白蛋白/球蛋白(ALB/GLB)	1.98		1.0--2.5	
碱性磷酸酶(ALP)	56.0	U/L	45--125	
肌酐(CREA)	75.00	umol/L	57--111	
尿酸(UA)	421.00	umol/L	200--420	↑
钾(K)	4.46	mmol/L	3.5--5.5	
钠(Na)	142.7	mmol/L	136--145	
氯(Cl)	100.2	mmol/L	96--108	
钙(Ca)	2.38	mmol/L	2.11--2.52	
乳酸脱氢酶(LDH)	151.00	U/L	120--250	

淀粉酶(AMY)	118.00	IU/L	35--135	
葡萄糖(GLU)	5.70	mmol/L	3.89--6.1	
总胆红素(TBIL)	21.20	umol/L	0--26	
直接胆红素(DBIL)	4.6	umol/L	0--8.0	
间接胆红素(IBIL)	16.60	umol/L	0--17.39	
丙氨酸氨基转移酶(ALT)	17.00	U/L	9--50	
门冬氨酸氨基转移酶(AST)	20.00	U/L	15--40	
尿素测定 (Urea)	4.70	mmol/L	3.6--9.5	
肌酸激酶(CK)	159.00	U/L	50--310	
α-羟丁酸脱氢酶	133.00	U/L	72--182	
C 反应蛋白	0.30	mg/dl	0--3	
动脉硬化指数	1.45		1.31--3.19	
谷草比谷丙	1.18		0.4--2.5	
总胆固醇(CHOL)	5.19	mmol/L	2.59--5.2	
甘油三脂(TG)	0.89	mmol/L	0.7--1.7	
低密度脂蛋白(LDL)	2.67	mmol/L	0--4.13	
高密度脂蛋白(HDL)	1.84	mmol/L	0.77--1.55	↑

***小结:**

尿酸(UA)偏高(421.00 umol/L) 高密度脂蛋白(HDL)偏高(1.84 mmol/L)

操作员：王文静 检查日期:2023-11-17 检查医生:陈建国

大同瑞慈康复医院 12导联心电图报告

苏文亮 男 64岁 体检号:333680

病床号:

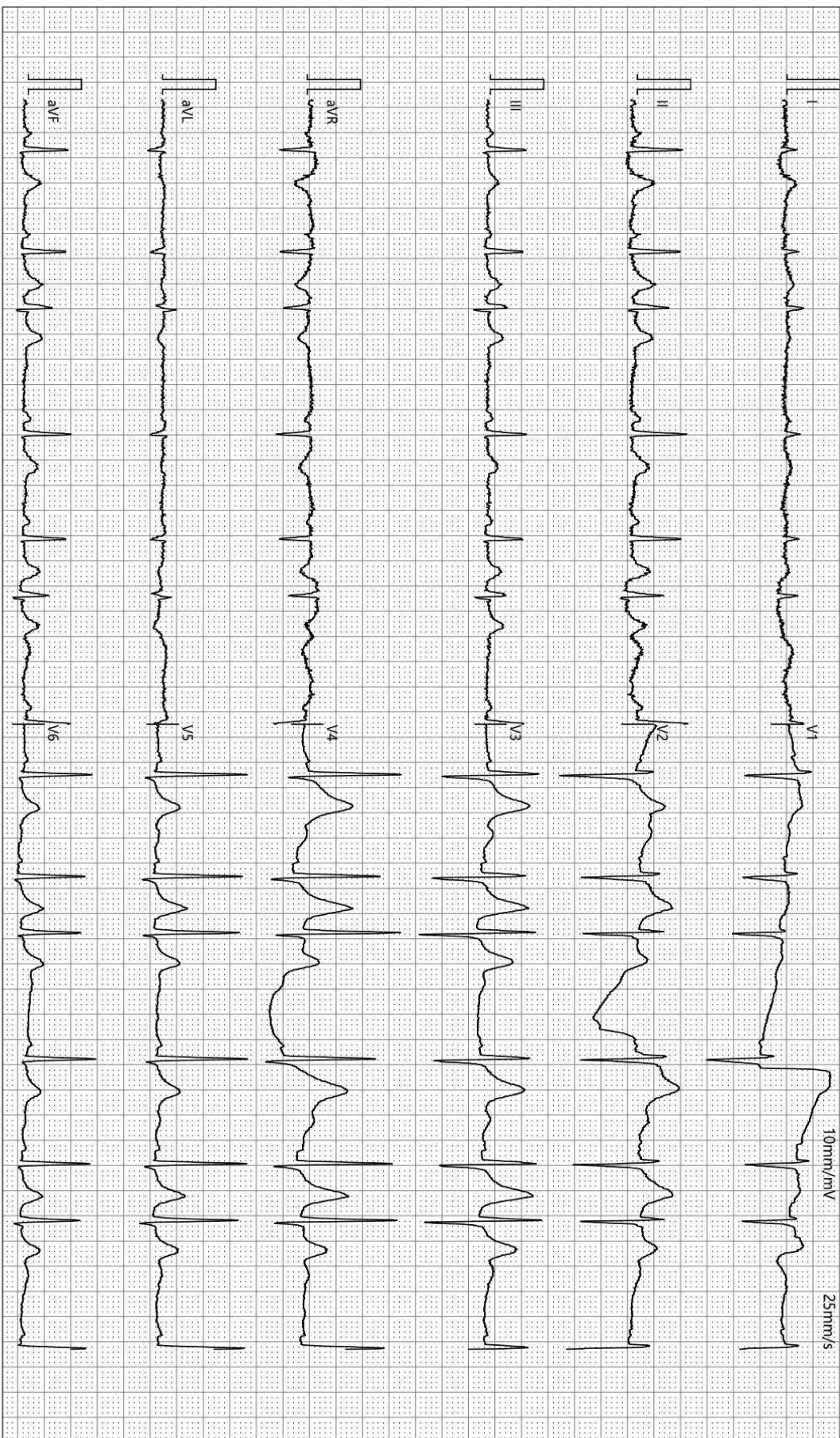
诊断结果:

- 1.窦性心律
- 2.房性期前收缩 (三联律)

诊断医生:

张生 陶文婷

HR : 73bpm [60~100bpm]
 P : 113 f ms [0~110ms]
 PR : 156ms [120~200ms]
 QRS : 93ms [60~100ms]
 QT/QTc : 408/452ms [320~440/0~450ms]
 P/QRS/T : 57/76/81 \uparrow deg. [0~75/-30~90/0~75deg]
 RV5/SV1 : 1.636/0.889mV [0.0~2.5/0.0~2.0mV]



检查时间:2023-11-17 09:14:34

诊断时间:2023-11-17 09:53:11

SEMIP V1 90

仅供临床参考

大同瑞慈健康体检

骨密度检测报告

受检者信息

受检者ID: 2108160516
姓名: 苏文亮
出生年月日: 1958/11/25

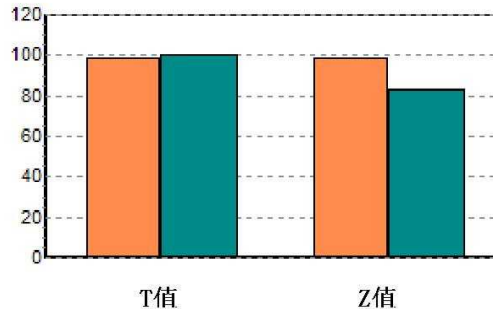
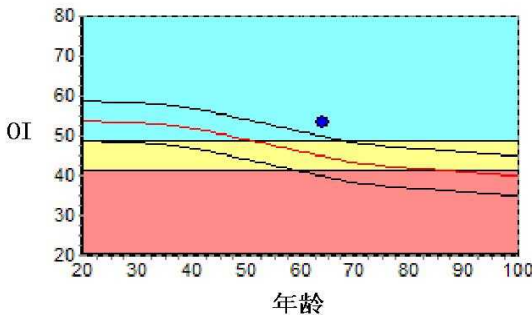
年龄: 64
性别: 男
测定部位(右/左): 右

测定结果

测定日期: 2023/11/17 9:23:01

测试编号: 1/1

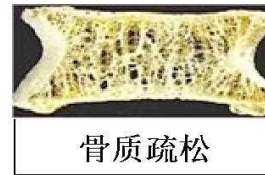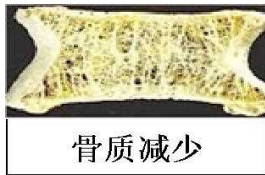受测者 平均值



数据库: Asia
OI: 53.2
SOS: 1364.3 m/s, BUA: 40.3
T值: -0.12
Z值: 1.69

成人比: 98.9 %
同龄比: 118.8 %
OPR: N/A %

结果分析



注解

以上结论仅供参考

科室:

医生签名:

医院地址 大同瑞慈健康体检
地址 大同市平城区魏都大道79号

联系电话 0352-2824444
操作者 名燕凌

双源 CT 诊断图文报告

流水号: 2108160516

影像号: CT20231116135

姓名: 苏文亮

年龄: 64 岁

性别: 男

检查设备: 西门子量子双源 CT

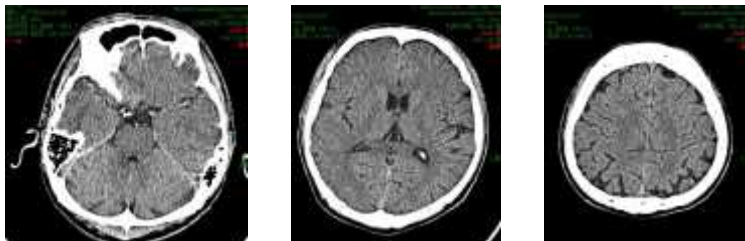体检号: 333680

申请医院: 本院

体检科室: 体检科

检查部位: 脑部双源 CT

经典图像:



影像所见:

颅脑结构双侧对称, 脑实质内未见异常密度。中线结构居中。脑沟、裂、池及脑室系统等未见异常。

影像诊断:

颅脑未见明显异常

报告医师: 剧艳军

检查日期: 2023-11-17

审核医师: 剧艳军

报告日期: 2023-11-17

双源 CT 诊断图文报告

流水号: 2108160516

影像号: CT20231116136

姓名: 苏文亮

年龄: 64 岁

性别: 男

检查设备: 西门子量子双源 CT

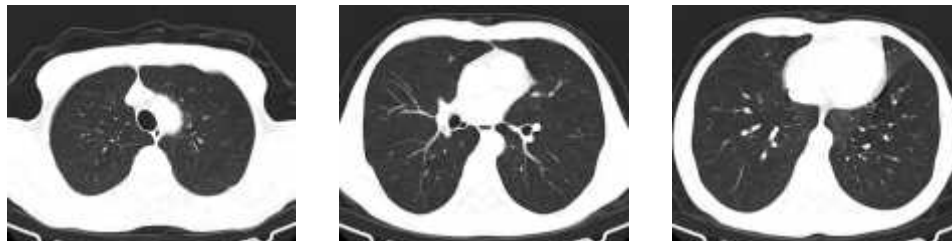
体检号: 333680

申请医院: 本院

体检科室: 体检科

检查部位: 肺部双源 CT

经典图像:



影像所见:

胸廓对称, 骨性肋骨完整, 胸壁软组织结构良好, 两肺支气管血管纹理走行分布良好, 支气管束结构清晰, 双肺通气良好。肺门结构未见异常。纵隔无偏移, 段以上支气管通畅。心影及大血管形态结构正常, 纵隔内未见肿大淋巴结。胸膜未见异常。

影像诊断:

胸部未见明显异常

报告医师: 剧艳军

检查日期: 2023-11-17

审核医师: 剧艳军

报告日期: 2023-11-17

超声诊断图文报告

流水号: 2108160516

影像号: 1451827

姓名: 苏文亮

年龄: 64 岁

性别: 男

检查设备: Vivid E95

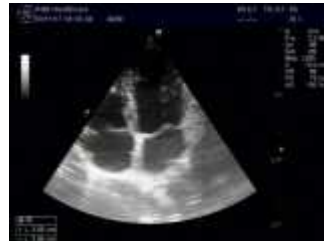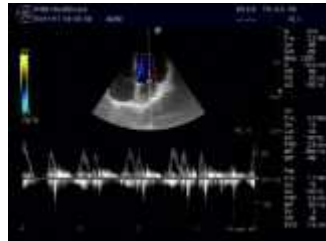
体检号: 333680

申请医院: 本院

体检科室: 体检科

检查部位: 心脏彩超

经典图像:



影像所见:

超声测量 (单位: mm)

升主动脉内径 24 (32±3mm)

左房内径 23 (35mm)

室间隔 10 (8-11mm)

左室内径 45 (47±4mm)

左室后壁 8 (8-11mm)

EF73% (50-80%)

右室内径 27 (36±4mm)

右房内径 31 (36±4mm)

FS43% (28-41%)

主肺动脉内径 21 (23±3mm)

升主动脉内径正常, 心脏各腔室大小正常, 室间隔厚度正常, 左室壁未见明显节段性运动异常, 各瓣膜及启闭功能未见明显异常, 舒张期二尖瓣口血流频谱 E/A>1, 心包腔未见积液。

影像诊断:

心脏结构及功能未见明显异常

报告医师: 李菊蓉

检查日期: 2023-11-17

审核医师: 李菊蓉

报告日期: 2023-11-17

超声诊断图文报告

流水号: 2108160516

影像号: 1451829

姓名: 苏文亮

年龄: 64 岁

性别: 男

检查设备: Vivid E95

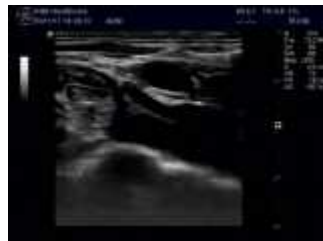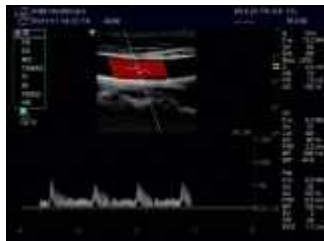体检号: 333680

申请医院: 本院

体检科室: 体检科

检查部位: 颈部血管彩超

经典图像:



影像所见:

右锁骨下动脉起始处、双侧颈总动脉、颈内、颈外动脉起始段内中膜不增厚，内壁欠光滑，管壁未见明确强回声斑。CDFI: 血流充盈好。PW: 频谱形态正常。

双侧椎动脉走行正常，椎动脉内径正常，管壁不厚，管腔内为无回声，CDFI: 血流充盈好。PW: 频谱正常。

影像诊断:

双侧颈动脉、椎动脉未见明显异常

报告医师: 李菊蓉

检查日期: 2023-11-17

审核医师: 李菊蓉

报告日期: 2023-11-17

超声诊断图文报告

流水号: 2108160516

影像号: 1451832

姓名: 苏文亮

年龄: 64 岁

性别: 男

检查设备: Vivid E95

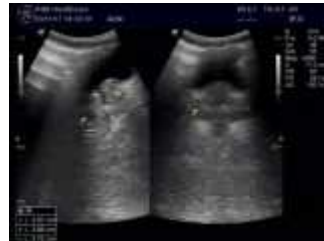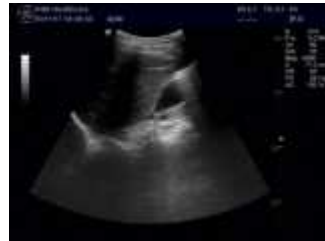体检号: 333680

申请医院: 本院

体检科室: 体检科

检查部位: 全腹彩超

经典图像:



影像所见:

肝脏大小形态正常, 包膜光滑完整, 实质回声均匀, 肝内管道系统走行清晰, 门静脉及肝内胆管不扩张。
胆囊大小形态正常, 壁不厚、光滑, 囊内透声好, 肝外胆管不扩张。
胰腺大小形态正常, 实质回声均匀, 主胰管不扩张。
脾脏大小形态正常, 实质回声均匀, 脾门静脉不宽。
双肾大小形态正常, 皮髓质分界清晰, 集合系统未见分离, 双侧输尿管未见扩张。
膀胱充盈欠佳。
前列腺形态饱满, 大小约 4.7*3.9*2.7cm, 实质回声欠均匀, 内探及强回声斑, 直径约 0.5cm。

影像诊断:

前列腺增大伴钙化斑

报告医师: 李菊蓉

检查日期: 2023-11-17

审核医师: 李菊蓉

报告日期: 2023-11-17