



# 检 查 结 果

姓名	李成柱
性别	男
年龄	60岁
联系电话	13994383296
体检日期	2026-06-01

## 检验报告

## 尿液分析+尿沉渣

项目名称	检查结果	单位	参考值	提示
白细胞尿	0	个/u1	0--13	
上皮细胞(EC)	1	/HP	0--28	
管型(CAST)	0	个/u1	0--1	
霉菌(尿)	0	/HP	0--0	
结晶	0	/HP	0--10	
透明度(CLA)	清亮			
胆红素(BIL)	-		阴性	
隐血(ERY)	-		阴性	
小圆上皮细胞(SRC)	0	个/u1	0--0	
维生素C	-		阴性	
异常红细胞	0	个/u1	0--3	
红细胞(正常)	0	个/u1	0--6	
鳞状上皮细胞	1	个/u1	0--0	↑
粘液丝	0	个/u1	0--0	
颜色(Colour)	淡黄色			
尿葡萄糖(GLU)	-		阴性	
酮体(KET)	-		阴性	
比重(SG)	1.015		1.003--1.030	
酸碱度(PH)	6.0		4.5--8.0	
尿蛋白质(PRO)	-		阴性	
尿胆原(URO)	-		阴性	
亚硝酸盐(NIT)	-		阴性	
红细胞(尿)(RBC)	0	个/u1	0--6	
尿白细胞(LEU)	-		阴性	

**\*小结：**

鳞状上皮细胞偏高(1 /HP)

操作员：荆鹏山 检查日期：2026-06-01 检查医生：

**血常规（五分类）**

项目名称	检查结果	单位	参考值	提示
白细胞(WBC)	3.54	$10^9/L$	3.5--9.5	
淋巴细胞绝对值(LY#)	0.72	$10^9/L$	1.1--3.2	↓
淋巴细胞百分比(LY%)	20.2	%	20--50	
中性粒细胞绝对值(GR#)	2.53	$10^9/L$	1.8--6.3	
中性粒细胞百分比(GR%)	71.7	%	40--75	
嗜碱性粒细胞绝对值(BA#)	0.01	$10^9/L$	0--0.06	
嗜碱性粒细胞百分比(BA%)	0.2	%	0--1.0	
嗜酸性粒细胞绝对值(E0#)	0.06	$10^9/L$	0.02--0.52	
嗜酸性粒细胞百分比(E0%)	1.7	%	0.4--8	
血小板(PLT)	155	$10^9/L$	125--350	
血小板分布宽度(PDW)	10.6	f1	9.0--17	
平均血小板体积(MPV)	9.1	f1	6.0--14.0	
血小板压积(PCT)	0.141	%	0.11--0.28	
红细胞(RBC)	5.52	$10^{12}/L$	4.3--5.8	
血红蛋白	158	g/L	130--175	
红细胞压积(HCT)	48.6	%	40--50	
红细胞平均体积(MCV)	88.1	f1	82--100	
平均血红蛋白含量(MCH)	28.7	pg	27--34	
平均血红蛋白浓度(MCHC)	326	g/L	316--354	
单核细胞绝对值(MO#)	0.22	$10^9/L$	0.1--0.6	
单核细胞百分比(MO%)	6.2	%	3--10	
红细胞分布宽度标准差(RDW-SD)	45.4	f1	35--56	
红细胞分布宽度变异系数(RDW-CV)	14.4	%	10.6--16.6	

大血小板比率	20.7	%	11--45	
大血小板数目	32	$10^9/L$	30--90	
未成熟粒细胞数目	0.00	$10^9/L$	0--0.6	
未成熟粒细胞百分比	0.1	%	0--10	
有核红细胞数目	0.000	$10^9/L$	0--9999	
有核红细胞百分比	0.00	/100WBC	0--9999	

**\*小结:**

淋巴细胞绝对值(LY#)偏低( $0.72 \times 10^9/L$ )

操作员：荆鹏山 检查日期:2026-06-01 检查医生:

**维生素 D**

项目名称	检查结果	单位	参考值	提示
维生素 D	16.50	ng/ml	0--10.0 缺乏 @10.1--30 不足 @30.1--100 正常 @>100 过量	

**\*小结:**

未见异常

操作员：孙钰 检查日期:2026-06-01 检查医生:

**同型半胱氨酸**

项目名称	检查结果	单位	参考值	提示
同型半胱氨酸	21.80	umol/L	0--20	↑

**\*小结:**

同型半胱氨酸偏高(21.80 umol/L)

操作员：梁可欣 检查日期:2026-06-01 检查医生:

**糖化血红蛋白**

项目名称	检查结果	单位	参考值	提示
糖化血红蛋白	5.6		4.1--6.0	

**\*小结:**

未见异常

操作员：荆鹏山 检查日期：2026-06-01 检查医生：

## 生化 1 (特殊级)

项目名称	检查结果	单位	参考值	提示
碳酸氢根 (HCO3)	27.20	mmol/L	22--29	
总蛋白 (T PROT)	69.9	g/L	65--85	
白蛋白 (ALB)	48.10	g/L	40--55	
球蛋白 (GLB)	21.80	g/L	15--35	
白蛋白/球蛋白 (ALB/GLB)	2.21		1.0--2.5	
碱性磷酸酶 (ALP)	121.0	U/L	45--125	
肌酐 (CREA)	73.60	umol/L	57--111	
尿酸 (UA)	530.00	umol/L	200--420	↑
钾 (K)	3.77	mmol/L	3.5--5.3	
钠 (Na)	142.1	mmol/L	137--147	
氯 (Cl)	99.8	mmol/L	99--110	
钙 (Ca)	2.24	mmol/L	2.11--2.52	
乳酸脱氢酶 (LDH)	156.00	U/L	120--250	
淀粉酶 (AMY)	64.00	IU/L	35--135	
葡萄糖 (GLU)	5.56	mmol/L	3.89--6.1	
总胆红素 (TBIL)	16.90	umol/L	0--26	
直接胆红素 (DBIL)	2.9	umol/L	0--8.0	
间接胆红素 (IBIL)	14.00	umol/L	0--17.39	
丙氨酸氨基转移酶 (ALT)	49.00	U/L	9--50	
门冬氨酸氨基转移酶 (AST)	28.00	U/L	15--40	
尿素测定 (Urea)	5.40	mmol/L	3.6--9.5	
肌酸激酶 (CK)	80.00	U/L	50--310	
α-羟丁酸脱氢酶	128.00	U/L	72--182	
C 反应蛋白	0.30	mg/dl	0--3	

动脉硬化指数	2.85		1.31--3.19	
谷草比谷丙	0.57		0.4--2.5	
总胆固醇(CHOL)	5.22	mmol/L	2.59--5.2	↑
甘油三脂(TG)	3.28	mmol/L	0.7--1.7	↑
低密度脂蛋白(LDL)	2.59	mmol/L	0--4.13	
高密度脂蛋白(HDL)	0.91	mmol/L	0.77--1.55	

**\*小结:**

尿酸(UA)偏高(530.00 umol/L) 总胆固醇(CHOL)偏高(5.22 mmol/L) 甘油三脂(TG)偏高(3.28 mmol/L)  
操作员：梁可欣 检查日期:2026-06-01 检查医生:

体检科 12导联心电图报告

李成柱

男

60岁

ID:2108160504

申请科室:体检科

体检号:333668

病床号:

QRS: 87ms

HR: 87bpm

QT/QTc:361/435ms

P: 114 ms

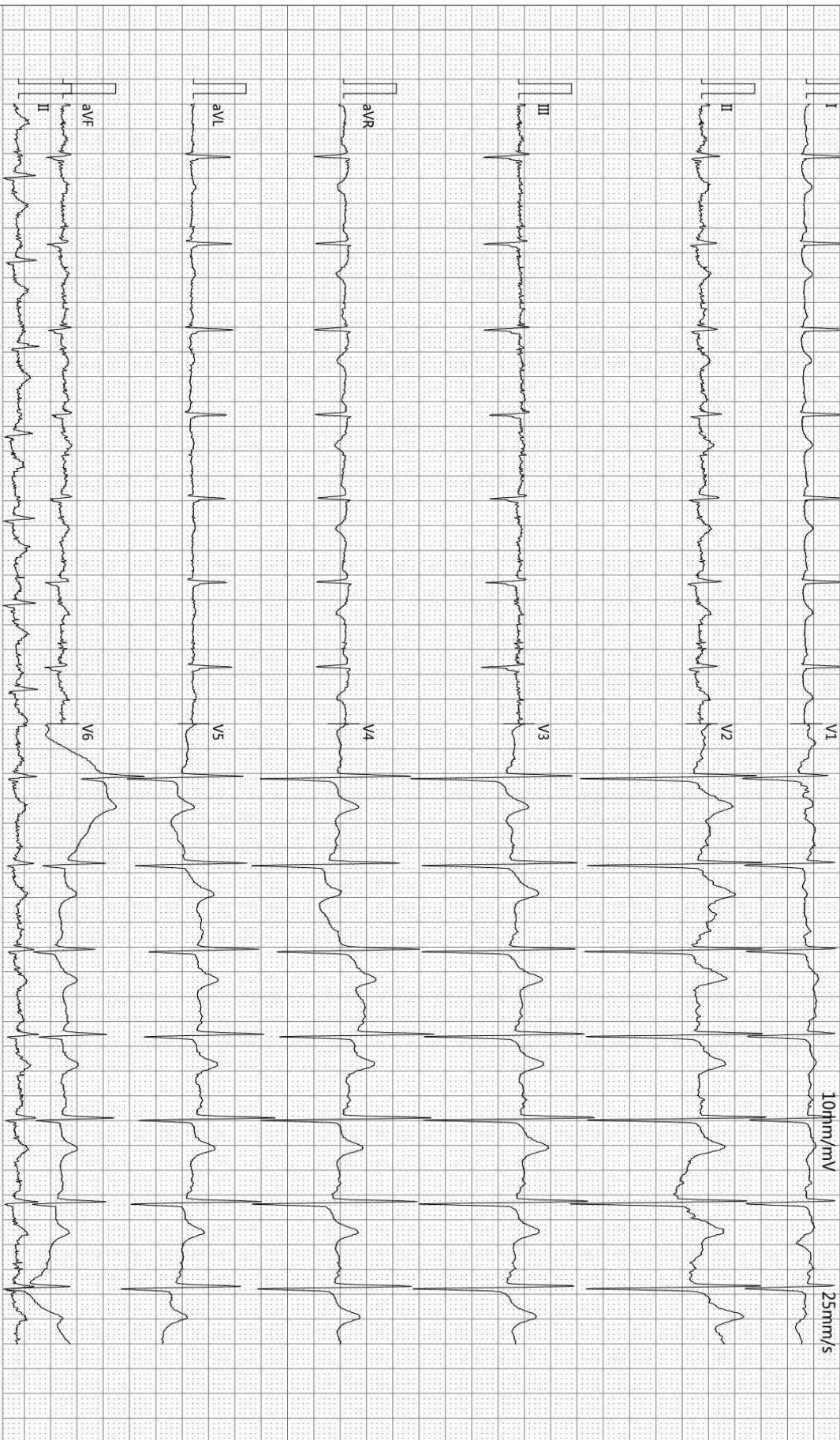
P/QRS/T: .57/-4/41deg.

PR: 151ms

RV5/SV1: 1.333/1.150mV

10mm/mV

25mm/s



诊断结果:

- 1.窦性心律
- 2.正常心电图

-35Hz AC50

检查:2026-06-01 08:47:04

打印:2026-06-01 09:07:01

报告需医生确认:

曾春玲

SE-1515 V1.40

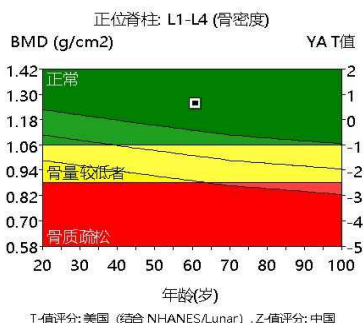
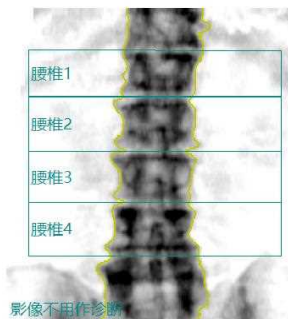
SEMIP V1.90

仅供临床参考

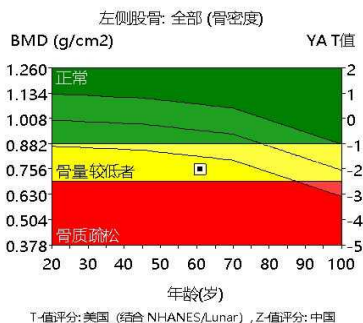
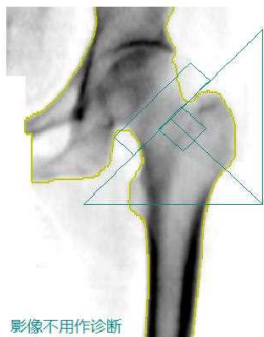
# 大同瑞慈康复医院

## 双能X线骨密度检查报告单

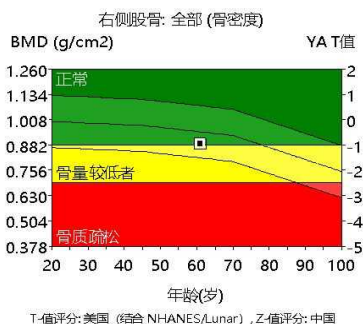
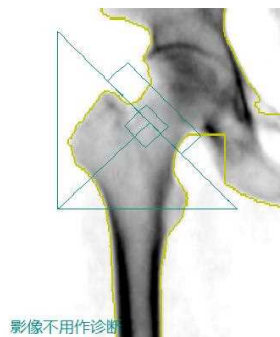
姓名:	李成柱	年龄:	60.9岁	申请科室:	
生日:	1965/06/06	体重:	72.0 kg	住院号:	
身高:	169.0 cm	种族:	亚裔人	检查ID:	
性别:	男性			检查日期:	2026/06/01



区域	骨密度 (g/cm <sup>2</sup> )	YA T值	AM Z值	骨矿盐量 (BMC)	面积 (cm <sup>2</sup> )
腰椎1	1.221	0.8	2.3	17.17	14.06
腰椎2	1.186	-0.1	1.4	20.20	17.03
腰椎3	1.195	0.0	1.2	18.70	15.65
腰椎4	1.408	1.7	2.9	25.19	17.88
L1-L4	1.257	0.6	2.1	81.25	64.62



区域	骨密度 (g/cm <sup>2</sup> )	YA T值	AM Z值	骨矿盐量 (BMC)	面积 (cm <sup>2</sup> )
颈左	0.736	-2.2	-0.9	4.06	5.52
全部左	0.755	-2.0	-1.5	24.10	31.91



区域	骨密度 (g/cm <sup>2</sup> )	YA T值	AM Z值	骨矿盐量 (BMC)	面积 (cm <sup>2</sup> )
颈右	0.883	-1.1	0.2	4.54	5.15
全部右	0.888	-1.0	-0.5	30.01	33.80

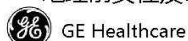
### 诊断意见:

腰椎正位: L1、L2、L3、L4骨密度同龄人正常范围内

左侧股骨: 股骨颈、全髌骨量减少

右侧股骨: 股骨颈、全髌骨量减少

注: 绝经后女性及50岁以上男性BMD报告原则:  $T \leq -2.5$  骨质疏松,  $-2.5 < T < -1.0$  骨量减少,  $-1.0 \leq T$  正常骨密度。  
 绝经前女性及50岁以下男性BMD报告原则:  $Z > -2.0$  骨密度在同龄人范围内,  $Z \leq -2.0$  骨密度低于同龄人范围。



操作者: 李星宇

Rich 大同瑞慈康复医院  
超声诊断图文报告

流水号: 2108160504

超声号: 2185827

姓名: 李成柱

年龄: 60 岁

性别: 男

检查设备: Vivid E95

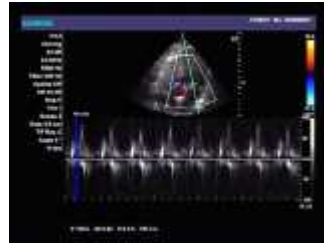
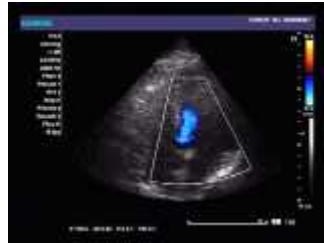体检号: 333668

申请医院: 本院

体检科室: 体检科

检查部位: 心脏彩超

经典图像:



影像所见:

超声测量 (单位: mm)

升主动脉内径 35 (32±3mm)

左房内径 30 (35mm)

室间隔 11 (8-11mm)

左室内径 40 (47±4mm)

左室后壁 10 (8-11mm)

EF66% (50-80%)

右室内径 35 (36±4mm)

右房内径 32 (36±4mm)

FS36% (28-41%)

主肺动脉内径 23 (23±3mm)

升主动脉内径正常, 心脏各腔室大小正常, 室间隔厚度正常, 左室壁未见明显节段性运动异常, 各瓣膜及启闭功能未见明显异常, 舒张期二尖瓣口血流频谱 E/A<1, 心包腔未见积液。

影像诊断:

左室舒张功能减低

报告医师: 李菊蓉

检查日期: 2026-06-01

审核医师:

报告日期: 2026-06-01



注: 本报告仅供临床医生参考!

地址: 大同市魏都大道 79 号。若有疑问, 请致电: 0352---2830580

Rich 大同瑞慈康复医院  
超声诊断图文报告

流水号: 2108160504

超声号: 2185834

姓名: 李成柱

年龄: 60岁

性别: 男

检查设备: Vivid E95

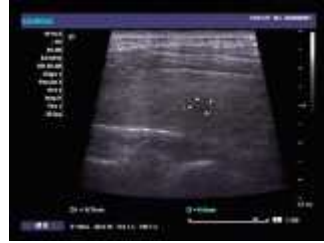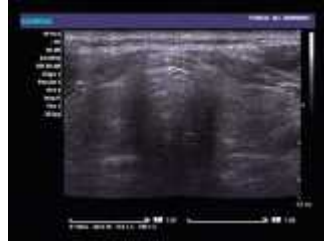体检号: 333668

申请医院: 本院

体检科室: 体检科

检查部位: 甲状腺彩超

经典图像:



影像所见:

甲状腺双侧叶形态正常, 包膜完整, 左侧叶实质内探及大小约 0.6\*0.4cm 低回声结节, 形态规则, 边界清, 余实质回声均匀, CDFI: 未见异常血流信号。

双侧颈部未见明显肿大淋巴结。

影像诊断:

甲状腺左侧叶结节 TI-RADSIII 级定期复查

报告医师: 李菊蓉

检查日期: 2026-06-01

审核医师:

报告日期: 2026-06-01



注: 本报告仅供临床医生参考!

地址: 大同市魏都大道 79 号。若有疑问, 请致电: 0352---2830580

Rich 大同瑞慈康复医院  
超声诊断图文报告

流水号: 2108160504

超声号: 2185837

姓名: 李成柱

年龄: 60岁

性别: 男

检查设备: Vivid E95

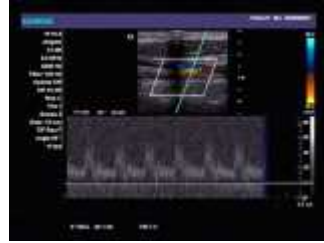
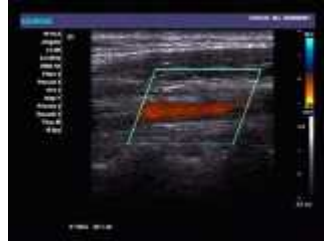
体检号: 333668

申请医院: 本院

体检科室: 体检科

检查部位: 颈部血管彩超

经典图像:



影像所见:

右锁骨下动脉起始处、双侧颈总动脉、颈内、颈外动脉起始段内中膜不增厚, 内壁光滑, 管壁未见明确强回声斑。  
CDFI: 血流充盈好。PW: 频谱形态正常。 双侧椎动脉走行正常, 椎动脉内径正常, 管壁不厚, 管腔内为无回声,  
CDFI: 血流充盈好。PW: 频谱正常。

影像诊断:

双侧颈动脉、椎动脉未见明显异常

报告医师: 李菊蓉

检查日期: 2026-06-01

审核医师:

报告日期: 2026-06-01



注: 本报告仅供临床医生参考!

地址: 大同市魏都大道 79 号。若有疑问, 请致电: 0352---2830580

Rich 大同瑞慈康复医院  
超声诊断图文报告

流水号: 2108160504

超声号: 2185839

姓名: 李成柱

年龄: 60岁

性别: 男

检查设备: Vivid E95

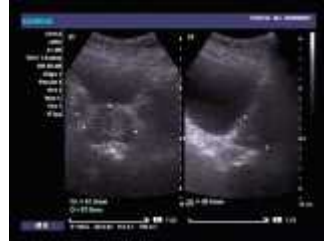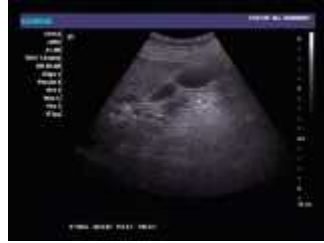体检号: 333668

申请医院: 本院

体检科室: 体检科

检查部位: 全腹彩超

经典图像:



影像所见:

肝脏大小形态正常, 包膜光滑完整, 实质回声致密、增强, 肝内管道系统走行欠清晰, 门静脉及肝内胆管不扩张。  
胆囊大小形态正常, 壁不厚、光滑, 囊内透声好, 肝外胆管不扩张。  
胰腺大小形态正常, 实质回声均匀, 主胰管不扩张。  
脾脏大小形态正常, 实质回声均匀, 脾门静脉不宽。  
双肾大小形态正常, 皮髓质分界清晰, 集合系统未见分离, 双侧输尿管未见扩张。  
膀胱充盈尚可, 壁光滑, 内清晰。  
前列腺形态饱满, 体积增大, 大小约 5.2\*3.9\*3.7cm, 实质回声欠均匀。

影像诊断:

1. 轻度脂肪肝
2. 前列腺增生

报告医师: 李菊蓉

检查日期: 2026-06-01

审核医师:

报告日期: 2026-06-01



注: 本报告仅供临床医生参考!

地址: 大同市魏都大道 79 号。若有疑问, 请致电: 0352---2830580

ID 号: 2108160504

影像号: CT20260531015

姓名: 李成柱

年龄: 60 岁

性别: 男

检查设备: 西门子量子双源 CT

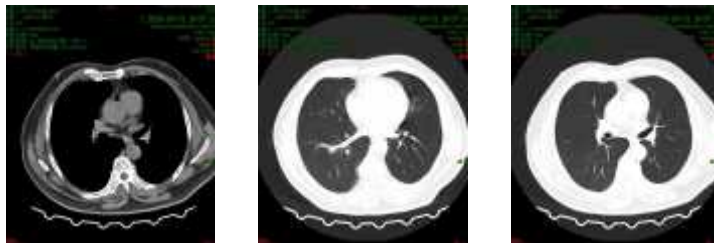体检号: 333668

申请医院: 本院

体检科室: 体检科

检查部位: 肺部双源 CT

## 经典图像:



## 影像所见:

双侧胸廓对称, 气管居中。气管及支气管未见狭窄及阻塞。双肺支气管血管束形态、结构、走行正常, 肺内未见异常密度。双肺门不大, 形态自然。心脏及大血管大小、形态未见异常。纵隔内未见肿块及肿大淋巴结。胸膜无增厚, 胸膜腔内无积液。胸壁软组织及骨骼未见病变征象。

## 影像诊断:

胸部 CT 平扫未见异常

报告医师: 张剑峰

检查日期: 2026-06-01

审核医师:

报告日期: 2026-06-01

ID号: 2108160504

影像号: MR20260531004

姓名: 李成柱

年龄: 60岁

性别: 男

检查设备: 西门子 1.5T 磁共振

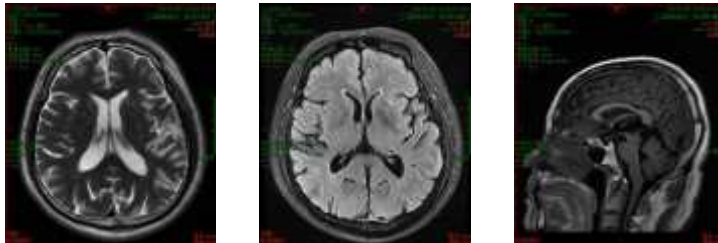体检号: 333668

申请医院: 本院

体检科室: 体检科

检查部位: 颅脑 MRI

## 经典图像:



## 影像所见:

左侧基底节区、双侧额顶叶皮髓质交界处见多发斑片状长 T1 长 T2 信号，T2FLAIR 呈高信号，DWI 未见异常高信号。脑干、双侧小脑半球未见异常信号及占位征象，脑室、脑池无扩大，脑沟、脑裂无增宽。中线结构居中。右侧上颌窦沿窦壁见环形及粘膜下见一直径约 0.8cm 等 T1 长 T2 信号。左侧上颌窦见液气平。

## 影像诊断:

1. 左侧基底节区多发腔隙性脑梗死（慢性期）
2. 双侧额顶叶皮髓质交界处多发缺血灶
3. 右侧上颌窦炎伴粘膜肥厚及粘膜下囊肿，左侧上颌窦积液

报告医师: 陈江莲

检查日期: 2026-06-01

审核医师:

报告日期: 2026-06-01