



检 查 结 果

姓名	王海贞
性别	女
年龄	41岁
联系电话	13994432607
体检日期	2026-05-17

检验报告

尿常规

项目名称	检查结果	单位	参考值	提示
胆红素(BIL)	-		阴性	
隐血(ERY)	-		阴性	
小圆上皮细胞(SRC)	0	个/u1	0--0	
维生素C	-		阴性	
异常红细胞	0	个/u1	0--3	
红细胞(正常)	0	个/u1	0--6	
鳞状上皮细胞	0	个/u1	0--0	
粘液丝	0	个/u1	0--0	
尿葡萄糖(GLU)	-		阴性	
酮体(KET)	-		阴性	
比重(SG)	1.015		1.003--1.030	
酸碱度(PH)	7.0		4.5--8.0	
尿蛋白质(PRO)	-		阴性	
尿胆原(URO)	-		阴性	
亚硝酸盐(NIT)	-		阴性	
尿白细胞(LEU)	-		阴性	

***小结:**

未见异常

操作员：荆鹏山 检查日期：2026-05-17 检查医生：

血常规（五分类）

项目名称	检查结果	单位	参考值	提示
白细胞(WBC)	7.30	$10^9/L$	3.5--9.5	
淋巴细胞绝对值(LY#)	2.64	$10^9/L$	1.1--3.2	

淋巴细胞百分比 (LY%)	36.1	%	20--50	
中性粒细胞绝对值 (GR#)	4.28	$10^9/L$	1.8--6.3	
中性粒细胞百分比 (GR%)	58.6	%	40--75	
嗜碱性粒细胞绝对值 (BA#)	0.01	$10^9/L$	0--0.06	
嗜碱性粒细胞百分比 (BA%)	0.2	%	0--1.0	
嗜酸性粒细胞绝对值 (EO#)	0.06	$10^9/L$	0.02--0.52	
嗜酸性粒细胞百分比 (EO%)	0.8	%	0.4--8	
血小板 (PLT)	289	$10^9/L$	125--350	
血小板分布宽度 (PDW)	11.7	f1	9.0--17	
平均血小板体积 (MPV)	10.2	f1	6.0--14.0	
血小板压积 (PCT)	0.296	%	0.11--0.28	↑
红细胞 (RBC)	4.69	$10^{12}/L$	3.8--5.1	
血红蛋白	134	g/L	115--150	
红细胞压积 (HCT)	41.8	%	35--45	
红细胞平均体积 (MCV)	89.0	f1	82--100	
平均血红蛋白含量 (MCH)	28.6	pg	27--34	
平均血红蛋白浓度 (MCHC)	321	g/L	316--354	
单核细胞绝对值 (MO#)	0.31	$10^9/L$	0.1--0.6	
单核细胞百分比 (MO%)	4.3	%	3--10	
红细胞分布宽度标准差 (RDW-SD)	43.8	f1	35--56	
红细胞分布宽度变异系数 (RDW-CV)	13.8	%	10.6--16.6	
大血小板比率	27.9	%	11--45	
大血小板数目	81	$10^9/L$	30--90	
未成熟粒细胞数目	0.01	$10^9/L$	0--0.6	
未成熟粒细胞百分比	0.1	%	0--10	
有核红细胞数目	0.002	$10^9/L$	0--9999	
有核红细胞百分比	0.03	/100WBC	0--9999	

*小结:

血小板压积(PCT)偏高(0.296 %)

操作员：荆鹏山 检查日期：2026-05-17 检查医生：

肾功三项

项目名称	检查结果	单位	参考值	提示
肌酐(CREA)	46.70	umol/L	41--73	
尿酸(UA)	190.00	umol/L	140--340	
尿素测定(Urea)	4.19	mmol/L	2.6--7.5	

***小结：**

未见异常

操作员：孙钰 检查日期：2026-05-17 检查医生：

空腹血糖

项目名称	检查结果	单位	参考值	提示
葡萄糖(GLU)	5.25	mmol/L	3.89--6.1	

***小结：**

未见异常

操作员：孙钰 检查日期：2026-05-17 检查医生：

生殖道微生态

项目名称	检查结果	单位	参考值	提示
线索细胞	-			
清洁度	III			
上皮细胞(白带)	++			
滴虫	-			
G-球菌	-			
霉菌	+			
G-杆菌	++			
G+杆菌	-			
G+球菌	-			

***小结：**

上皮细胞(白带)++/HP G-杆菌++

操作员：孙钰 检查日期：2026-05-18 检查医生：

尿沉渣

项目名称	检查结果	单位	参考值	提示
白细胞尿	0	个/u1	0--13	
上皮细胞(EC)	0	/HP	0--28	
管型(CAST)	0	个/u1	0--1	
霉菌(尿)	0	/HP	0--0	
结晶	0	/HP	0--10	
透明度(CLA)	清亮			
胆红素(BIL)	-		阴性	
颜色(Colour)	淡黄色			
红细胞(尿)(RBC)	0	个/u1	0--6	

***小结：**

未见异常

操作员：荆鹏山 检查日期：2026-05-17 检查医生：

血脂四项

项目名称	检查结果	单位	参考值	提示
动脉硬化指数	1.39		1.31--3.19	
总胆固醇(CHOL)	4.22	mmol/L	2.59--5.2	
甘油三脂(TG)	0.72	mmol/L	0.7--1.7	
低密度脂蛋白(LDL)	2.03	mmol/L	0--4.13	
高密度脂蛋白(HDL)	1.46	mmol/L	0.77--1.55	

***小结：**

未见异常

操作员：孙钰 检查日期：2026-05-17 检查医生：

肝功能三项

项目名称	检查结果	单位	参考值	提示
γ-谷氨酰转肽酶 (GGT)	23.0	U/L	7--45	
丙氨酸氨基转移酶 (ALT)	17.00	U/L	7--40	
门冬氨酸氨基转移酶 (AST)	17.00	U/L	13--35	
谷草比谷丙	1.00		0.4--2.5	

*小结:

未见异常

操作员：孙钰 检查日期：2026-05-17 检查医生：

人乳头瘤病毒检查 (HPV)

项目名称	检查结果	单位	参考值	提示
HPV 高危亚型 16	阴性 (-)		阴性	
HPV 高危亚型 18	阴性 (-)		阴性	
HPV 高危亚型 31	阴性 (-)		阴性	
HPV 高危亚型 26	阴性 (-)		阴性	
HPV 高危亚型 33	阴性 (-)		阴性	
HPV 高危亚型 35	阴性 (-)		阴性	
HPV 高危亚型 39	阴性 (-)		阴性	
HPV 高危亚型 45	阴性 (-)		阴性	
HPV 高危亚型 51	阴性 (-)		阴性	
HPV 高危亚型 52	阴性 (-)		阴性	
HPV 高危亚型 53	阴性 (-)		阴性	
HPV 高危亚型 56	阴性 (-)		阴性	
HPV 高危亚型 58	阴性 (-)		阴性	
HPV 高危亚型 59	阴性 (-)		阴性	
HPV 高危亚型 66	阴性 (-)		阴性	
HPV 高危亚型 68	阴性 (-)		阴性	
HPV 高危亚型 73	阴性 (-)		阴性	

HPV 高危亚型 82	阴性(-)		阴性	
HPV 低危亚型 6	阴性(-)		阴性	
HPV 低危亚型 11	阴性(-)		阴性	
HPV 低危亚型 42	阴性(-)		阴性	
HPV 低危亚型 43	阴性(-)		阴性	
HPV 低危亚型 81	阴性(-)		阴性	

***小结:**

未见异常

操作员：祁佳佳 检查日期:2026-05-18 检查医生:

(女) 肿瘤三项

项目名称	检查结果	单位	参考值	提示
糖类抗原 125 测定 (CA125)	21.40	U/ml	0--35	
癌胚抗原 (CEA)	1.18	ng/ml	0--5	
甲胎蛋白 (AFP)	1.25	ng/ml	0--7	

***小结:**

未见异常

操作员：荆鹏山 检查日期:2026-05-17 检查医生:

大同现代医学检验实验室

液基薄层细胞学图文报告

ID: 2026129593

病理号: 115646

姓名: 王海贞

性别: 女

年龄: 41岁

送检科室:

电话号码: 13994432607

床号:

病历号:

体检号: 2108060582

送检医院: 大同瑞慈康复体检

送检日期: 2026-05-18

末次月经:

送检医生:

采样日期:

报告日期: 2026-05-18

标本满意度: 满意

细胞量: >40%

红细胞:

经期样本:

颈管细胞:

化生细胞:

鳞状细胞:

宫颈柱状细胞:

未见上皮内病变/恶性细胞:

正常范围内:

- 良性反应性改变:
- 炎症:
 - 轻度:
 - 中度:
 - 重度:
 - 放疗:
 - 妊娠:
 - 萎缩性:
 - 宫内避孕器:
 - 其他:

病原体: 滴虫感染: 念珠菌感染: 细菌感染:

提示 HPV 感染: 疱疹病毒感染:

鳞状上皮细胞分析:

- 非典型鳞状细胞:
- 倾向上皮内瘤变:
 - 倾向良性反应性改变:
 - 不能明确意义(ASC-US):
 - 不排除高度病变(ASC-H):
- 上皮内低度病变: 鳞癌:
- 上皮内高度病变:
- CIN2:
 - CIN3:

腺上皮细胞分析:

非典型腺细胞:

- 宫内膜:
- 来源不明:

非典型腺细胞(宫颈管):

- 倾向原位腺癌:
- 不能明确意义:
- 倾向良性反应性改变:

腺癌:

- 宫颈管:
- 宫内膜:
- 其它:

炎细胞:

- 轻度:
- 中度:
- 重度:

可疑腺癌:

诊断意见: 未见上皮内病变或恶性细胞 (NILM)。

建议:

报告医师: 张荣生

地址: 大同市魏都大道 79 号, 本报告医师签字后有效
咨询: 0352-2830587 4006-122-995

妇科细胞学是筛查项目, 出于技术原因, 可能会有假阴性结果, 本检测仅对来样负责, 如果对结果有疑义, 请在收到报告 7 天内与我们联系。

体检科 12导联心电图报告

王海贞 女 41岁

ID:2108060582

申请科室:体检科

体检号:332441

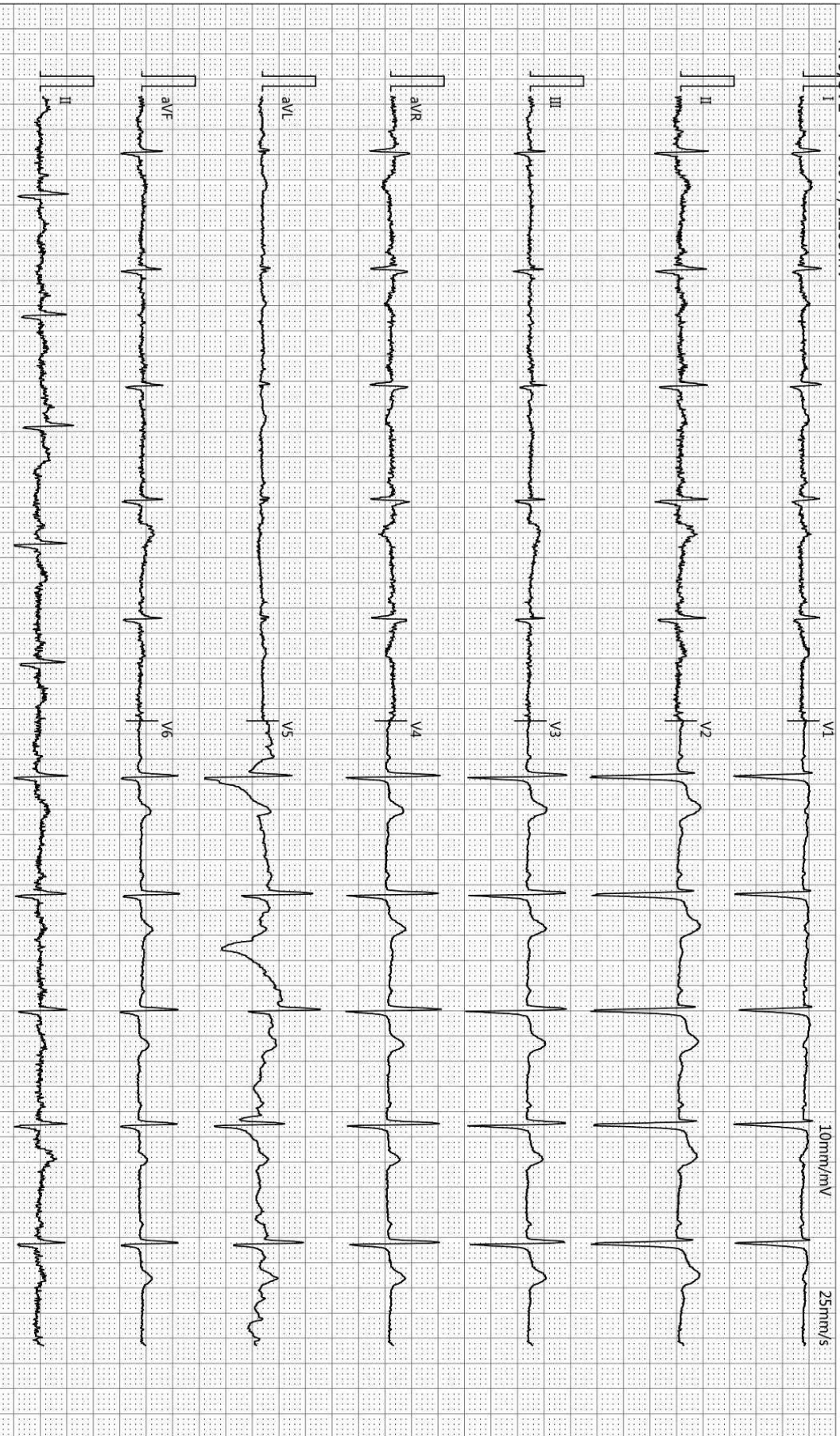
病床号:

HR : 64bpm
P : 86ms
PR : 150ms
QRS : 89ms
QT/QTc : 403/417ms
P/QRS/T : 24/34/15deg.
RV5/SV1 : 0.677/1.203mV

诊断结果:
1.窦性心律
2.正常心电图

诊断医生:

雷春玲



-35Hz AC50

检查时间:2026-05-17 09:26:57

诊断时间:2026-05-17 09:43:56

SEMP V1.90

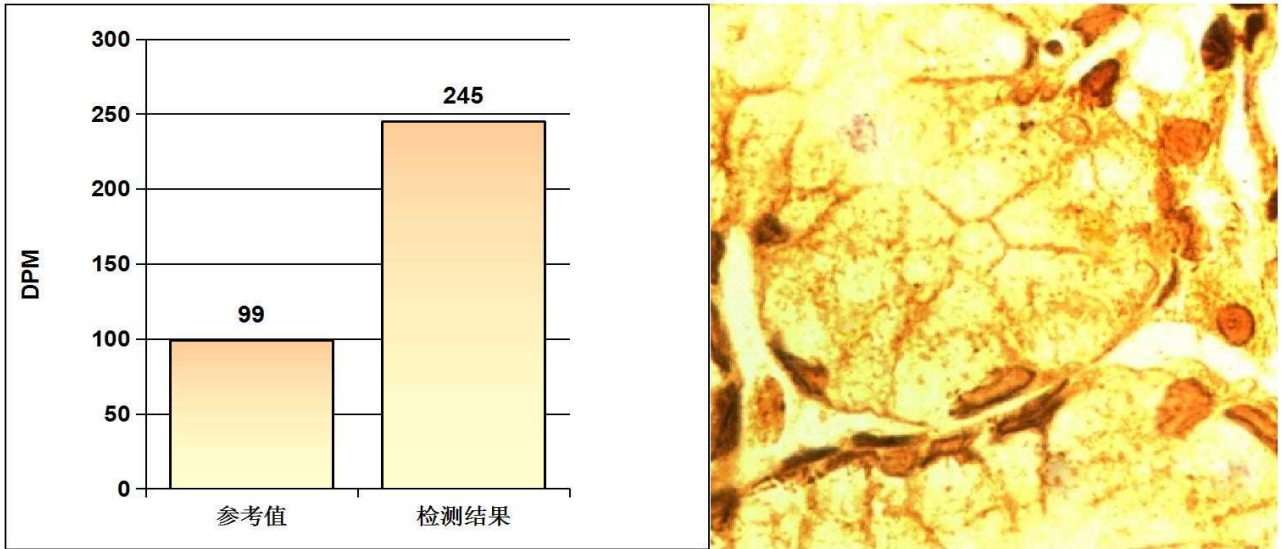
仅供临床参考

大同瑞慈康复医院

¹⁴C呼气试验检验报告

姓名	王海贞	年龄	41	性别	女
住院号	0	日期	2026/5/17 10:08:41	电话	13994432607
送检医生	曹居杰	样品编号	9311	编号	2108060582

¹⁴C呼气试验



阳性参考值 (Disintegrations Per Minute(DPM)):

DPM值:	dpm > 2499	阳性++++
	1499 < dpm ≤ 2499	阳性+++
	499 < dpm ≤ 1499	阳性++
	149 < dpm ≤ 499	阳性+
	dpm ≤ 99	阴性
	99 < dpm ≤ 149	不确定

检测结果: **dpm= 245** **阳性+**

检测者: _____ 宋晓宁

Rich 大同瑞慈康复医院
超声诊断图文报告

流水号: 2108060582

超声号: 2175453

姓名: 王海贞

年龄: 41 岁

性别: 女

检查设备: Vivid E95

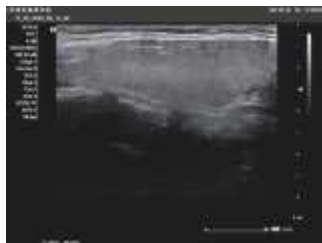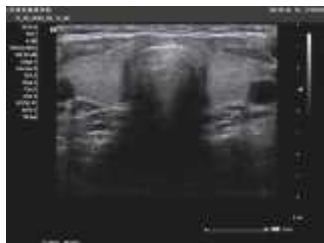体检号: 332441

申请医院: 本院

体检科室: 体检科

检查部位: 甲状腺彩超

经典图像:



影像所见:

甲状腺双侧叶形态正常, 包膜完整, 实质回声均匀, CDFI: 未见异常血流信号。
双侧颈部未见明显肿大淋巴结。

影像诊断:

甲状腺双侧叶未见异常

报告医师:

检查日期: 2026-05-17

审核医师:

报告日期: 2026-05-17



注: 本报告仅供临床医生参考!

地址: 大同市魏都大道 79 号。如有疑问, 请致电: 0352---2830580

Rich 大同瑞慈康复医院
超声诊断图文报告

流水号: 2108060582

超声号: 2175455

姓名: 王海贞

年龄: 41 岁

性别: 女

检查设备: Vivid E95

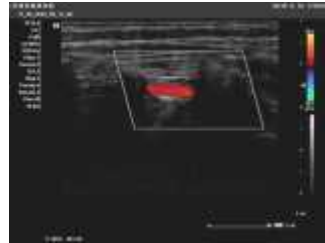
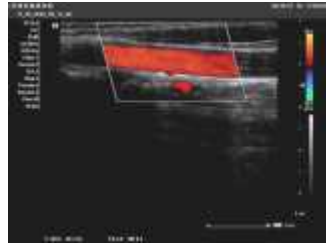
体检号: 332441

申请医院: 本院

体检科室: 体检科

检查部位: 颈部血管彩超

经典图像:



影像所见:

右锁骨下动脉起始处、双侧颈总动脉、颈内、颈外动脉起始段内中膜不增厚, 内壁欠光滑, 管壁未见明确强回声斑。CDFI: 血流充盈好。PW: 频谱形态正常。 双侧椎动脉走行正常, 椎动脉内径正常, 管壁不厚, 管腔内为无回声, CDFI: 血流充盈好。PW: 频谱正常。

影像诊断:

双侧颈动脉、椎动脉未见明显异常

报告医师:

检查日期: 2026-05-17

审核医师:

报告日期: 2026-05-17



注: 本报告仅供临床医生参考!

地址: 大同市魏都大道 79 号。若有疑问, 请致电: 0352---2830580

 **大同瑞慈康复医院**
超声诊断图文报告

流水号：2108060582

超声号：2175458

姓名：王海贞

年龄：41岁

性别：女

检查设备：Vivid E95

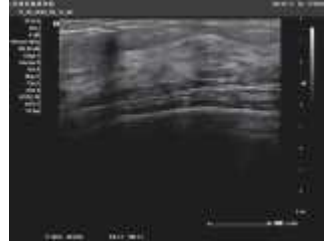
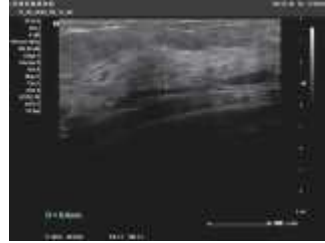体检号：332441

申请医院：本院

体检科室：体检科

检查部位：乳腺彩超

经典图像：



影像所见：

双侧乳腺腺体层次清晰，右乳腺体厚 0.9cm，左乳腺体厚 1.0cm，乳导管未见扩张，未见明显占位性病变，CDFI：未见异常血流信号。

双侧腋下未见明显肿大淋巴结。

影像诊断：

双侧乳腺未见明显异常

报告医师：

检查日期：2026-05-17

审核医师：

报告日期：2026-05-17



注：本报告仅供临床医生参考！

地址：大同市魏都大道 79 号。若有疑问，请致电：0352---2830580

Rich 大同瑞慈康复医院
超声诊断图文报告

流水号: 2108060582

超声号: 2175464

姓名: 王海贞

年龄: 41 岁

性别: 女

检查设备: Vivid E95

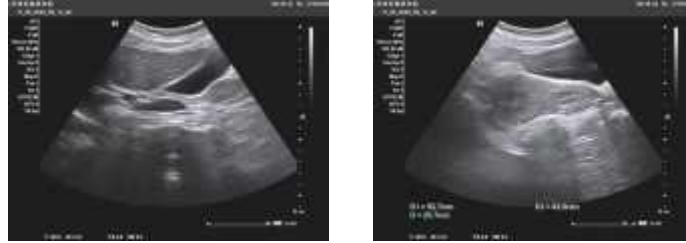
体检号: 332441

申请医院: 本院

体检科室: 体检科

检查部位: 全腹彩超

经典图像:



影像所见:

肝脏大小形态正常, 包膜光滑完整, 实质回声均匀, 肝内管道系统走行清晰, 门静脉及肝内胆管不扩张。

胆囊大小形态正常, 壁不厚、光滑, 囊内透声好, 肝外胆管不扩张。

胰腺大小形态正常, 实质回声均匀, 主胰管不扩张。

脾脏大小形态正常, 实质回声均匀, 脾门静脉不宽。

双肾大小形态正常, 皮髓质分界清晰, 右肾肾盂扩张, 宽约 1.9cm, 集合系统未见分离, 双侧输尿管未见扩张。

膀胱充盈佳, 未见明显异常。

后位子宫, 大小约 5.3*4.5*4.3cm, 肌壁回声均匀, 内膜线清晰, 厚 0.6cm, 宫颈厚约 2.6cm, 子宫后方探及液性暗区, 深约 1.3cm, 双侧附件区未见异常。

影像诊断:

1. 右肾积水 (少量) 建议复查
2. 盆腔积液

报告医师:

检查日期: 2026-05-17

审核医师:

报告日期: 2026-05-17



注: 本报告仅供临床医生参考!

地址: 大同市魏都大道 79 号。若有疑问, 请致电: 0352---2830580

ID号: 2108060582

影像号: CT20260517023

姓名: 王海贞

年龄: 41岁

性别: 女

检查设备: 西门子量子双源 CT

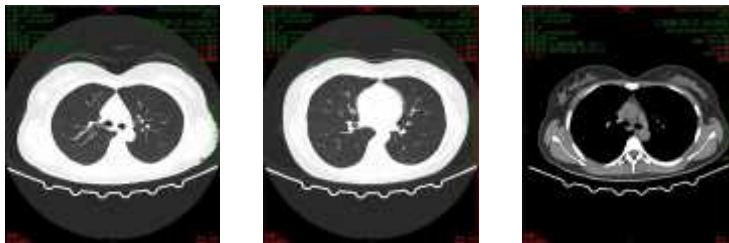体检号: 332441

申请医院: 本院

体检科室: 体检科

检查部位: 肺部双源 CT

经典图像:



影像所见:

双侧胸廓对称, 气管居中。气管及支气管未见狭窄及阻塞。左肺下叶见条索状高密度, 边界清晰。右肺下叶、左肺见多发实性结节, 较大者位于左肺下叶外基底段 (IM313/50), 大小约为 0.4cm×0.3cm, 边界清晰。左肺下叶外基底段 (IM292/47) 见钙化结节, 大小约为 0.3cm×0.3cm, 边界清晰。双肺门不大, 形态自然。心脏及大血管大小、形态未见异常。纵隔内未见肿块及肿大淋巴结。胸膜无增厚, 胸膜腔内无积液。胸壁软组织及骨骼未见病变征象。

影像诊断:

1. 两肺多发纤维硬结灶、钙化灶
2. 左肺下叶局限性纤维化灶

报告医师: 张剑峰

检查日期: 2026-05-17

审核医师:

报告日期: 2026-05-17

ID号: 2108060582

影像号: MR20260517016

姓名: 王海贞

年龄: 41岁

性别: 女

检查设备: 西门子 1.5T 磁共振

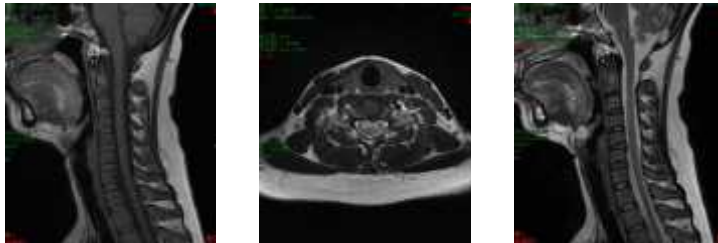
体检号: 332441

申请医院: 本院

体检科室: 体检科

检查部位: MR 检查

经典图像:



影像所见:

颈椎椎体序列正常, 生理曲度变直。各椎体及附件骨结构正常, 各椎间盘脱水变性, 于 T2WI 像信号减低, 颈 5-6、颈 6-7 椎间盘向后突出, 椎管及双侧椎间孔未见狭窄, 硬膜囊受压, 双侧神经根未见受压。脊髓内未见异常信号。

影像诊断:

1. 颈 5-6、颈 6-7 椎间盘轻度突出 (中央型)
2. 颈椎生理曲度变直

报告医师: 穆丽萍

检查日期: 2026-05-18

审核医师:

报告日期: 2026-05-18