



2108040828

检 查 结 果

姓名	姚天升
性别	男
年龄	49岁
联系电话	13403627191
体检日期	2026-06-02

检验报告

血流变

项目名称	检查结果	单位	参考值	提示
全血粘度高切 200/s	3.53	mpas	3.53--4.65	
全血粘度中切 100/s	3.66	mpas	3.6--4.9	
全血粘度中切 50/s	4.70	mpas	4.7--5.9	
全血还原粘度高切	4.66	mpas	3.66--8.48	
全血还原粘度低切	39.34	mpas	31.8--50.2	
血浆粘度	1.42	mpas	1.26--1.70	
血沉(ESR)	3.90	mm/h	0--15	
红细胞压积	0.42	L/L	0.40--0.50	
红细胞聚集指数	5.31		3.79--6.05	
红细胞变形指数	0.70		0.51--1.02	
红细胞刚性指数	3.28		2.15--6.73	
血沉方程 K 值	13.57	mm/h	0--77	
全血粘度 1/s	17.94	mpas	17.6--21.3	
全血高切相对指数	2.38		2.08--3.69	
全血低切相对指数	12.63		10.37--16.94	

***小结:**

未见异常

操作员：祁佳佳 检查日期：2026-06-02 检查医生：

尿常规

项目名称	检查结果	单位	参考值	提示
胆红素(BIL)	-		阴性	
隐血(ERY)	-		阴性	
小圆上皮细胞(SRC)	0	个/u1	0--0	

维生素 C	-		阴性
异常红细胞	0	个/u1	0--3
红细胞（正常）	0	个/u1	0--6
鳞状上皮细胞	0	个/u1	0--0
粘液丝	0	个/u1	0--0
尿葡萄糖(GLU)	-		阴性
酮体(KET)	-		阴性
比重(SG)	1.030		1.003--1.030
酸碱度(PH)	5.0		4.5--8.0
尿蛋白质(PRO)	-		阴性
尿胆原(URO)	-		阴性
亚硝酸盐(NIT)	-		阴性
尿白细胞(LEU)	-		阴性

***小结:**

未见异常

操作员：祁佳佳 检查日期:2026-06-02 检查医生:

血常规（五分类）

项目名称	检查结果	单位	参考值	提示
白细胞(WBC)	4.82	$10^9/L$	3.5--9.5	
淋巴细胞绝对值(LY#)	1.66	$10^9/L$	1.1--3.2	
淋巴细胞百分比(LY%)	34.5	%	20--50	
中性粒细胞绝对值(GR#)	2.62	$10^9/L$	1.8--6.3	
中性粒细胞百分比(GR%)	54.4	%	40--75	
嗜碱性粒细胞绝对值(BA#)	0.01	$10^9/L$	0--0.06	
嗜碱性粒细胞百分比(BA%)	0.1	%	0--1.0	
嗜酸性粒细胞绝对值(E0#)	0.28	$10^9/L$	0.02--0.52	
嗜酸性粒细胞百分比(E0%)	5.9	%	0.4--8	
血小板(PLT)	166	$10^9/L$	125--350	

血小板分布宽度 (PDW)	13.7	f1	9.0--17	
平均血小板体积 (MPV)	11.1	f1	6.0--14.0	
血小板压积 (PCT)	0.184	%	0.11--0.28	
红细胞 (RBC)	4.81	$10^{12}/L$	4.3--5.8	
血红蛋白	140	g/L	130--175	
红细胞压积 (HCT)	42.2	%	40--50	
红细胞平均体积 (MCV)	87.6	f1	82--100	
平均血红蛋白含量 (MCH)	29.1	pg	27--34	
平均血红蛋白浓度 (MCHC)	331	g/L	316--354	
单核细胞绝对值 (MO#)	0.25	$10^9/L$	0.1--0.6	
单核细胞百分比 (MO%)	5.1	%	3--10	
红细胞分布宽度标准差 (RDW-SD)	43.7	f1	35--56	
红细胞分布宽度变异系数 (RDW-CV)	14.1	%	11.6--16.6	
大血小板比率	32.7	%	11--45	
大血小板数目	54	$10^9/L$	30--90	
未成熟粒细胞数目	0.00	$10^9/L$	0--0.6	
未成熟粒细胞百分比	0.0	%	0--10	
有核红细胞数目	0.000	$10^9/L$	0--9999	
有核红细胞百分比	0.00	/100WBC	0--9999	

***小结:**

未见异常

操作员：祁佳佳 检查日期：2026-06-02 检查医生：

血 HP 检测

项目名称	检查结果	单位	参考值	提示
幽门螺旋杆菌抗体检测	阴性 (-)		阴性 (-)	

***小结:**

未见异常

操作员：祁佳佳 检查日期：2026-06-02 检查医生：

肾功三项

项目名称	检查结果	单位	参考值	提示
肌酐(CREA)	80.90	umol/L	57--97	
尿酸(UA)	369.00	umol/L	200--420	
尿素测定(Urea)	9.50	mmol/L	3.1--8.0	↑

***小结:**

尿素测定(Urea) 偏高(9.50 mmol/L)

操作员：梁可欣 检查日期：2026-06-02 检查医生：

空腹血糖

项目名称	检查结果	单位	参考值	提示
葡萄糖(GLU)	5.23	mmol/L	3.89--6.1	

***小结:**

未见异常

操作员：梁可欣 检查日期：2026-06-02 检查医生：

尿沉渣

项目名称	检查结果	单位	参考值	提示
白细胞尿	0	个/u1	0--13	
上皮细胞(EC)	0	/HP	0--28	
管型(CAST)	0	个/u1	0--1	
霉菌(尿)	0	/HP	0--0	
结晶	0	/HP	0--10	
透明度(CLA)	清亮			
胆红素(BIL)	-		阴性	
颜色(Colour)	淡黄色			
红细胞(尿)(RBC)	0	个/u1	0--6	

***小结:**

未见异常

操作员：祁佳佳 检查日期：2026-06-02 检查医生：

血脂四项

项目名称	检查结果	单位	参考值	提示
动脉硬化指数	1.84		1.31--3.19	
总胆固醇(CHOL)	5.26	mmol/L	2.59--5.2	↑
甘油三脂(TG)	0.84	mmol/L	0.7--1.7	
低密度脂蛋白(LDL)	2.83	mmol/L	0--4.13	
高密度脂蛋白(HDL)	1.54	mmol/L	0.77--1.55	

***小结:**

总胆固醇(CHOL)偏高(5.26 mmol/L)

操作员：梁可欣 检查日期：2026-06-02 检查医生：

肝功能三项

项目名称	检查结果	单位	参考值	提示
γ-谷氨酰转肽酶(GGT)	26.0	U/L	10--60	
丙氨酸氨基转移酶(ALT)	20.00	U/L	9--50	
门冬氨酸氨基转移酶(AST)	14.00	U/L	15--40	↓
谷草比谷丙	0.70		0.4--2.5	

***小结:**

门冬氨酸氨基转移酶(AST)偏低(14.00 U/L)

操作员：梁可欣 检查日期：2026-06-02 检查医生：

体检科 12导联心电图报告

姚天升

男

49岁

ID:2108040828

申请科室:体检科

体检号:332122

病床号:

QRS: 99ms

HR: 61bpm

QT/QTc:355/359ms

P: 106ms

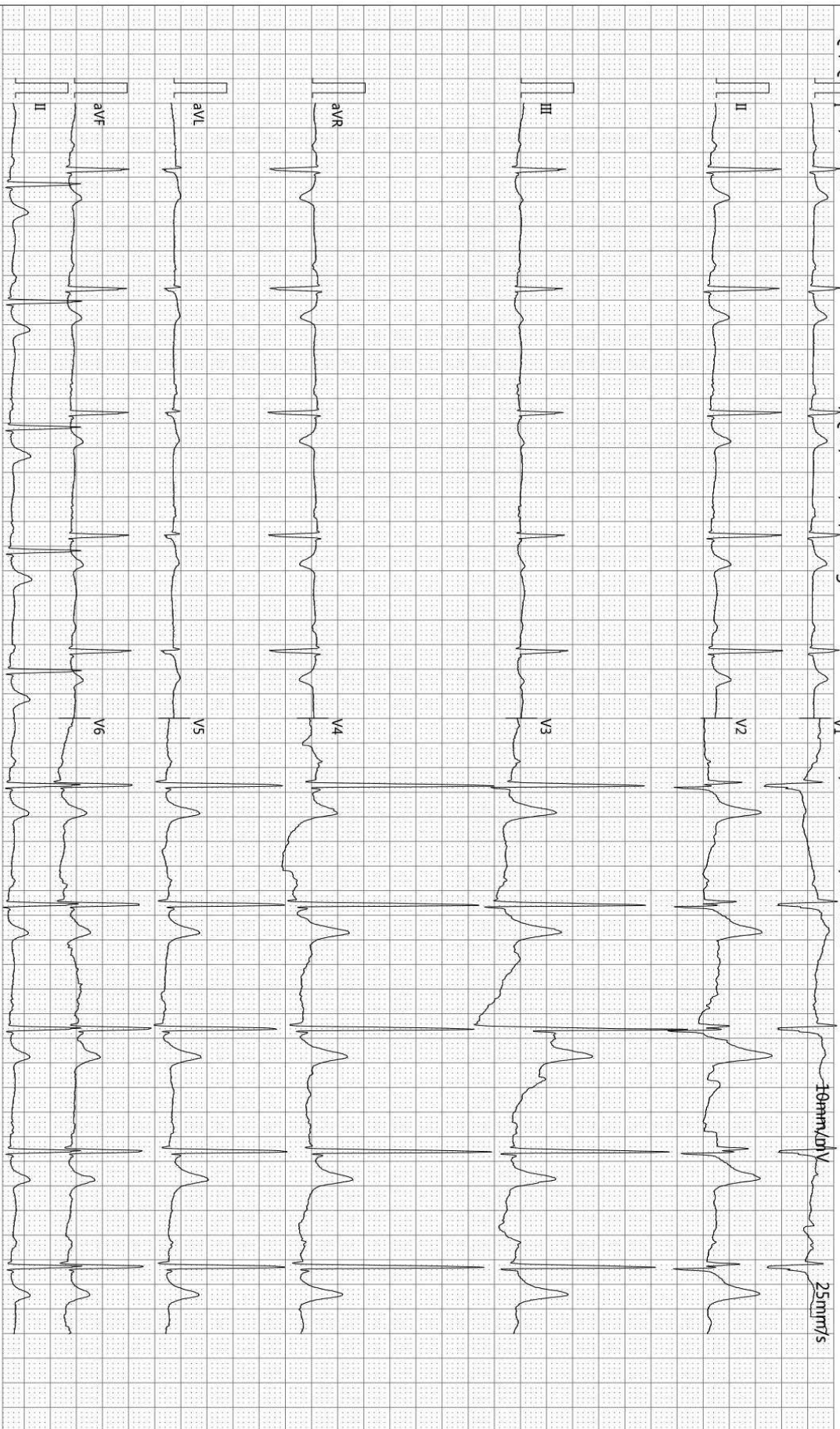
P/QRS/T: 37/69/45deg.

PR: 200ms

RV5/SV1: 2.179/0.752mV

10mm/mV

25mm/s



诊断结果:

1.窦性心律

2.正常心电图

-35Hz AC50

检查:2026-06-02 08:47:54

打印:2026-06-02 09:02:14

报告需医生确认:

SE-1515 V1.40

SEMIP V1.90

仅供临床参考

富春玲

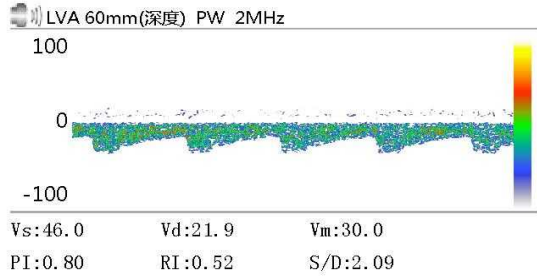
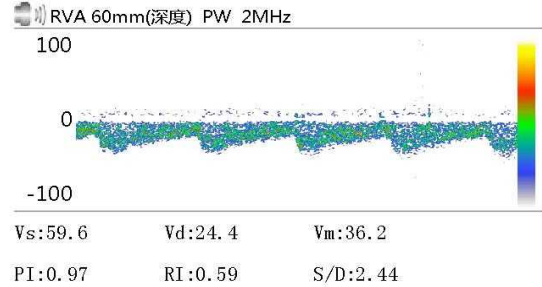
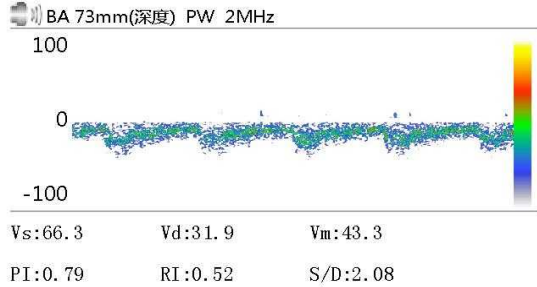
Text



大同瑞慈健康体检

颅内多普勒血流图 (TCD) 检查报告单

姓名: 姚天升 性别: 男 年龄: 49 岁 检查号: 2108040828
 申请科室: 体检科 申请医师: 李菊蓉 检查类型: 颅内血管 床号:



Vs: Vd: Vm:
 PI: RI: S/D:

Vs: Vd: Vm:
 PI: RI: S/D:

Vs: Vd: Vm:
 PI: RI: S/D:

医生意见

结论: 椎-基底动脉脑血管超声未见异常。

李菊蓉

检查日期: 2026-06-02

本报告单仅提供临床参考

Rich 大同瑞慈康复医院
超声诊断图文报告

流水号: 2108040828

超声号: 2186822

姓名: 姚天升

年龄: 49 岁

性别: 男

检查设备: Vivid E95

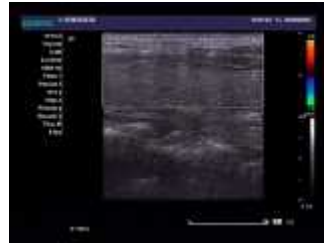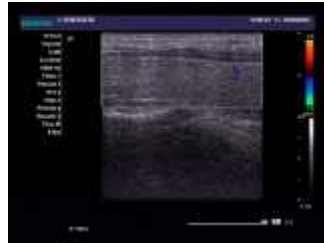体检号: 332122

申请医院: 本院

体检科室: 体检科

检查部位: 甲状腺彩超

经典图像:



影像所见:

甲状腺双侧叶形态正常, 包膜完整, 实质回声均匀, CDFI: 未见异常血流信号。
双侧颈部未见明显肿大淋巴结。

影像诊断:

甲状腺双侧叶未见异常

报告医师: 李菊蓉

检查日期: 2026-06-02

审核医师:

报告日期: 2026-06-02



注: 本报告仅供临床医生参考!

地址: 大同市魏都大道 79 号。若有疑问, 请致电: 0352---2830580

Rich 大同瑞慈康复医院
超声诊断图文报告

流水号: 2108040828

超声号: 2186826

姓名: 姚天升

年龄: 49 岁

性别: 男

检查设备: Vivid E95

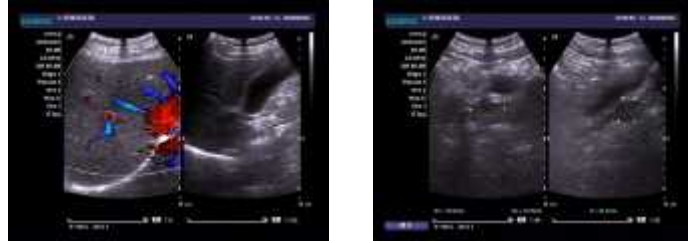体检号: 332122

申请医院: 本院

体检科室: 体检科

检查部位: 全腹彩超

经典图像:



影像所见:

肝脏大小形态正常, 包膜光滑完整, 实质回声均匀, 肝内管道系统走行清晰, 门静脉及肝内胆管不扩张。
胆囊大小形态正常, 壁不厚、光滑, 囊内透声好, 肝外胆管不扩张。
胰腺大小形态正常, 实质回声均匀, 主胰管不扩张。
脾脏大小形态正常, 实质回声均匀, 脾门静脉不宽。
双肾大小形态正常, 皮髓质分界清晰, 集合系统未见分离, 双侧输尿管未见扩张。
膀胱充盈佳, 未见明显异常。
前列腺形态正常, 大小约 3.5*2.8*2.5cm, 实质回声均匀。

影像诊断:

肝、胆、脾、胰、双肾、前列腺未见明显异常

报告医师: 李菊蓉

检查日期: 2026-06-02

审核医师:

报告日期: 2026-06-02



注: 本报告仅供临床医生参考!

地址: 大同市魏都大道 79 号。若有疑问, 请致电: 0352---2830580

ID 号: 2108040828

影像号: CT20260602044

姓名: 姚天升

年龄: 49 岁

性别: 男

检查设备: 西门子量子双源 CT

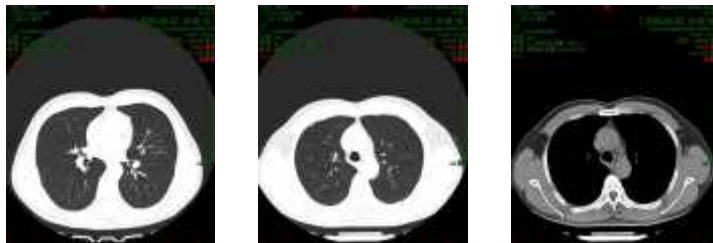
体检号: 332122

申请医院: 本院

体检科室: 体检科

检查部位: CT 检查

经典图像:



影像所见:

双侧胸廓对称, 气管居中。气管及支气管未见狭窄及阻塞。右肺下叶内基底段 (IM296/47) 见一磨玻璃结节, 大小约为 0.5cm×0.5cm, 边界清晰。两肺见多发实性结节, 较大者位于左肺下叶背段 (IM243/39), 大小约为 0.4cm×0.3cm, 边界清晰。右肺中叶外侧段 (IM232/37) 见一钙化结节, 大小约为 0.3cm×0.2cm, 边界清晰。双肺门不大, 形态自然。心脏及大血管大小、形态未见异常。纵隔内未见肿块及肿大淋巴结。胸膜无增厚, 胸膜腔内无积液。胸壁软组织及骨骼未见病变征象。

影像诊断:

1. 右肺下叶内基底段磨玻璃结节, 建议随诊复查 (半年)
2. 两肺多发纤维硬结灶、钙化灶

报告医师: 张剑峰

检查日期: 2026-06-02

审核医师:

报告日期: 2026-06-02