



检 查 结 果

姓名	李文慧
性别	女
年龄	65岁
联系电话	13935299032
体检日期	2026-05-20

检验报告

甲状腺功能八项

项目名称	检查结果	单位	参考值	提示
甲状腺球蛋白(TG)	0.89	ng/ml	3.5--77	↓
总甲状腺素(T4)	121.00	nmol/L	50--130	
促甲状腺素(TSH)	2.20	uIU/ml	0.3--4.5	
促甲状腺受体抗体(TRAb)	0.40	IU/l	0--1.5	
甲状腺过氧化物酶抗体	0.15	IU/ml	0--10	
总三碘甲状腺原氨酸(T3)	1.50	nmol/L	0.75--2.10	
游离三碘甲状腺原氨酸(FT3)	3.31	pmol/L	2.0--4.2	
游离甲状腺素(FT4)	16.60	pmol/L	9.0--17.5	

*小结:

甲状腺球蛋白(TG)偏低(0.89 ng/ml)

操作员：荆鹏山 检查日期：2026-05-20 检查医生：

尿液分析+尿沉渣

项目名称	检查结果	单位	参考值	提示
白细胞尿	2	个/u1	0--13	
上皮细胞(EC)	1	/HP	0--28	
管型(CAST)	0	个/u1	0--1	
霉菌(尿)	0	/HP	0--0	
结晶	0	/HP	0--10	
透明度(CLA)	清亮			
胆红素(BIL)	-		阴性	
隐血(ERY)	+-		阴性	
小圆上皮细胞(SRC)	0	个/u1	0--0	
维生素C	3+		阴性	

异常红细胞	0	个/u1	0--3	
红细胞（正常）	1	个/u1	0--6	
鳞状上皮细胞	1	个/u1	0--0	↑
粘液丝	0	个/u1	0--0	
颜色(Colour)	淡黄色			
尿葡萄糖(GLU)	-		阴性	
酮体(KET)	-		阴性	
比重(SG)	1.010		1.003--1.030	
酸碱度(PH)	8.0		4.5--8.0	
尿蛋白质(PRO)	-		阴性	
尿胆原(URO)	-		阴性	
亚硝酸盐(NIT)	-		阴性	
红细胞(尿)(RBC)	1	个/u1	0--6	
尿白细胞(LEU)	-		阴性	

***小结:**

隐血(ERY)+- 维生素 C3+ 鳞状上皮细胞偏高(1 /HP)

操作员：祁佳佳 检查日期：2026-05-20 检查医生：

血常规（五分类）

项目名称	检查结果	单位	参考值	提示
白细胞(WBC)	6.60	10 ⁹ /L	3.5--9.5	
淋巴细胞绝对值(LY#)	2.77	10 ⁹ /L	1.1--3.2	
淋巴细胞百分比(LY%)	42.0	%	20--50	
中性粒细胞绝对值(GR#)	3.33	10 ⁹ /L	1.8--6.3	
中性粒细胞百分比(GR%)	50.4	%	40--75	
嗜碱性粒细胞绝对值(BA#)	0.01	10 ⁹ /L	0--0.06	
嗜碱性粒细胞百分比(BA%)	0.2	%	0--1.0	
嗜酸性粒细胞绝对值(E0#)	0.11	10 ⁹ /L	0.02--0.52	
嗜酸性粒细胞百分比(E0%)	1.6	%	0.4--8	

血小板(PLT)	177	10 ⁹ /L	125--350
血小板分布宽度(PDW)	14.2	f1	9.0--17
平均血小板体积(MPV)	11.0	f1	6.0--14.0
血小板压积(PCT)	0.195	%	0.11--0.28
红细胞(RBC)	4.07	10 ¹² /L	3.8--5.1
血红蛋白	129	g/L	115--150
红细胞压积(HCT)	39.8	%	35--45
红细胞平均体积(MCV)	97.8	f1	82--100
平均血红蛋白含量(MCH)	31.6	pg	27--34
平均血红蛋白浓度(MCHC)	323	g/L	316--354
单核细胞绝对值(MO#)	0.38	10 ⁹ /L	0.1--0.6
单核细胞百分比(MO%)	5.8	%	3--10
红细胞分布宽度标准差(RDW-SD)	49.4	f1	35--56
红细胞分布宽度变异系数(RDW-CV)	14.2	%	10.6--16.6
大血小板比率	33.5	%	11--45
大血小板数目	59	10 ⁹ /L	30--90
未成熟粒细胞数目	0.00	10 ⁹ /L	0--0.6
未成熟粒细胞百分比	0.0	%	0--10
有核红细胞数目	0.000	10 ⁹ /L	0--9999
有核红细胞百分比	0.00	/100WBC	0--9999

***小结:**

未见异常

操作员：祁佳佳 检查日期：2026-05-20 检查医生：

同型半胱氨酸

项目名称	检查结果	单位	参考值	提示
同型半胱氨酸	15.00	umol/L	0--20	

***小结:**

未见异常

生化 1(特殊级)

项目名称	检查结果	单位	参考值	提示
碳酸氢根(HCO3)	23.5	mmol/L	22--29	
总蛋白(T PROT)	62.5	g/L	65--85	↓
白蛋白(ALB)	40.70	g/L	40--55	
球蛋白(GLB)	21.80	g/L	15--35	
白蛋白/球蛋白(ALB/GLB)	1.87		1.0--2.5	
碱性磷酸酶(ALP)	53.0	U/L	50--135	
肌酐(CREA)	70.90	umol/L	41--81	
尿酸(UA)	371.00	umol/L	140--340	↑
钾(K)	3.83	mmol/L	3.5--5.3	
钠(Na)	141.7	mmol/L	137--147	
氯(Cl)	100.4	mmol/L	99--110	
钙(Ca)	2.26	mmol/L	2.11--2.52	
乳酸脱氢酶(LDH)	148.00	U/L	120--250	
淀粉酶(AMY)	89.00	IU/L	35--135	
葡萄糖(GLU)	5.03	mmol/L	3.89--6.1	
总胆红素(TBIL)	16.70	umol/L	0--21	
直接胆红素(DBIL)	4.4	umol/L	0--8.0	
间接胆红素(IBIL)	12.30	umol/L	0--17.39	
丙氨酸氨基转移酶(ALT)	30.00	U/L	7--40	
门冬氨酸氨基转移酶(AST)	22.00	U/L	13--35	
尿素测定(Urea)	6.63	mmol/L	3.1--8.8	
肌酸激酶(CK)	66.00	U/L	40--200	
α-羟丁酸脱氢酶	113.00	U/L	72--182	
C反应蛋白	0.70	mg/dl	0--3	

动脉硬化指数	1.34		1.31--3.19	
谷草比谷丙	0.73		0.4--2.5	
总胆固醇(CHOL)	3.43	mmol/L	2.59--5.2	
甘油三脂(TG)	0.94	mmol/L	0.7--1.7	
低密度脂蛋白(LDL)	1.64	mmol/L	0--4.13	
高密度脂蛋白(HDL)	1.22	mmol/L	0.77--1.55	

***小结:**

总蛋白(T PROT)偏低(62.5 g/L) 尿酸(UA)偏高(371.00 umol/L)

操作员：刘慧芳 检查日期:2026-05-20 检查医生:

体检科 12导联心电图报告

李文慧 女 65岁

ID:2108040716

申请科室:体检科

体检号:332007

病床号:

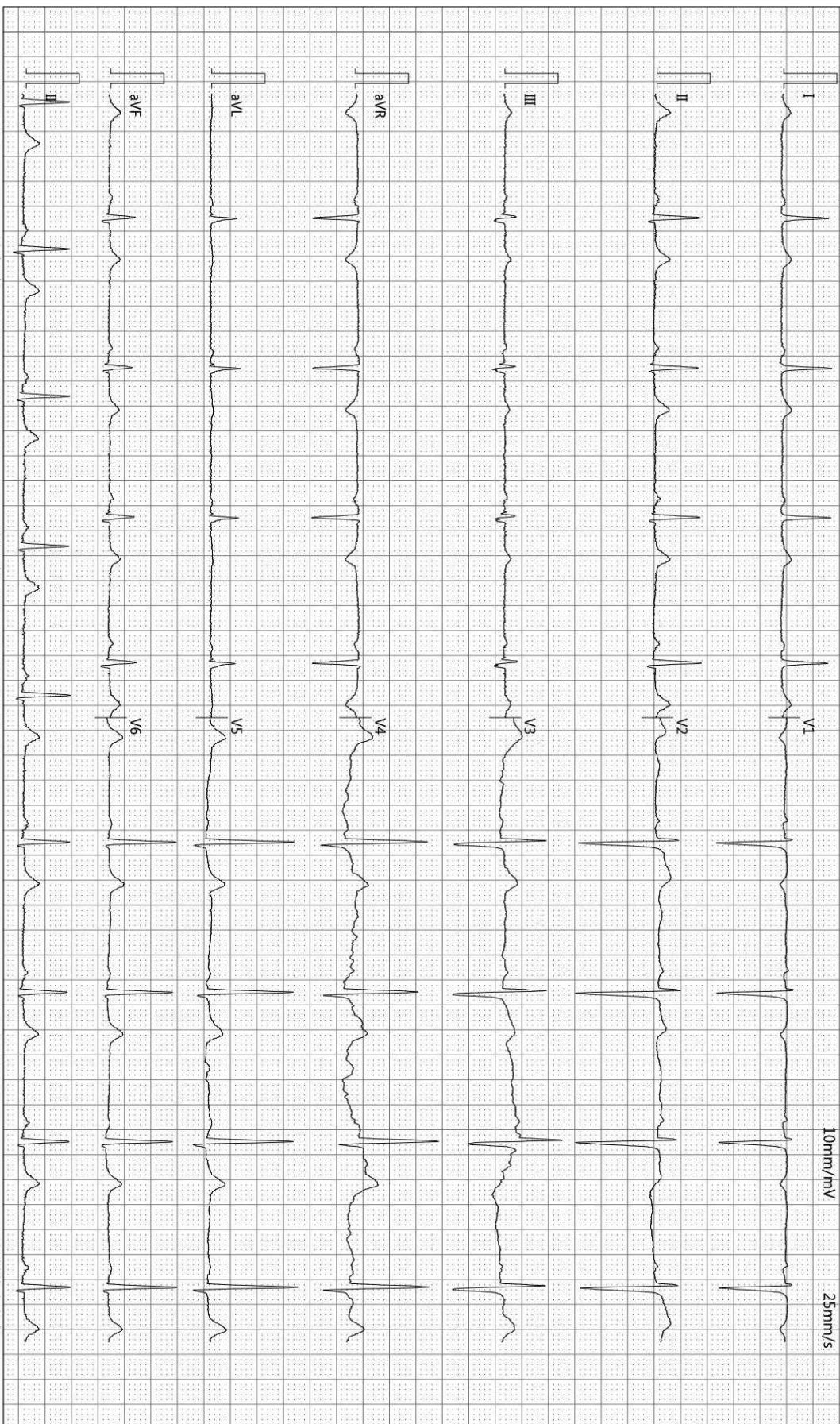
HR : 50bpm
P : 121ms
PR : 176ms
QRS : 87ms
QT/QTc : 447/410ms
P/QRS/T : 57/27/54deg.
RV5/SV1 : 1.562/1.203mV

RV6/SV2:1.209/1.422mV
RV5+SV1:2.765mV

诊断结果:
1 窦性心动过缓
2 正常心电图

诊断医生:

富春玲



-100Hz AC50

检查时间:2026-05-20 09:58:08

诊断时间:2026-05-20 10:48:24

SEMIP V1.90

仅供临床参考

Rich 大同瑞慈康复医院
超声诊断图文报告

流水号: 2108040716

超声号: 2177689

姓名: 李文慧

年龄: 65 岁

性别: 女

检查设备: Vivid E95

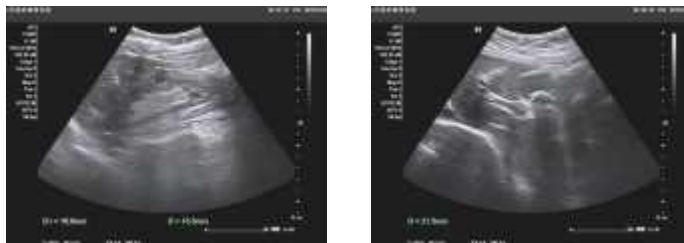
体检号: 332007

申请医院: 本院

体检科室: 体检科

检查部位: 腹部彩超

经典图像:



影像所见:

肝脏大小形态正常, 包膜光滑完整, 实质回声均匀, 肝内管道系统走行清晰, 门静脉及肝内胆管不扩张。

胆囊大小形态正常, 壁欠光滑、部分增厚, 较厚处约 0.4cm, 囊内透声好, 腔内探及直径约 2.2cm 强回声团, 后伴声影, 肝外胆管不扩张。

胰腺大小形态正常, 实质回声均匀, 主胰管不扩张。

脾脏大小形态正常, 实质回声均匀, 脾门静脉不宽。

双肾大小形态正常, 皮髓质分界清晰, 左肾实质内探及两个囊性回声, 大者约 1.7*1.6cm, 内透声好, 双肾集合系统未见分离, 双侧输尿管未见扩张。

影像诊断:

1. 胆囊结石
2. 慢性胆囊炎
3. 左肾囊肿

报告医师:

检查日期: 2026-05-20

审核医师:

报告日期: 2026-05-20



注: 本报告仅供临床医生参考!

地址: 大同市魏都大道 79 号。若有疑问, 请致电: 0352---2830580

Rich 大同瑞慈康复医院
超声诊断图文报告

流水号: 2108040716

超声号: 2177691

姓名: 李文慧

年龄: 65 岁

性别: 女

检查设备: Vivid E95

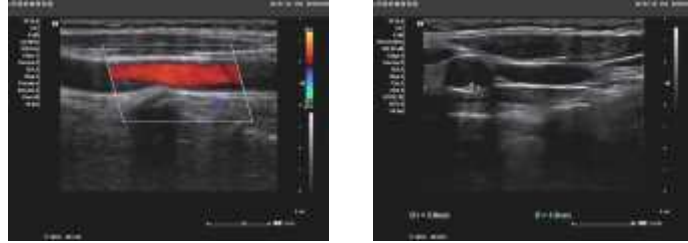
体检号: 332007

申请医院: 本院

体检科室: 体检科

检查部位: 颈部血管彩超

经典图像:



影像所见:

左侧颈总动脉膨大处探及大小约 3.8*1.6mm 混合斑, 右锁骨下动脉起始处、右侧颈总动脉、双侧颈内、颈外动脉起始段内中膜不增厚, 内壁欠光滑, 管壁未见明确强回声斑。CDFI: 血流充盈好。PW: 频谱形态正常。 双侧椎动脉走行正常, 椎动脉内径正常, 管壁不厚, 管腔内为无回声, CDFI: 血流充盈好。PW: 频谱正常。

影像诊断:

左侧颈总动脉膨大处斑块形成

报告医师:

检查日期: 2026-05-20

审核医师:

报告日期: 2026-05-20



注: 本报告仅供临床医生参考!

地址: 大同市魏都大道 79 号。若有疑问, 请致电: 0352---2830580

ID 号: 2108040716

影像号: CT20260519117

姓名: 李文慧

年龄: 65 岁

性别: 女

检查设备: 西门子量子双源 CT

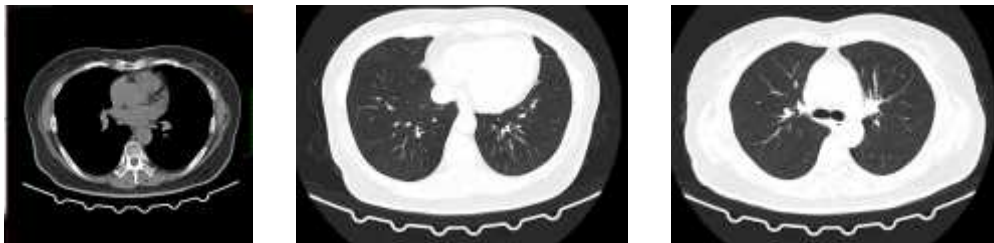体检号: 332007

申请医院: 本院

体检科室: 体检科

检查部位: 肺部双源 CT

经典图像:



影像所见:

双侧胸廓对称, 气管居中。气管及支气管未见狭窄及阻塞。双肺少许条索状高密度影; 双肺门不大, 形态自然。心脏及大血管大小、形态未见异常, 冠状动脉走行区可见钙化灶。纵隔内未见肿块及肿大淋巴结。胸膜无增厚, 胸膜腔内无积液。胸壁软组织及骨骼未见病变征象。

扫及胆囊内可见环形高密度结石影。

影像诊断:

1. 双肺局限性纤维化
2. 冠状动脉钙化
3. 胆囊结石

报告医师: 张剑峰

检查日期: 2026-05-20

审核医师:

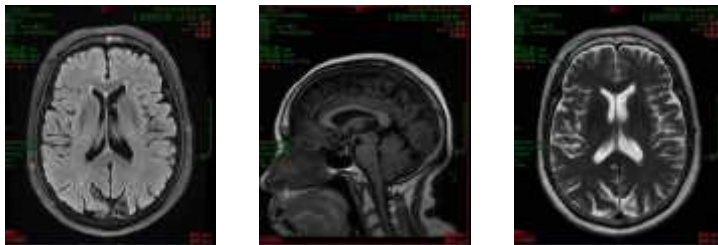报告日期: 2026-05-20

ID号: 2108040716

影像号: MR20260520028

姓名: 李文慧 年龄: 65岁 性别: 女 检查设备: 西门子 1.5T 磁共振
体检号: 332007 申请医院: 本院 体检科室: 体检科 检查部位: 颅脑 MRI

经典图像:



影像所见:

右侧额顶叶皮髓质交界处见多发斑点状长 T1 长 T2 信号, T2 FLAIR 呈高信号, DWI 未见异常高信号。脑干、双侧小脑半球未见异常信号及占位征象, 脑室、脑池无扩大, 脑沟、脑裂无增宽, 中线结构居中。

影像诊断:

右侧额顶叶皮髓质交界处多发缺血灶

报告医师: 陈江莲

检查日期: 2026-05-20

审核医师:

报告日期: 2026-05-20