



2108040685

# 大同瑞慈健康体检

## 报 告 册

体检编号	331976	工号	155
姓名	胡贵君		
性别	男	年龄	57岁
单位	广灵税务局		
部门	广灵税务局		
联系电话	18935216679		
体检日期	2023-11-25		

尊敬的胡贵君先生您好！

首先,瑞慈健康体检全体员工欢迎您的光临,并对您的信任表示衷心的感谢！

您于 2023-11-25 (体检编号: 331976) 完成健康检查,本机构的各科医生已根据您的体检项目及结果,汇总成此份健康体检报告,并经总检医生审核。据此提出对您健康状况的综合分析及建议。

瑞慈健康体检倡导“大健康、大康复”,提出“健康是第一财富 (Rich)”的人文理念。希望您仔细阅读并妥善地保管此份健康体检报告,并认真关注报告中的提示与建议,若您对报告内容有任何疑问,可直接与瑞慈健康体检客服部联系,进一步咨询。

健康体检咨询电话: **0352-2824444**

客户服务咨询电话: **0352-2830597**  
**400-6112995**

瑞慈健康体检报告由下列内容组成:

第一部分:主检报告

第二部分:分科分项结果

第三部分:检验报告

第四部分:附表

## 主检报告

## 检查综述

- 1、【生化全项 1】 钾(K)偏低(3.31 mmol/L) 总胆红素(TBIL)偏高(34.30 umol/L) 直接胆红素(DBIL)偏高(11.9 umol/L) 间接胆红素(IBIL)偏高(22.40 umol/L) 甘油三脂(TG)偏高(2.07 mmol/L)
- 2、【颅脑 MRI】 1.脑内 MRI 平扫未见病变征象 2.右侧上颌窦、双侧筛窦炎伴粘膜肥厚
- 3、【CT 检查】 两肺下叶间质改变
- 4、【颈部血管彩超】 1.双侧颈总动脉斑块形成 2.右锁骨下动脉、右侧颈内动脉内中膜局部增厚
- 5、【全腹彩超】 1.胆囊切除术后 肝外胆管不扩张 2.前列腺肥大伴钙化斑
- 6、【C14 检测幽门螺杆菌】 阳性+

## 医生建议

## 【钾(K)偏低】：

(1)建议内科结合临床参考。

## 【间接胆红素(IBIL)偏高】：

- (1)间接胆红素 (IBIL) 是未被肝细胞摄取、未与葡萄糖结合的胆红素为结合胆红素，也就是间接胆红素。
- (2)间接胆红素升高，是因为血液中的红细胞被大量破坏，大量的间接胆红素被释放入血，同时血液中的间接胆红素含量远远超出了肝细胞对胆红素的摄取、代谢和排泄能力。
- (3)因此间接胆红素升高，往往提示溶血性黄疸，最有可能就是溶血性贫血，或者是由于输血血型不合及其他恶性疾病导致的溶血。
- (4)总胆红素、间接胆红素、直接胆红素这三项是反映胆红素代谢的指标，而胆红素长期以来是作为溶血及肝胆疾病的重要异常指标。胆红素检查主要用于黄疸检查，反映肝脏疾病和胆道梗阻，如肝细胞发生炎症坏死等损害时会引起黄疸，胆道疾病及溶血性疾病也可引起黄疸。
- (5)总胆红素、间接胆红素、直接胆红素均升高：见于肝细胞性黄疸，如急慢性肝炎、肝硬化、肝坏死等。
- (6)总胆红素及间接胆红素升高：见于溶血性黄疸，如溶血性贫血，溶血性输血反应，新生儿溶血病。
- (7)总胆红素及直接胆红素升高：见于梗阻性黄疸，如胆石症、胆管炎、肝癌胰头癌等，其升高程度与病情呈正相关，且癌性梗阻高于良性梗阻。
- (8)总之，看肝功能化验单，要结合病情、病史、查体和其它相关的化验单、影像检查，排除生理性升高的因素（如有无感冒、酗酒、过于劳累、熬夜等情况），全面综合考虑。

## 【直接胆红素(DBIL)偏高】：

- (1)直接胆红素 (DBIL) 是被肝细胞摄取后，与葡萄糖醛酸结合形成的结合胆红素，即直接胆红素。
- (2)直接胆红素升高，主要见于胆道梗阻、胆汁淤积等，导致肝脏合成的直接胆红素无法经胆道排泄，反而逆流入血，而肝细胞对胆红素的摄取、代谢和排泄能力又属正常，此时就容易出现直接胆红素明显升高。
- (3)因此，直接胆红素升高往往见于梗阻性黄疸，还可见于胰头癌等，常见的临床症状有发热、恶心、呕吐、腹胀等消化系统症状。
- (4)总胆红素、间接胆红素、直接胆红素这三项是反映胆红素代谢的指标，而胆红素长期以来是作为溶血及肝胆疾病的重要异常指标。胆红素检查主要用于黄疸检查，反映肝脏疾病和胆道梗阻，如肝细胞发生炎症坏死等损害时会引起黄疸，胆道疾病及溶血性疾病也可引起黄疸。
- (5)总胆红素、间接胆红素、直接胆红素都升高：见于肝细胞性黄疸，如急慢性肝炎、肝硬化、肝坏死等。
- (6)总胆红素及间接胆红素升高：见于溶血性黄疸，如溶血性贫血，溶血性输血贫血，新生儿溶血病。

(7)总胆红素及直接胆红素升高：见于梗阻性黄疸，如胆石症、胆管癌肝癌胰头癌等，其升高程度与病情呈正相关，且癌性梗阻高于良性梗阻。

(8)总之，看肝功能化验单，要结合病情、病史、查体和其它相关的化验单、影像检查，排除生理性升高的因素（如有无感冒、酗酒、过于劳累、熬夜等情况），全面综合考虑。

**【甘油三酯(TG)偏高】：**

- (1)甘油三酯是甘油和脂肪酸所构成的有机化合物，甘油三酯测定是脂类代谢的重要指标之一。
- (2)甘油三酯增高与冠心病的发生有着重要的相关性，随年龄增大而有上升的趋势，其增高最常见于高脂和过量糖类饮食、肥胖等。
- (3)甘油三酯主要功能是为机体提供能量，其正常值在 0.7-1.7mmol/L 之间，1.7-2.29mmol/L 为边缘增高，提示应该注意饮食和运动了。
- (4)甘油三酯大于 2.3mmol/L，就称为高甘油三酯血症。甘油三酯增高虽然不会直接导致血管斑块的形成，但也会间接引起心脑血管疾病风险增加，同时，当甘油三酯大于 5.6mmol/L 时，还会增加急性胰腺炎的风险，所以降低甘油三酯的基础主要是控制饮食，饮食控制不佳可以选择药物治疗。
- (5)生活方式的干预是控制甘油三酯水平升高的基础，包括减重，增加运动量，限制酒精摄入以及避免食用果糖和高碳水化合物食物。多食蔬菜水果，定期复查。
- (6)明显增高者在医师的指导下使用降脂药物治疗，首选他汀和贝特类药物。

**【总胆红素(TBIL)偏高】：**

- (1)总胆红素（TBIL）能准确反映黄疸的程度。人体的红细胞有一定的寿命，大约是 120 天。
- (2)当红细胞被破坏死亡后，其中的血红蛋白会被我们人体的肝、脾、骨髓内单核吞噬细胞吞噬破坏分解，在组织酶的作用下，成为血红素和球蛋白，而血红素再进一步被催化还原成胆红素，80-85%的胆红素来源于此，另外还有 20%的胆红素来源于血红蛋白以外的肌红蛋白等在肝脏中产生。
- (3)未被肝细胞摄取且未与葡萄糖结合的胆红素称之为非结合胆红素，即间接胆红素（IBIL）。间接胆红素被运载到肝脏，被肝细胞摄取，与葡萄糖醛酸结合，则形成结合胆红素（DBIL），即直接胆红素。在这个过程中有一部分会吸收入血，但其水平会维持动态平衡。
- (4)总胆红素、间接胆红素、直接胆红素这三项是反映胆红素代谢的指标，而胆红素长期以来是作为溶血及肝胆疾病的重要异常指标。胆红素检查主要用于黄疸检查，反映肝脏疾病和胆道梗阻，如肝细胞发生炎症坏死等损害时会引起黄疸，胆道疾病及溶血性疾病也可引起黄疸。
- (5)大多健康体检中发现的胆红素轻度升高并不能反映肝脏有损伤，如果直接胆红素升高的程度不高，一般可能是生理性的原因引起的，如感冒、酗酒、过于劳累、熬夜等情况，只要注意休息、戒酒，过段时间复查肝功能，一般会自行恢复。
- (6)生活方面，多吃新鲜果蔬以补充人体所需的维生素，提高人体免疫力，多吃富含蛋白质的食物，如牛肉、鱼、蛋奶，这些都有助于修复受损的肝细胞，促进肝细胞的再生。如果胆红素升高很多，则需要完善相关检查，往消化内科诊断治疗。

**【右侧上颌窦、双侧筛窦炎伴粘膜肥厚】：**

- (1)建议耳鼻喉科复诊；定期复查。

**【两肺下叶间质改变】：**

- (1)建议呼吸内科诊断治疗。

**【右侧颈内动脉内中膜局部增厚】：**

- (1)颈动脉内中膜增厚是一个超声诊断，它属于血管性疾病（动脉硬化）的早期表现，提示长期发展下去动脉硬化会形成斑块和狭窄闭塞病变。
- (2)建议改变饮食结构，适量增加运动量，减缓动脉硬化发展的速度。如果有血脂高、胆固醇高、高血压、高血糖，就要进行相应的控制和预防，通过药物的干预，避免从内中膜增厚发展成斑块，进一步形成血管狭窄和闭塞的病变。

**【双侧颈总动脉斑块形成】：**

(1) 颈动脉斑块是动脉硬化后，血管里面的垃圾沉淀在血管壁形成。斑块又分为硬斑和软斑两种。硬斑比较稳定，不容易脱落，软斑不稳定，容易破裂脱落，从而形成血管栓塞。

(2) 建议：1. 减低胆固醇水平。2. 减低高血糖、高血压等高危因素，将血压、血糖控制在理想水平。3. 积极进行生活干预，控制饮食，改善饮食结构，适量增加运动，戒烟限酒。4. 必要时药物治疗。

**【胆囊切除术后】：**

(1) 建议肝胆外科定期复查。

**【前列腺肥大伴钙化斑】：**

(1) 前列腺增生又称前列腺肥大，增生的腺体位于膀胱颈部，会使尿路梗阻，引起尿频和排尿困难，严重影响患者的生活质量，是中老年男性的常见疾病。建议往泌尿科咨询，结合临床诊治。

(2) 前列腺钙化斑大多数是由于前列腺炎症之后，前列腺内部组织局部出现了纤维化、钙质沉积而引起的。多数患者都是在体检时通过彩超检查时发现的，一般情况没有不适症状不需治疗。部分患者如有不适症状，建议前往泌尿科诊断治疗。

**【呼气试验检验报告阳性+】：**

(1) 提示幽门螺旋杆菌（HP）感染。幽门螺旋杆菌是慢性活动性胃炎的病原菌，是消化道溃疡和胃癌等疾病的重要致病因子。

(2) 没有临床症状者（如中上腹不适、饱胀、反酸、恶心等），可暂不进行抗 HP 治疗。如果是 HP 感染的消化性溃疡、慢性胃炎、早期胃癌切除后和需要长期服用非甾体类抗炎药物（如阿司匹林）者，应在专科医生指导下进行抗 HP 治疗。

(3) 建议您先进行胃镜检查，或往消化内科咨询，再决定是否进行根除治疗。

汇总医生： 樊兴国

主检日期： 2023-11-27

主检医生：

## 分科结果

### 身高、体重、血压

项目名称	检查结果	项目名称	检查结果
血压	130/87mmHg		

**\*小结：**

未见异常

操作员：张悦 检查日期：2023-11-26 检查医生：卢文举

## 检验报告

## 血常规（五分类）

项目名称	检查结果	单位	参考值	提示
白细胞(WBC)	5.46	10 <sup>9</sup> /L	3.5--9.5	
淋巴细胞绝对值(LY#)	1.56	10 <sup>9</sup> /L	1.1--3.2	
淋巴细胞百分比(LY%)	28.6	%	20--50	
中性粒细胞绝对值(GR#)	3.46	10 <sup>9</sup> /L	1.8--6.3	
中性粒细胞百分比(GR%)	63.2	%	40--75	
嗜碱性粒细胞绝对值(BA#)	0.03	10 <sup>9</sup> /L	0--0.06	
嗜碱性粒细胞百分比(BA%)	0.6	%	0--1.0	
嗜酸性粒细胞绝对值(EO#)	0.11	10 <sup>9</sup> /L	0.02--0.52	
嗜酸性粒细胞百分比(EO%)	2.1	%	0.4--8.0	
血小板(PLT)	162	10 <sup>9</sup> /L	125--350	
血小板分布宽度(PDW)	16.5	%	15--17	
平均血小板体积(MPV)	8.8	fl	6.0--14.0	
血小板压积(PCT)	0.143	%	0.11--0.28	
红细胞(RBC)	5.21	10 <sup>12</sup> /L	4.3--5.8	
血红蛋白	161	g/L	130--175	
红细胞压积(HCT)	46.6	%	40--50	
红细胞平均体积(MCV)	89.5	fl	82--100	
平均血红蛋白含量(MCH)	30.9	pg	27--34	
平均血红蛋白浓度(MCHC)	346	g/L	316--354	
单核细胞绝对值(MO#)	0.30	10 <sup>9</sup> /L	0.1--0.60	
单核细胞百分比(MO%)	5.5	%	3--10	
红细胞分布宽度标准差(RDW-SD)	40.1	fl	35--56	
红细胞分布宽度变异系数	11.8	%	10.6--16.6	

(RDW-CV)				
大血小板比率	18.5	%	11--45	
大血小板数目	30	10 <sup>9</sup> /L	30--90	
未成熟粒细胞数目	0.01	10 <sup>9</sup> /L	0--999	
未成熟粒细胞百分比	0.3	%	0--100	
有核红细胞数目	0.000	10 <sup>9</sup> /L	0--9999	
有核红细胞百分比	0.00	/100WBC	0--9999	

**\*小结:**

未见异常

操作员：赵伟 检查日期:2023-11-25 检查医生:陈建国

**生化全项 1**

项目名称	检查结果	单位	参考值	提示
碳酸氢根(HCO3)	22.40	mmol/L	22--29	
总蛋白(T PROT)	71.0	g/L	65--85	
白蛋白(ALB)	46.10	g/L	40--55	
球蛋白(GLB)	24.90	g/L	15--35	
白蛋白/球蛋白(ALB/GLB)	1.85		1.0--2.5	
碱性磷酸酶(ALP)	84.0	U/L	45--125	
肌酐(CREA)	77.00	umol/L	57--97	
尿酸(UA)	318.00	umol/L	200--420	
钾(K)	3.31	mmol/L	3.5--5.5	↓
钠(Na)	141.5	mmol/L	136--145	
氯(Cl)	100.7	mmol/L	96--108	
钙(Ca)	2.38	mmol/L	2.11--2.52	
乳酸脱氢酶(LDH)	176.00	U/L	120--250	
淀粉酶(AMY)	64.00	IU/L	35--135	
葡萄糖(GLU)	4.61	mmol/L	3.89--6.1	

总胆红素(TBIL)	34.30	umol/L	0--26	↑
直接胆红素(DBIL)	11.9	umol/L	0--8.0	↑
间接胆红素(IBIL)	22.40	umol/L	0--17.39	↑
丙氨酸氨基转移酶(ALT)	37.00	U/L	9--50	
门冬氨酸氨基转移酶(AST)	29.00	U/L	15--40	
尿素测定 (Urea)	5.80	mmol/L	3.1--8.0	
肌酸激酶(CK)	100.00	U/L	50--310	
α-羟丁酸脱氢酶	166.00	U/L	72--182	
C 反应蛋白	0.20	mg/dl	0--3	
动脉硬化指数	2.77		1.31--3.19	
谷草比谷丙	0.78		0.4--2.5	
总胆固醇(CHOL)	2.89	mmol/L	2.59--5.2	
甘油三脂(TG)	2.07	mmol/L	0.7--1.7	↑
低密度脂蛋白(LDL)	2.16	mmol/L	0--4.13	
高密度脂蛋白(HDL)	0.78	mmol/L	0.77--1.55	

**\*小结:**

钾(K)偏低(3.31 mmol/L) 总胆红素(TBIL)偏高(34.30 umol/L) 直接胆红素(DBIL)偏高(11.9 umol/L) 间接胆红素(IBIL)偏高(22.40 umol/L) 甘油三脂(TG)偏高(2.07 mmol/L)

操作员：王小雪 检查日期:2023-11-25 检查医生:陈建国

大同瑞慈康复医院 12导联心电图报告

胡贵君 男 57岁 体检号:331976

病床号:

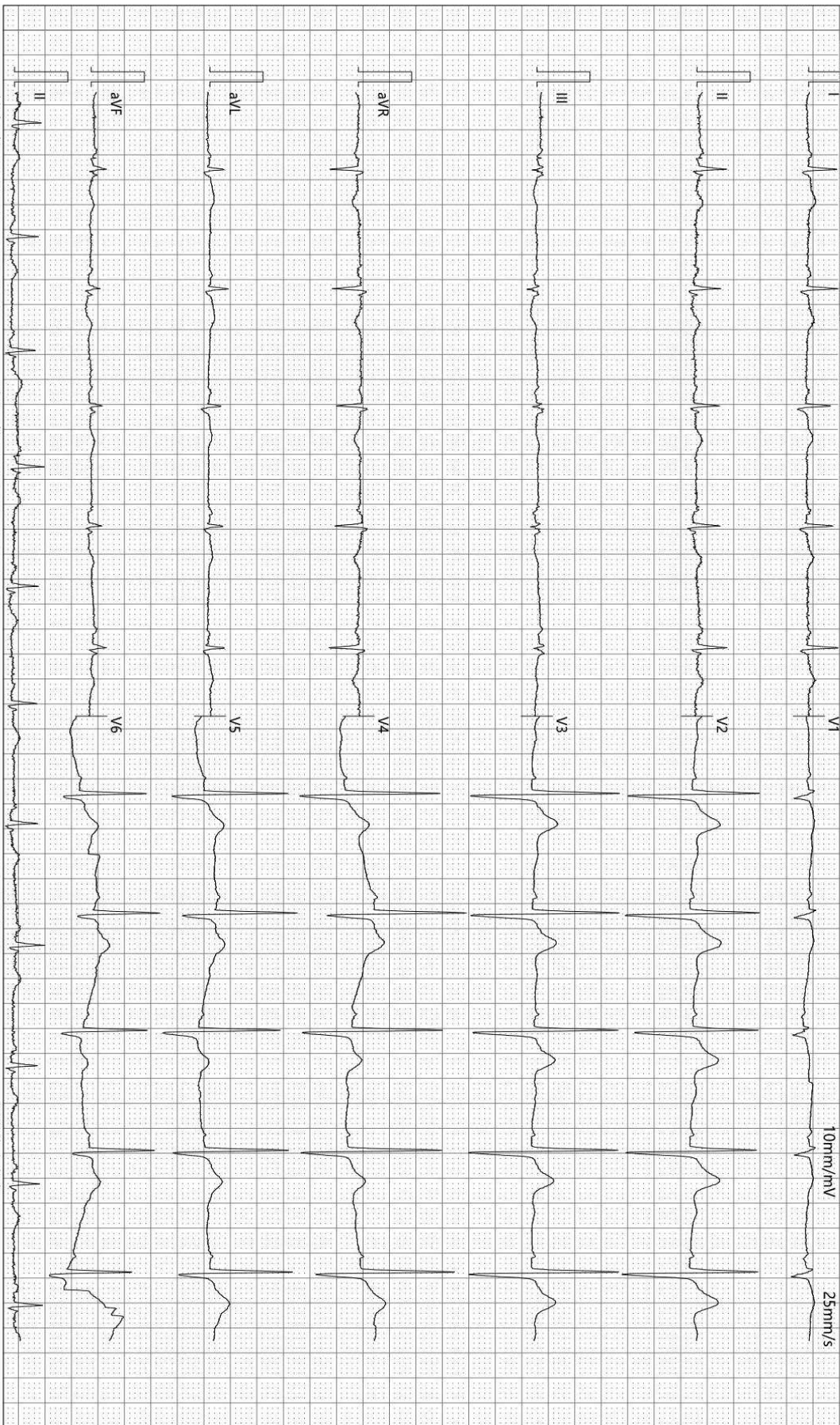
诊断结果:

- 1.窦性心律
- 2.正常心电图

诊断医生:

张之生

HR : 63bpm [60~100bpm]  
 P : 97ms [0~110ms]  
 PR : 150ms [120~200ms]  
 QRS : 102ms [60~100ms]  
 QT/QTc : 404/415ms [320~440/0~450ms]  
 P/QRS/T : -12°/42°/16deg. [0~75°/-30~90°/0~75deg]  
 RV5/SV1 : 1.545/0.278mV [0.0~2.5/0.0~2.0mV]



检查时间:2023-11-25 10:40:48

诊断时间:2023-11-25 10:48:23

SEMIP V1.90

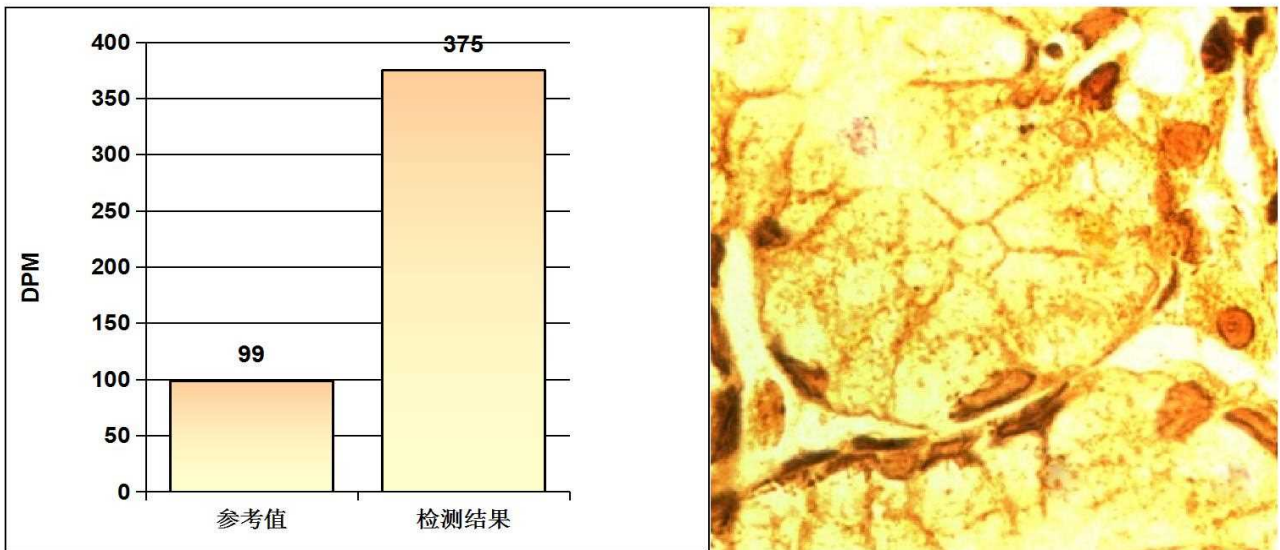
仅供临床参考

# 大同瑞慈康复医院

## <sup>14</sup>C呼气试验检验报告

姓名	胡贵君	年龄	57	性别	男
住院号	0	日期	2023/11/25 10:25:56	电话	0
送检医生	曹居杰	样品编号	8109	编号	2108040685

### <sup>14</sup>C呼气试验



#### 阳性参考值 (Disintegrations Per Minute(DPM)):

DPM值:	dpm > 2499	阳性++++
	1499 < dpm ≤ 2499	阳性+++
	499 < dpm ≤ 1499	阳性++
	149 < dpm ≤ 499	阳性+
	dpm ≤ 99	阴性
	99 < dpm ≤ 149	不确定

检测结果: **dpm= 375**      **阳性+**

医生建议: 请接受正规的根除幽门螺杆菌(HP)的治疗, 并在治疗结束后一个月内复查; 注意保持健康及规律饮食!

温馨提示: 您本次检测的结果为阳性

检测医生: \_\_\_\_\_ 曹居杰

## MRI 诊断图文报告

流水号: 2108040685

影像号: MR20231125031

姓名: 胡贵君

年龄: 57 岁

性别: 男

检查设备: 西门子 1.5T 磁共振

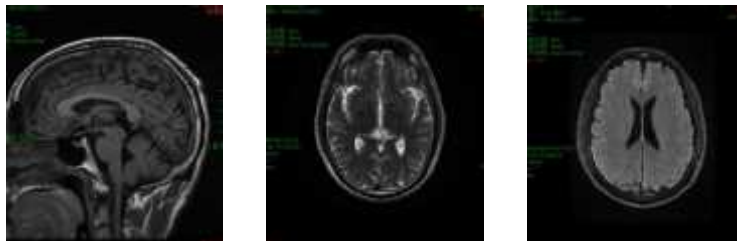体检号: 331976

申请医院: 本院

体检科室: 体检科

检查部位: 颅脑 MRI

经典图像:



影像所见:

双侧大脑半球对称, 皮髓质分界清, 未见异常信号。脑干、双侧小脑半球未见异常信号及占位征象。脑室、脑池无扩大, 脑沟、脑裂无增宽。中线结构居中。右侧上颌窦、双侧筛窦沿窦壁见环形等 T1 长 T2 信号。

影像诊断:

1. 脑内 MRI 平扫未见病变征象
2. 右侧上颌窦、双侧筛窦炎伴粘膜肥厚

报告医师: 张剑峰

检查日期: 2023-11-25

审核医师: 叶道斌

报告日期: 2023-11-25

## 双源 CT 诊断图文报告

流水号: 2108040685

影像号: CT20231125091

姓名: 胡贵君

年龄: 57 岁

性别: 男

检查设备: 西门子量子双源 CT

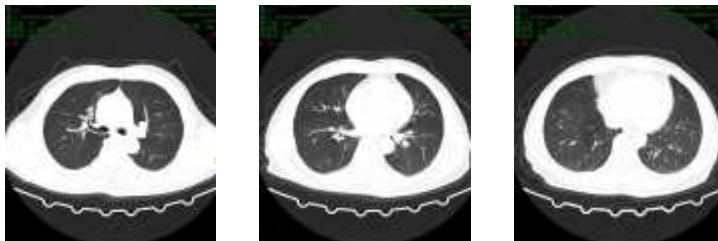体检号: 331976

申请医院: 本院

体检科室: 体检科

检查部位: CT 检查

经典图像:



影像所见:

胸廓对称, 骨性肋骨完整, 胸壁软组织结构良好, 两肺支气管血管纹理走行分布良好, 支气管束结构清晰, 两肺下叶间质密度, 纤维线状影形成。双肺通气良好。肺门结构未见异常。纵隔无偏移, 段以上支气管通畅。心影及大血管形态结构正常, 纵隔内未见肿大淋巴结。胸膜未见异常。

影像诊断:

两肺下叶间质改变

报告医师: 剧艳军

检查日期: 2023-11-25

审核医师: 剧艳军

报告日期: 2023-11-25

## 超声诊断图文报告

流水号: 2108040685

影像号: 1462229

姓名: 胡贵君

年龄: 57 岁

性别: 男

检查设备: Vivid E95

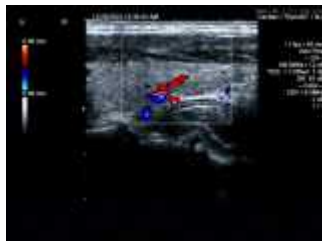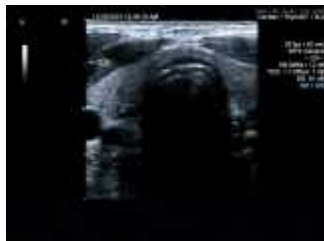体检号: 331976

申请医院: 本院

体检科室: 体检科

检查部位: 甲状腺彩超

经典图像:



影像所见:

甲状腺双侧叶形态正常, 包膜完整, 实质回声均匀, CDFI: 未见异常血流信号。  
双侧颈部未见明显肿大淋巴结。

影像诊断:

甲状腺双侧叶未见异常

报告医师: 李菊蓉

检查日期: 2023-11-25

审核医师: 李菊蓉

报告日期: 2023-11-25

## 超声诊断图文报告

流水号: 2108040685

影像号: 1462232

姓名: 胡贵君

年龄: 57 岁

性别: 男

检查设备: Vivid E95

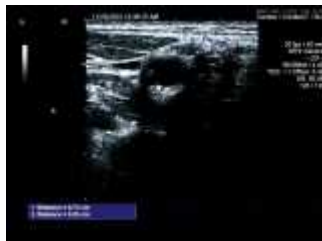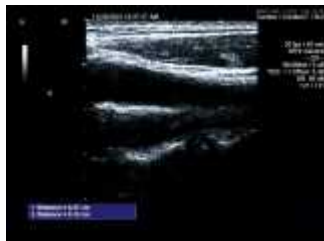体检号: 331976

申请医院: 本院

体检科室: 体检科

检查部位: 颈部血管彩超

经典图像:



影像所见:

双侧颈总动脉膨大处探及混合回声斑, 左侧大小约 3.7\*2.1mm, 右侧大者约 7.2\*2.5mm, 右锁骨下动脉起始处内中膜局部增厚, 厚约 1.3mm; 右侧颈内动脉内中膜局部增厚, 厚约 1.2mm; 左侧颈内、双侧颈外动脉起始段内中膜不增厚, 内壁欠光滑, 管壁未见明确强回声斑。CDFI: 血流充盈好。PW: 频谱形态正常。

双侧椎动脉走行正常, 椎动脉内径正常, 管壁不厚, 管腔内为无回声, CDFI: 血流充盈好。PW: 频谱正常。

影像诊断:

1. 双侧颈总动脉斑块形成
2. 右锁骨下动脉、右侧颈内动脉内中膜局部增厚

报告医师: 李菊蓉

检查日期: 2023-11-25

审核医师: 李菊蓉

报告日期: 2023-11-25

## 超声诊断图文报告

流水号: 2108040685

影像号: 1462235

姓名: 胡贵君

年龄: 57 岁

性别: 男

检查设备: Vivid E95

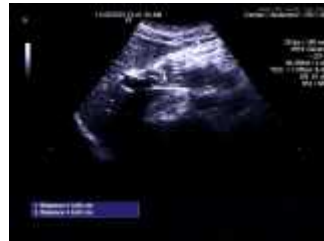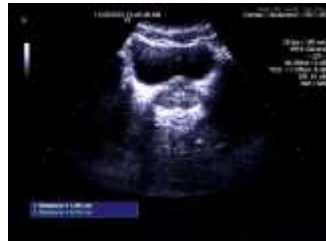体检号: 331976

申请医院: 本院

体检科室: 体检科

检查部位: 全腹彩超

### 经典图像:



### 影像所见:

肝脏大小形态正常, 包膜光滑完整, 实质回声均匀, 肝内管道系统走行清晰, 门静脉及肝内胆管不扩张。

胆囊切除术后, 肝外胆管不扩张, 胆总管内径约 0.6cm。

胰腺大小形态正常, 实质回声均匀, 主胰管不扩张。

脾脏大小形态正常, 实质回声均匀, 脾门静脉不宽。

双肾大小形态正常, 皮髓质分界清晰, 集合系统未见分离, 双侧输尿管未见扩张。

膀胱充盈尚可, 壁光滑, 内清晰。

前列腺形态饱满, 大小约 4.1\*2.7\*2.5cm, 实质回声欠均匀, 内可见强回声斑, 大小约 1.1\*0.7cm。

### 影像诊断:

1. 胆囊切除术后 肝外胆管不扩张
2. 前列腺肥大伴钙化斑

报告医师: 李菊蓉

检查日期: 2023-11-25

审核医师: 李菊蓉

报告日期: 2023-11-25