



2108040670

# 大同五洲心血管病医院

## 健康体检报告

体检编号	331961	工号	140
姓名	赵宽 1		
性别	女	年龄	64 岁
单位	广灵税务局		
部门	广灵税务局		
联系电话	13633529341		
体检日期	2026-02-28		

尊敬的 赵宽 1 女士 您好！

首先，五洲心血管健康体检全体员工欢迎您的光临，并对您的信任表示衷心的感谢！

您于 2026-02-28 （体检编号：331961）完成健康检查，本机构的各科医生已根据您的体检项目及结果，汇总成此份健康体检报告，并经总检医生审核。据此提出对您健康状况的综合分析及建议。

五洲心血管健康体检倡导守护心健康，预见未来的人文理念。希望您仔细阅读并妥善地保管此份健康体检报告，并认真关注报告中的提示与建议，若您对报告内容有任何疑问，可直接与五洲健康体检客服部联系，进一步咨询。

健康体检咨询电话： 0352-5332388

客户服务咨询电话： 0352-5339811

五洲健康体检报告由下列内容组成：

第一部分：主检报告

第二部分：分科分项结果

第三部分：检验报告

第四部分：附表

大同五洲心血管病医院

0352-5332388

## 主检报告

### 检查综述

- 【身高、体重、血压】 (1) 体重指数 32.03：轻度肥胖
- 【血常规（五分类）】 血小板分布宽度(PDW)偏低(8.7 f1)
- 【生殖道微生态】 上皮细胞(白带)+/HP
- 【糖化血红蛋白】 糖化血红蛋白偏高(6.8 %)
- 【生化1(特殊级)】 葡萄糖(GLU)偏高(8.34 mmol/L) C反应蛋白偏高(4.60 mg/L)
- 【人乳头瘤病毒检查(HPV)】 HPV高危亚型39(阳性(+))
- 【尿液分析+尿沉渣】 亚硝酸盐(NIT)1+
- 【肺部双源CT】 1.右肺下叶外基底段实性结节，建议随诊复查(一年) 2.冠状动脉钙化 3.腰椎术后改变
- 【颈部血管彩超】 左侧颈总动脉膨大处斑块形成
- 【全腹彩超】 1.轻度脂肪肝 2.胆囊切除术后，肝外胆管不扩张 3.膀胱部分壁小梁小室形成
- 【风湿四项】 C反应蛋白偏高(4.60 mg/L)

### 医生建议

#### 【轻度肥胖】：

(1) 体重指数是判断体重超标或偏低的主要指标。体重是反映和衡量一个人健康状况的重要标志之一，过胖和过瘦都不利于健康，身高体重不协调也不会给人以美感。体重的变化，还会直接反映身体长期的热量平衡状态。

(2) 当需要比较及分析一个人的体重对于不同身高的人所带来的健康影响时，体重指数是一个中立而可靠的指标。其主要适用于需要体重测试、体型肥胖和全身检查的人群。

(3) 体重指数(BMI)是世界卫生组织推荐的国际统一使用的肥胖分型标准，也是目前国际上常用的衡量人体胖瘦程度以及是否健康的一个标准，其计算方式为： $BMI = \text{体重(千克)} / \text{身高(米} \times \text{米)}$ 。成人的标准值是BMI 18.5-23.9之间。低于18.5为体重指数偏低；高于23.9则为体重指数偏高。

(4) 一般表现为体重超重或肥胖，超重及肥胖会出现一系列代谢性疾病，如高血压、高血糖、高血脂、高尿酸血症等，所以体重指数偏高者一定要注意控制体重。

(5) 合理控制饮食，食品多样化，食物纤维可适量增加，饮食规律，避免暴饮暴食，低盐、低脂饮食为主，减少高热量食物的摄入。

(6) 加强体育锻炼，每天最少保持30分钟的中等强度运动。鼓励每天至少快步走6000步比较健康。肥胖患者不适合较剧烈的运动，会加重膝关节的负担，可以选择游泳、划船等对膝关节负荷较小的运动。

(7) 定期检查血糖、血脂、肝功能、肝脏B超等，积极治疗基础性疾病。

(8) 减少热量摄取及增加热量消耗。强调以健康行为、饮食、运动为主的综合治疗。

#### 【血小板分布宽度(PDW)偏低】：

(1) 供内科结合临床参考。

#### 【上皮细胞(白带)+/HP】：

大同五洲心血管病医院

0352-5332388

(1)在生理情况下，阴道内的细胞新陈代谢会正常脱落，在取标本的时候会取到有脱落的上皮细胞，镜检时就会发现阳性，这属于正常的现象。如果同时阴道分泌物检查发现有病原菌感染的情况，建议往妇科进一步诊断治疗。

**【糖化血红蛋白偏高】：**

(1)糖化血红蛋白主要用于评定糖尿病的控制程度，也可作为判断预后的指标，但其结果的准确性会受到红细胞及血红蛋白数量的影响。此项指标反映受检者过去 2 到 3 个月的血糖平均水平，偏高提示控制不理想，建议内分泌科结合临床诊治。

**【葡萄糖 (GLU) 偏高】：**

(1)正常情况下，人体中糖的分解和合成代谢处于动态平衡，保持相对恒定。血清葡萄糖是指血液中的葡萄糖浓度，是诊断糖尿病最重要检查项目之一。

(2)空腹血糖偏高可分为生理性偏高（如餐后、高糖饮食、剧烈运动、情绪激动等均可引起一过性增高，经过休息后血糖值可以恢复正常）和病理性增高（如糖尿病、甲状腺功能亢进、库欣综合征等）。

(3)空腹血糖生理性增高经过调整饮食结构、避免剧烈活动、控制情绪等方式后可自行缓解，血糖值可以恢复正常。

(4)排除生理性增高因素经复查仍然增高者属于病理性增高，应及时到内分泌科复诊，明确血糖偏高的原因及所患疾病的种类。

(5)如果是首次检查发现血糖偏高，应及时到医院内分泌科进行详细的检查及正规的治疗。

(6)已确诊的糖尿病患者，如血糖仍较高则说明血糖控制不佳，应及时到医院内分泌科诊治，修正以往的治疗方案及改变一些不良的生活习惯。

(7)糖尿病的治疗强调早期治疗、长期治疗、综合治疗和措施个体化，综合防治包括糖尿病教育、饮食治疗、体育锻炼、药物治疗和血糖监测五个方面。

**【C 反应蛋白偏高】：**

(1)建议内科结合临床参考。

**【亚硝酸盐 (NIT) 1+】：**

(1)建议泌尿外科诊断治疗。

**【腰椎术后改变】：**

(1)建议脊柱外科诊断治疗。

**【冠状动脉钙化】：**

(1)建议往心血管内科诊断治疗，定期复查。

**【右肺下叶外基底段实性结节】：**

(1)建议随诊复查（一年）

**【左侧颈总动脉膨大处斑块形成】：**

(1)颈动脉斑块是动脉硬化后，血管里面的垃圾沉淀在血管壁形成。斑块又分为硬斑和软斑两种。硬斑比较稳定，不容易脱落，软斑不稳定，容易破裂脱落，从而形成血管栓塞。

(2)建议：1. 减低胆固醇水平。2. 减低高血糖、高血压等高危因素，将血压、血糖控制在理想水平。3. 积极进行生活干预，控制饮食，改善饮食结构，适量增加运动，戒烟限酒。4. 必要时药物治疗。

**【轻度脂肪肝】：**

(1)表示脂质在肝脏内超过肝重量的 5%或在组织学检查时有 50%以上的肝细胞发生脂肪变性，称为脂肪肝。可因营养失调、长期饮酒、糖尿病、肥胖症、长期应用激素、肝细胞变性等原因而引起。多数脂肪肝的病变在一定条件下是可以恢复的，只要查明原因，对症治疗，预后良好。

大同五洲心血管病医院

0352-5332388

---

(2) 建议限酒、降脂、控制超体重，适量运动，坚持锻炼。低脂低糖饮食，多吃新鲜水果、蔬菜。血脂偏高，肝功能异常者在医师指导下降酶降脂治疗。定期复查血脂、肝功及 B 超。

**【胆囊切除术后】：**

(1) 建议肝胆外科定期复查。

**【HPV 高危亚型：阳性】：**

(1) 妇科咨询。

(2) 妇科作宫颈细胞病理学检查。

(3) 动态追踪观察 HPV 变化；定期（三个月）复查 HPV；定期常规妇检（包括子宫、附件 B 超）。

(4) 必要时进行免疫治疗、抗病毒治疗及妇科相关疾病治疗（如宫颈炎的治疗等）。

**【膀胱部分壁小梁小室形成】：**

(1) 建议泌尿外科诊断治疗。

汇总医生：

主检日期： 2026-03-02

主检医生：

### 分科结果

#### 身高、体重、血压

项目名称	检查结果	项目名称	检查结果
身高	152cm	体重	74kg
血压	136/61mmHg		

**\*小结:**

(1) 体重指数 32.03: 轻度肥胖

操作员: 杨彦霞 检查日期: 2026-02-28 检查医生: 名燕凌

#### 妇科内诊

项目名称	检查结果	项目名称	检查结果
外阴	正常	尿道口	正常
阴道	通畅	子宫	正常
附件	正常	宫颈	光滑
后穹窿	正常		

**\*小结:**

未见异常

操作员: 薛荣丽 检查日期: 2026-02-28 检查医生: 薛荣丽

## 检验报告

## 尿液分析+尿沉渣

项目名称	检查结果	单位	参考值	提示
白细胞尿	4	个/u1	0--13	
上皮细胞(EC)	0	/HP	0--28	
管型(CAST)	0	个/u1	0--1	
霉菌(尿)	0	/HP	0--0	
结晶	0	/HP	0--10	
透明度(CLA)	清亮			
胆红素(BIL)	-		阴性	
隐血(ERY)	-		阴性	
小圆上皮细胞(SRC)	0	个/u1	0--0	
维生素C	-		阴性	
异常红细胞	0	个/u1	0--3	
红细胞(正常)	2	个/u1	0--6	
鳞状上皮细胞	0	个/u1	0--0	
粘液丝	0	个/u1	0--0	
颜色(Colour)	淡黄色			
尿葡萄糖(GLU)	-		阴性	
酮体(KET)	-		阴性	
比重(SG)	1.015		1.003--1.030	
酸碱度(PH)	7.5		4.5--8.0	
尿蛋白质(PRO)	-		阴性	
尿胆原(URO)	-		阴性	
亚硝酸盐(NIT)	1+		阴性	

大同五洲心血管病医院  
0352-5332388

红细胞(尿)(RBC)	2	个/u1	0--6	
尿白细胞(LEU)	-		阴性	

**\*小结:**

亚硝酸盐(NIT) 1+

操作员：荆鹏山 检查日期:2026-02-28

检查医生:康健忠

**血常规（五分类）**

项目名称	检查结果	单位	参考值	提示
白细胞(WBC)	5.85	10 <sup>9</sup> /L	3.5--9.5	
淋巴细胞绝对值(LY#)	2.29	10 <sup>9</sup> /L	1.1--3.2	
淋巴细胞百分比(LY%)	39.2	%	20--50	
中性粒细胞绝对值(GR#)	3.09	10 <sup>9</sup> /L	1.8--6.3	
中性粒细胞百分比(GR%)	52.7	%	40--75	
嗜碱性粒细胞绝对值(BA#)	0.02	10 <sup>9</sup> /L	0--0.06	
嗜碱性粒细胞百分比(BA%)	0.4	%	0--1.0	
嗜酸性粒细胞绝对值(E0#)	0.15	10 <sup>9</sup> /L	0.02--0.52	
嗜酸性粒细胞百分比(E0%)	2.6	%	0.4--8	
血小板(PLT)	332	10 <sup>9</sup> /L	125--350	
血小板分布宽度(PDW)	8.7	%	15--17	↓
平均血小板体积(MPV)	8.3	f1	6.0--14.0	
血小板压积(PCT)	0.275	%	0.11--0.28	
红细胞(RBC)	4.61	10 <sup>12</sup> /L	3.8--5.1	
血红蛋白	133	g/L	115--150	
红细胞压积(HCT)	42.1	%	35--45	
红细胞平均体积(MCV)	91.5	f1	82--100	
平均血红蛋白含量(MCH)	28.9	pg	27--34	
平均血红蛋白浓度(MCHC)	316	g/L	316--354	

大同五洲心血管病医院

0352-5332388

单核细胞绝对值(MO#)	0.30	10 <sup>9</sup> /L	0.1--0.6
单核细胞百分比(MO%)	5.1	%	3--10
红细胞分布宽度标准差(RDW-SD)	44.8	f1	35--56
红细胞分布宽度变异系数(RDW-CV)	13.7	%	10.6--16.6
大血小板比率	15.4	%	11--45
大血小板数目	51	10 <sup>9</sup> /L	30--90
未成熟粒细胞数目	0.00	10 <sup>9</sup> /L	0--0.6
未成熟粒细胞百分比	0.0	%	0--10
有核红细胞数目	0.002	10 <sup>9</sup> /L	0--9999
有核红细胞百分比	0.03	/100WBC	0--9999

**\*小结:**

血小板分布宽度(PDW)偏低(8.7 f1)

操作员：祁佳佳 检查日期:2026-02-28

检查医生:康建忠

**生殖道微生态**

项目名称	检查结果	单位	参考值	提示
线索细胞	-			
清洁度	II			
上皮细胞(白带)	+			
滴虫	-			
G-球菌	-			
霉菌	-			
G-杆菌	-			
G+杆菌	-			
G+球菌	-			

**\*小结:**

上皮细胞(白带)+/HP

大同五洲心血管病医院

0352-5332388

操作员：梁可欣 检查日期：2026-03-02 检查医生：康建忠

糖化血红蛋白

项目名称	检查结果	单位	参考值	提示
糖化血红蛋白	6.8		4.1--6.0	↑

\*小结：

糖化血红蛋白偏高(6.8 %)

操作员：祁佳佳 检查日期：2026-02-28 检查医生：康建忠

生化 1(特殊级)

项目名称	检查结果	单位	参考值	提示
碳酸氢根(HCO3)	25.50	mmol/L	22--29	
总蛋白(T PROT)	75.4	g/L	65--85	
白蛋白(ALB)	41.80	g/L	40--55	
球蛋白(GLB)	33.60	g/L	15--35	
白蛋白/球蛋白(ALB/GLB)	1.24		1.0--2.5	
碱性磷酸酶(ALP)	80.0	U/L	50--135	
肌酐(CREA)	48.70	umol/L	41--81	
尿酸(UA)	198.00	umol/L	140--340	
钾(K)	3.98	mmol/L	3.5--5.3	
钠(Na)	139.3	mmol/L	137--147	
氯(Cl)	101.9	mmol/L	99--110	
钙(Ca)	2.20	mmol/L	2.11--2.52	
乳酸脱氢酶(LDH)	178.00	U/L	120--250	
淀粉酶(AMY)	60.00	IU/L	35--135	
葡萄糖(GLU)	8.34	mmol/L	3.89--6.1	↑
总胆红素(TBIL)	7.30	umol/L	0--21	

直接胆红素 (DBIL)	2.0	umol/L	0--8.0	
间接胆红素 (IBIL)	5.30	umol/L	0--17.39	
丙氨酸氨基转移酶 (ALT)	15.00	U/L	7--40	
门冬氨酸氨基转移酶 (AST)	17.00	U/L	13--35	
尿素测定 (Urea)	8.67	mmol/L	3.1--8.8	
肌酸激酶 (CK)	106.00	U/L	40--200	
α-羟丁酸脱氢酶	126.00	U/L	72--182	
C 反应蛋白	4.60	mg/dl	0--3	↑
动脉硬化指数	1.52		1.31--3.19	
谷草比谷丙	1.13		0.4--2.5	
总胆固醇 (CHOL)	4.43	mmol/L	2.59--5.2	
甘油三脂 (TG)	1.20	mmol/L	0.7--1.7	
低密度脂蛋白 (LDL)	2.14	mmol/L	0--4.13	
高密度脂蛋白 (HDL)	1.41	mmol/L	0.77--1.55	

**\*小结:**

葡萄糖 (GLU) 偏高 (8.34 mmol/L) C 反应蛋白偏高 (4.60 mg/L)

操作员：刘慧芳 检查日期：2026-02-28

检查医生：康建忠

**风湿四项**

项目名称	检查结果	单位	参考值	提示
红细胞沉降率 (ESR)	13.5	mm/h	0--20	
抗链球菌 O 测定	阴性		阴性	
C 反应蛋白	4.60	mg/dl	0--3	↑
类风湿因子 (RF)	阴性	IU/ml	阴性	

**\*小结:**

C 反应蛋白偏高 (4.60 mg/L)

操作员：刘慧芳 检查日期：2026-02-28

检查医生：康建忠

人乳头瘤病毒检查 (HPV)

项目名称	检查结果	单位	参考值	提示
HPV 高危亚型 16	阴性 (-)		阴性	
HPV 高危亚型 18	阴性 (-)		阴性	
HPV 高危亚型 31	阴性 (-)		阴性	
HPV 高危亚型 26	阴性 (-)		阴性	
HPV 高危亚型 33	阴性 (-)		阴性	
HPV 高危亚型 35	阴性 (-)		阴性	
HPV 高危亚型 39	阳性 (+)		阴性	*
HPV 高危亚型 45	阴性 (-)		阴性	
HPV 高危亚型 51	阴性 (-)		阴性	
HPV 高危亚型 52	阴性 (-)		阴性	
HPV 高危亚型 53	阴性 (-)		阴性	
HPV 高危亚型 56	阴性 (-)		阴性	
HPV 高危亚型 58	阴性 (-)		阴性	
HPV 高危亚型 59	阴性 (-)		阴性	
HPV 高危亚型 66	阴性 (-)		阴性	
HPV 高危亚型 68	阴性 (-)		阴性	
HPV 高危亚型 73	阴性 (-)		阴性	
HPV 高危亚型 82	阴性 (-)		阴性	
HPV 低危亚型 6	阴性 (-)		阴性	
HPV 低危亚型 11	阴性 (-)		阴性	
HPV 低危亚型 42	阴性 (-)		阴性	
HPV 低危亚型 43	阴性 (-)		阴性	
HPV 低危亚型 81	阴性 (-)		阴性	

\*小结:

大同五洲心血管病医院  
0352-5332388

HPV 高危亚型 39(阳性(+))

操作员：赵伟 检查日期：2026-03-01 检查医生：康建忠

---

# 大同现代医学检验实验室

## 液基薄层细胞学图文报告

ID: 2026126971

病理号: 113843

姓名: 赵宽 1

性别: 女

年龄: 64岁

送检科室:

电话号码: 13633529341

床号:

病历号:

体检号: 2108040670

送检医院: 大同瑞慈康复体检

送检日期: 2026-03-02

末次月经:

送检医生:

采样日期:

报告日期: 2026-03-02

标本满意度: 满意

细胞量: >45%

红细胞:

经期样本:

颈管细胞:

化生细胞:

鳞状细胞:

宫颈柱状细胞:

未见上皮内病变/恶性细胞:

正常范围内:

- 良性反应性改变:
- 炎性: 
    - 轻度:
    - 中度:
    - 重度:
  - 放疗:
  - 妊娠:
  - 萎缩性:
  - 宫内避孕器:
  - 其他:

病原体: 滴虫感染:  念珠菌感染:  细菌感染:

提示 HPV 感染:  疱疹病毒感染:

鳞状上皮细胞分析:

- 非典型鳞状细胞:
- 倾向上皮内瘤变:
  - 倾向良性反应性改变:
  - 不能明确意义(ASC-US):
  - 不排除高度病变(ASC-H):
- 上皮内低度病变:  鳞癌:
- 上皮内高度病变:
- CIN2:
  - CIN3:

腺上皮细胞分析:

- 非典型腺细胞:
- 宫内膜:
  - 来源不明:
- 非典型腺细胞(宫颈管):
- 倾向原位腺癌:
  - 不能明确意义:
  - 倾向良性反应性改变:
- 腺癌:
- 宫颈管:
  - 宫内膜:
  - 其它:
- 炎细胞:
- 轻度:
  - 中度:
  - 重度:
- 可疑腺癌:

诊断意见: 未见上皮内病变或恶性细胞(NILM)。

建议:

报告医师: 张荣生

地址: 大同市魏都大道79号, 本报告医师签字后有效  
咨询: 0352-2830587 4006-122-995

妇科细胞学是筛查项目, 出于技术原因, 可能会有假阴性结果, 本检测仅对来样负责, 如果对结果有疑义, 请在收到报告7天内与我们联系。

大同五洲心血管病医院

0352-5332388

大同五洲心血管病医院  
超声诊断图文报告

流水号: 2108040670

超声号: 2117850

姓名: 赵宽 1

年龄: 64 岁

性别: 女

检查设备: Vivid E95

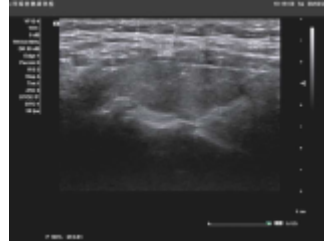
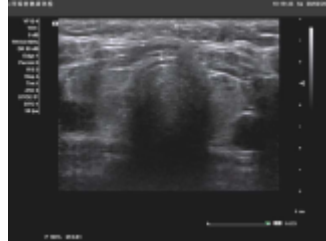体检号: 331961

申请医院: 本院

体检科室: 体检科

检查部位: 甲状腺彩超

经典图像:



影像所见:

甲状腺双侧叶形态正常, 包膜完整, 实质回声均匀, CDFI: 未见异常血流信号。  
双侧颈部未见明显肿大淋巴结。

影像诊断:

甲状腺双侧叶未见异常

报告医师:

检查日期: 2026-02-28

审核医师: 郭丽霞

报告日期: 2026-02-28

温馨提示: 本报告仅供临床医生参考! 若有疑问, 请致电: 0352---5339668

地址: 大同市平城区迎宾街 750 号。

大同五洲心血管病医院

0352-5332388



大同五洲心血管病医院

## 超声诊断图文报告

流水号: 2108040670

超声号: 2117853

姓名: 赵宽 1

年龄: 64 岁

性别: 女

检查设备: Vivid E95

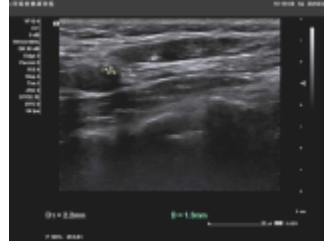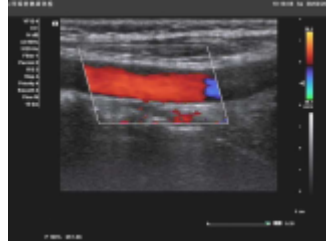
体检号: 331961

申请医院: 本院

体检科室: 体检科

检查部位: 颈部血管彩超

经典图像:



影像所见:

左侧颈总动脉膨大处探及大小约 2.2\*1.3mm 强回声斑, 右锁骨下动脉起始处、右侧颈总动脉、双侧颈内、颈外动脉起始段内中膜不增厚, 内壁欠光滑, 管壁未见明确强回声斑。CDFI: 血流充盈好。PW: 频谱形态正常。 双侧椎动脉走行正常, 椎动脉内径正常, 管壁不厚, 管腔内为无回声, CDFI: 血流充盈好。PW: 频谱正常。

影像诊断:

左侧颈总动脉膨大处斑块形成

报告医师:

检查日期: 2026-02-28

审核医师: 郭丽霞

报告日期: 2026-02-28

温馨提示: 本报告仅供临床医生参考! 若有疑问, 请致电: 0352---5339668

地址: 大同市平城区迎宾街 750 号。

大同五洲心血管病医院

0352-5332388



大同五洲心血管病医院

## 超声诊断图文报告

流水号: 2108040670

超声号: 2117855

姓名: 赵宽 1

年龄: 64 岁

性别: 女

检查设备: Vivid E95

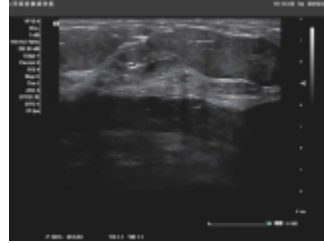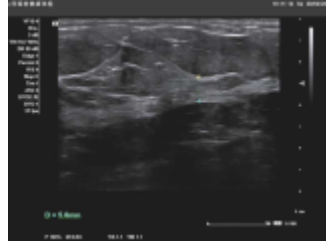
体检号: 331961

申请医院: 本院

体检科室: 体检科

检查部位: 乳腺彩超

经典图像:



影像所见:

双侧乳腺腺体层次清晰, 右乳腺体厚 0.6cm, 左乳腺体厚 0.6cm, 乳导管未见扩张, 未见明显占位性病变, CDFI: 未见异常血流信号。

双侧腋下未见明显肿大淋巴结。

影像诊断:

双侧乳腺未见明显异常

报告医师:

检查日期: 2026-02-28

审核医师: 郭丽霞

报告日期: 2026-02-28

温馨提示: 本报告仅供临床医生参考! 若有疑问, 请致电: 0352---5339668

地址: 大同市平城区迎宾街 750 号。

大同五洲心血管病医院

0352-5332388

大同五洲心血管病医院  
超声诊断图文报告

流水号: 2108040670

超声号: 2117857

姓名: 赵宽 1

年龄: 64 岁

性别: 女

检查设备: Vivid E95

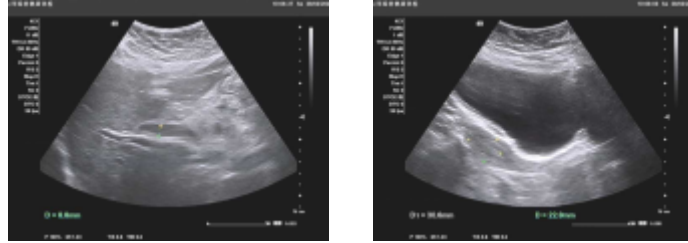
体检号: 331961

申请医院: 本院

体检科室: 体检科

检查部位: 全腹彩超

经典图像:



影像所见:

肝脏大小形态正常, 包膜光滑完整, 实质回声细腻增强, 肝内管道系统走行欠清晰, 门静脉及肝内胆管不扩张。胆囊切除术后, 肝外胆管不扩张, 宽约 0.9cm。  
胰腺大小形态正常, 实质回声均匀, 主胰管不扩张。  
脾脏大小形态正常, 实质回声均匀, 脾门静脉不宽。  
双肾大小形态正常, 皮髓质分界清晰, 集合系统未见分离, 双侧输尿管未见扩张。  
膀胱充盈佳, 壁毛糙, 部分室壁小梁小室形成, 内透声好。  
绝经后子宫, 大小形态改变, 肌壁回声均匀, 内膜线清晰, 厚 0.3cm, 宫颈厚约 2.0cm, 双侧附件区未见异常。

影像诊断:

1. 轻度脂肪肝
2. 胆囊切除术后, 肝外胆管不扩张
3. 膀胱部分壁小梁小室形成

报告医师:

检查日期: 2026-02-28

审核医师: 郭丽霞

报告日期: 2026-02-28

温馨提示: 本报告仅供临床医生参考! 若有疑问, 请致电: 0352---5339668

地址: 大同市平城区迎宾街 750 号。

大同五洲心血管病医院

0352-5332388



大同五洲心血管病医院

# 双源 CT 诊断图文报告

ID号: 2108040670

影像号: CT20260228058

姓名: 赵宽 1

年龄: 64 岁

性别: 女

检查设备: 西门子量子双源 CT

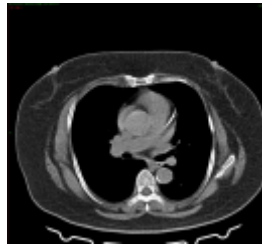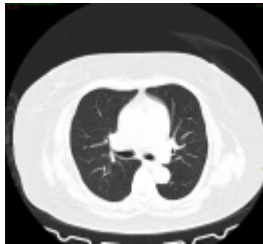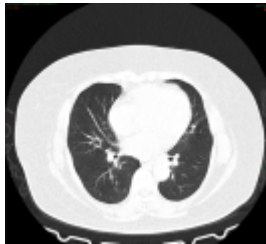体检号: 331961

申请医院: 本院

体检科室: 体检科

检查部位: 肺部双源 CT

## 经典图像:



## 影像所见:

双侧胸廓对称, 气管居中。气管及支气管未见狭窄及阻塞。双肺支气管血管束形态、结构、走行正常, 右肺下叶外基底段 (IM245) 见实性结节, 大小约为 0.4cm×0.3cm。双肺门不大, 形态自然。心脏及大血管大小、形态未见异常, 冠状动脉走行区可见钙化灶。纵隔内未见肿块及肿大淋巴结。胸膜无增厚, 胸膜腔内无积液。腰椎可见条索状金属影。

## 影像诊断:

1. 右肺下叶外基底段实性结节, 建议随诊复查 (一年)
2. 冠状动脉钙化
3. 腰椎术后改变

报告医师: 张剑峰

检查日期: 2026-02-28

审核医师: 张剑峰

报告日期: 2026-02-28

大同五洲心血管病医院

0352-5332388

---

温馨提示：本报告仅供临床医生参考！若有疑问，请致电：0352---5339668

地址：大同市平城区迎宾街 750 号。

---

大同五洲心血管病医院  
0352-5332388

---

---