



2108040649

大同瑞慈健康体检

报 告 册

体检编号	331940	工号	119
姓名	王增武		
性别	女	年龄	39岁
单位	广灵税务局		
部门	广灵税务局		
联系电话	18234204902		
体检日期	2023-10-29		

尊敬的王增武女士您好！

首先，瑞慈健康体检全体员工欢迎您的光临，并对您的信任表示衷心的感谢！

您于 2023-10-29 （体检编号：331940）完成健康检查，本机构的各科医生已根据您的体检项目及结果，汇总成此份健康体检报告，并经总检医生审核。据此提出对您健康状况的综合分析及建议。

瑞慈健康体检倡导“大健康、大康复”，提出“健康是第一财富（Rich）”的人文理念。希望您仔细阅读并妥善地保管此份健康体检报告，并认真关注报告中的提示与建议，若您对报告内容有任何疑问，可直接与瑞慈健康体检客服部联系，进一步咨询。

健康体检咨询电话：**0352-2824444**

客户服务咨询电话：**0352-2830597**

400-6112995

瑞慈健康体检报告由下列内容组成：

第一部分：主检报告

第二部分：分科分项结果

第三部分：检验报告

第四部分：附表

主检报告

检查综述

- 1、【身高、体重、血压】（1）血压 140/85：本次测量收缩期血压偏高
- 2、【外科（女）】（1）皮肤：睑黄瘤
- 3、【耳鼻喉科】（1）耵聍
- 4、【血常规（五分类）】淋巴细胞绝对值(LY#)偏高($3.43 \times 10^9/L$) 血小板压积(PCT)偏高(0.336%) 红细胞平均体积(MCV)偏低(79.0 f1) 平均血红蛋白含量(MCH)偏低(25.4 pg) 大血小板数目偏高($99 \times 10^9/L$)
- 5、【生化全项 1】动脉硬化指数偏高(4.03) 总胆固醇(CHOL)偏高(6.14 mmol/L) 甘油三酯(TG)偏高(1.86 mmol/L) 低密度脂蛋白(LDL)偏高(4.64 mmol/L)
- 6、【尿液分析+尿沉渣】上皮细胞(EC)偏高(33 /HP) 维生素 C3+ 鳞状上皮细胞偏高(33 /HP) 粘液丝偏高(24 /HP)
- 7、【心电图】1. 窦性心律 2. ST-T 改变
- 8、【甲状腺彩超】甲状腺左侧叶多发结节 TI-RADS 3 级
- 9、【全腹彩超】1. 肝内偏低回声结节 考虑血管瘤 2. 右肾囊肿 3. 子宫肌瘤 建议复查 4. 宫内节育器位置正常 5. 宫颈肥大
- 10、【口腔科】（1）左下第三磨牙 阻生齿 右上第一磨牙 牙齿缺失 （2）牙龈萎缩 牙龈色红，探之出血 （3）牙周：牙结石

医生建议

【本次测量收缩期血压偏高】：

- (1) 所谓单纯收缩期高血压，顾名思义是指一个人的舒张压（即低压）不高，仅仅是收缩压（即高压）超过正常范围。
- (2) 单纯收缩期高血压标准为收缩压在 140mmHg 以上，舒张压为 90mmHg 以下。如果收缩压在 140-149mmHg，又称单纯收缩期临界高血压。由于单纯收缩期高血压大部分发生在 60 岁以上的老年人，故又称老年单纯收缩期高血压。
- (3) 当病人患动脉硬化、甲状腺功能亢进、主动脉关闭不全、体循环动静脉瘘、动脉导管未闭及原因不明的高动力循环状态时，也常伴有收缩期高血压，但这些不包括在单纯收缩期高血压范围内。
- (4) 劳逸结合，保持良好身心状态。避免各种诱因：如情绪低落、紧张等。改进生活方式，适当低盐、低脂、低胆固醇饮食，戒烟酒。必要时心血管专科诊治，定期复诊。
- (5) 平时应低盐（每天 5~10g）、低脂饮食（少吃动物脂肪与内脏）；忌烟限酒。遵照医嘱坚持服药，定期测量血压，宜控制在 140/90mmHg 以下，若合并有糖尿病和肾病，要把血压控制在 130/80mmHg 以下。
- (6) 血压到正常水平时，说明此时选用的降压药和治疗方案基本合适，但并不意味着高血压已被“治愈”，应坚持治疗。若盲目自行停药或间断服药，常会使血压波动很大，而加重心、脑、肾和血管的损害。

【睑黄瘤】：

- (1) 建议皮肤科诊断治疗。

【耵聍】：

- (1) 建议耳鼻喉科治疗，有感染者控制感染，并取出耵聍。

【淋巴细胞绝对值(LY#)偏高】：

- (1)成人全血淋巴细胞占白细胞总数的 20-40%。在中性粒细胞减少的病例中，淋巴细胞可相对增高，多与病毒感染有关（如感冒等）。
- (2)病理性增高见于传染性淋巴细胞增多症、结核病、百日咳、急慢性淋巴细胞白血病、传染性单核细胞增多症等，建议结合其它血常规指标及临床进行综合评估。

【大血小板数目偏高】：

- (1)供内科结合临床参考。

【红细胞平均体积(MCV)偏低】：

- (1)供内科结合临床参考。

【血小板压积(PCT)偏高】：

- (1)血小板压积是指外周血中血小板的容积占血液容积的百分比。血小板压积偏高，如果在血小板数目正常的情况下，可不做考虑。如果血小板数目明显增高，建议往血液科进一步复查，以明确诊断。

【平均血红蛋白含量(MCH)偏低】：

- (1)供内科结合临床参考。

【总胆固醇(CHOL)偏高】：

- (1)总胆固醇是脂质的主要成分之一，其数量受年龄、家族、性别、饮食、遗传等多种因素影响。总胆固醇对人体生长发育以及新陈代谢有重要的作用，正常值是 2.59-5.20mmol/L。
- (2)总胆固醇升高后，会增加类脂物质的堆积，会产生更多的血管斑块，进而增加心脑血管疾病的风险。大于 5.21-5.69mmol/L 是胆固醇的临界偏高，即使是一个完全健康的人，只要总胆固醇 > 7.2mmol/L 或低密度脂蛋白 > 4.9mmol/L，未来发生心脑血管的风险就明显增高，应该马上治疗。
- (3)总胆固醇升高根据病因可分为两大类：一是原发性，是由于遗传因素缺陷所致，另一种是继发性，可引起其升高的疾病主要有糖尿病、高血压、甲减、肝肾疾病等。
- (4)降低总胆固醇的治疗中，原发性偏高应积极应用降脂药，曾经选择他汀类药物，胆固醇任不能达标的，可联合用药（如依折麦布等）。
- (5)如果总胆固醇偏高，且患者有糖尿病、高血压、甲减、肝肾疾病或者已经发生心脑血管疾病的人更应积极用药，控制降低疾病风险。
- (6)戒烟，增强运动，采用低脂、低糖饮食，少食富含脂肪、胆固醇及饱和脂肪酸的食物，多进食蔬菜、水果、豆制品、粗粮、鱼和高纤维食品。
- (7)必要时在医师指导下使用降脂药物治疗，并前往内分泌科复诊。

【动脉硬化指数偏高】：

- (1)动脉硬化指数偏高，提示动脉硬化的风险性会更高，也就是心脑血管疾病的发病率会相对较高。建议控制血脂、血糖，少吃油腻食物，多吃蔬菜水果，加强锻炼，减轻体重。

【甘油三酯(TG)偏高】：

- (1)甘油三酯是甘油和脂肪酸所构成的有机化合物，甘油三酯测定是脂类代谢的重要指标之一。
- (2)甘油三酯增高与冠心病的发生有着重要的相关性，随年龄增大而有上升的趋势，其增高最常见于高脂和过量糖类饮食、肥胖等。
- (3)甘油三酯主要功能是为机体提供能量，其正常值在 0.7-1.7mmol/L 之间，1.7-2.29mmol/L 为边缘增高，提示应该注意饮食和运动了。
- (4)甘油三酯大于 2.3mmol/L，就称为高甘油三酯血症。甘油三酯增高虽然不会直接导致血管斑块的形成，但也会间接引起心脑血管疾病风险增加，同时，当甘油三酯大于 5.6mmol/L 时，还会增加急性胰腺炎的风险，所以降低甘油三酯的基础主要是控制饮食，饮食控制不佳可以选择药物治疗。
- (5)生活方式的干预是控制甘油三酯水平升高的基础，包括减重，增加运动量，限制酒精摄入以及避免食用果糖和高碳水化合物食物。多食蔬菜水果，定期复查。

(6)明显增高者在医师的指导下使用降脂药物治疗，首选他汀和贝特类药物。

【低密度脂蛋白(LDL)偏高】：

- (1)在血脂检查中，我们最该关注的是低密度脂蛋白，这是因为这些指标与心脑血管疾病的关系最为密切，正常值为0-4.13mol/L。
- (2)低密度脂蛋白有三个标准：普通人应 $\leq 3.4\text{mol/L}$ ，没有任何高危因素的人，其低密度脂蛋白最好控制在 3.4mol/L 以下。
- (3)高危人群应 $\leq 2.6\text{mol/L}$ ，有高血压、糖尿病、家族史、肥胖，或低度脂蛋白 $\geq 4.9\text{mol/L}$ ，这些人的低密度脂蛋白最好降低至 2.6mol/L 以下。
- (4)极高危人群应 $\leq 1.8\text{mol/L}$ ，有冠心病、心肌梗塞、心绞痛、脑梗死、冠状动脉植入支架术后、心脏搭桥术后、严重的颈动脉斑块等缺血性心脑血管疾病的人，这些人低密度脂蛋白最好控制到 1.8mol/L 以下。
- (5)建议低脂、低糖饮食，戒烟酒，多食蔬菜。定期复查血脂，明显增高者，在医师指导下使用降脂药物治疗，在积极治疗原发疾病的基础上降低低密度脂蛋白。

【维生素 C3+】：

- (1)尿液中维生素C阳性，一般提示饮食中摄入维生素C含量较高的食物，引起尿液中维生素C呈阳性反应。建议定期复查尿常规。

【鳞状上皮细胞偏高】：

- (1)在生理情况下，机体正常的新陈代谢都会引起鳞状上皮细胞的脱离，这是一种正常的机体现象。如果长时间出现鳞状上皮细胞偏高的现象时，则有可能是尿路感染、泌尿系统结石等因素导致，应及时往泌尿外科进一步诊断治疗。

【粘液丝偏高】：

- (1)尿常规中粘液丝是由尿路中细胞分泌出来的，在有尿路感染时分泌会明显增多，且伴有炎症细胞的出现。
- (2)粘液丝偏高，可分为生理性偏高和病理性偏高两种，生理性偏高一般是由于喝水较少导致的尿液浓缩，一般在喝水后就能达到稀释的效果。
- (3)病理性的粘液丝偏高是由于泌尿系炎症或者是前列腺炎导致的，需要注意观察，多喝水，同时有白细胞等炎症细胞增多时，应及时服用抗感染药物治疗。如果仅有粘液丝的增多而没有白细胞等炎症细胞增多时，尿路有炎症的可能性不大。
- (4)建议平时饮食注意清淡，多喝水，少吃油腻和辛辣的食物，要注意个人清洁卫生，勤洗阴部，注意休息。

【上皮细胞(EC)偏高】：

- (1)尿液中的上皮细胞主要包括肾小管上皮细胞、移行上皮细胞、鳞状上皮细胞。尿液中出现肾小管上皮细胞，多见于肾小管病变。移行上皮细胞提示相应部位的病变。
- (2)在正常的尿液中可见少量的鳞状上皮细胞，如果鳞状上皮细胞大量增加，并伴有白细胞增多，则提示有炎症，女性患者则因排除阴道分泌物混入的位于阴道表层的扁平上皮细胞。

【ST-T改变】：

- (1)ST-T改变主要是反映心肌缺血现象，具有ST段抬高和下移两种表现，多见于慢性冠状动脉供血不足、心绞痛、心肌炎、心肌劳损等，但有时也见于神经植物功能紊乱、精神紧张、电解质紊乱、内分泌疾病等。
- (2)临床上把心肌缺血疾病的ST-T改变称为特异性ST-T改变，把超出正常范围而又不具备特异性ST-T改变归结为非特异性ST-T改变。建议定期复查、动态观察，并心内科结合临床考虑，必要时心脏彩超、冠脉CTA检查。

【甲状腺左侧叶多发结节】：

- (1)甲状腺结节是一种常见的甲状腺疾病，很多甲状腺疾病可表现为结节，如可由甲状腺退行性变、炎症、自身免疫性及新生物等多种病变所致。甲状腺结节在各个年龄段的男女人群中均可见到，但中年女性中较多。
- (2)甲状腺结节分良性和恶性两大类，良性的占绝大多数，恶性者不足1%，判断甲状腺结节的良恶主要依靠病史、体格检查、放射性核素扫描、穿刺细胞学检查。

(3) 建议往外科就诊，进一步检查，明确诊断，结合临床诊治并定期复查。

【宫颈肥大】：

- (1) 宫颈肥大引起的原因一是慢性炎症长期刺激，使宫颈充血、水肿，宫颈腺体和间质发生增生而导致宫颈不同程度的肥大、硬度增加。
- (2) 二是在宫颈腺体的深部可能出现粘液潴留，形成大小不等的囊肿，使宫颈变得肥大。
- (3) 宫颈肥大有时可比正常宫颈增大 2~4 倍，宫颈表面可以是光滑的，也可有糜烂。宫颈质地一般较硬，这是纤维结缔组织增生所致的。
- (4) 如果是单纯性的宫颈肥大，一般不需特殊处理，妇科定期复查即可。

【子宫肌瘤】：

- (1) 子宫肌瘤又称子宫平滑肌瘤，是女性生殖器最常见的一种良性肿瘤，多见于 30—50 岁妇女，以 40—50 岁最为多见。
- (2) 子宫肌瘤根据肌瘤与子宫壁的关系分 3 类：肌壁间肌瘤、浆膜下肌瘤和粘膜下肌瘤。
- (3) 子宫肌瘤多无症状，少数表现为阴道出血，腹部触及肿物以及压迫症状等。如发生蒂扭转或其他情况时可引起疼痛。以多发性子宫肌瘤为常见。
- (4) 治疗必须根据患者年龄、生育要求、症状、肌瘤大小等情况全面考虑，肌瘤小且无症状，尤其近绝经年龄者，雌激素水平低落，肌瘤可自然萎缩或消失，通常不需治疗，每 3—6 个月随访一次；若肌瘤较大或症状明显继发贫血者，常需手术切除。

【右肾囊肿】：

- (1) 肾囊肿是肾脏内出现大小不等的与外界不相通的囊性肿块的总称。肾囊肿属于良性肿瘤，在肾囊性疾病中以单纯性肾囊肿最为常见。其发生原因尚可能与先天性肾小球、肾小管结构异常和后天性损伤感染有关。
- (2) 单纯性肾囊肿大多数无症状，常在体检彩超时被发现。一般直径大于 5cm 或者合并感染、破裂、出血时才引起症状，主要表现为腰腹部或背部胀痛，当出现并发症时疼痛加重。
- (3) 肾囊肿直径小于 4cm，无肾盂肾盏明显受压，无感染、恶变、高血压及症状不明显者，只需密切随访观察，定期彩超检查。
- (4) 肾囊肿多数是先天的，对人体健康没有多大影响，不会癌变，可以工作，可以运动，生活上没什么要特别注意的地方。其发病率可随年龄增长而增高，50 岁以上的人有 50% 可以发现这种囊肿，借助彩超、CT 可确诊。
- (5) 首次发现，建议作 MRI 或 CT 检查，以排除肾内其它占位性病变。
- (6) 过大的囊肿，对肾脏本身或周围的器官有压迫症状的，或有炎症的，往外科治疗。定期复查。

【肝内偏低回声结节】：

- (1) 建议往肝胆外科诊治；定期复查。

【牙齿缺失】：

- (1) 牙齿缺失常见于龋齿、牙周炎等原因导致的拔除或意外事故所致缺失。中老年患者居多，影响牙齿健康美观。
- (2) 牙齿缺失可以导致牙列的完整性遭到破坏，若较长时间不修复，邻近的牙齿由于失去了依靠和约束，会变得倾斜，易造成咬颌功能的紊乱。长时间的缺失还会导致牙槽骨的萎缩、咀嚼功能减退、食物嵌塞等不良后果。
- (3) 如果牙齿缺失，应该尽早去口腔医院诊治，最常见的修复方法有三种，即活动义齿、固定义齿、种植义齿。
- (4) 义齿修复完毕，应定期复查与医疗护理，勤漱口、勤刷牙、避免食用过硬的食物，如果种植牙选择钛种植体，还应注意对钛种植体的保护。

【牙结石】：

- (1) 牙结石又称牙石，是沉积在牙齿或修复体表面上已经钙化或正在钙化的菌斑或软垢。其开始时是软的，会因逐渐的钙化而变硬。它是由 75% 的磷酸钙，15—25% 的水、有机物、磷酸锰、矿酸钙及微量的钾、钠、铁所构成，并呈现出黄色、棕色或者黑色。

(2) 牙结石通常存在于唾液腺开口处的牙齿表面（例如：下颚前牙的舌侧表面，上颚后牙的颊侧表面）和牙齿的颈部，以及口腔粘膜运动不到的牙齿表面等处。

(3) 牙结石形成后，可伴随牙龈出血、牙龈萎缩、口臭等症状。

(4) 牙结石是牙周病的重要病因，它会不断刺激牙周组织，并且压迫牙龈，影响血液循环，造成牙周组织的细菌感染，形成牙周囊袋，此后更易使食物残渣、牙菌斑、牙结石等的堆积，最终牙周支持组织全部破坏，导致牙齿松动，以至于不得不拔除牙齿。

(5) 早晚刷牙、饭后漱口是防治牙结石形成的最重要措施。应采取正确的竖刷牙法和巴氏刷牙法，纠正横刷牙法。

(6) 多吃富有维生素的粗纤维食物，如肉、蛋、各种蔬菜和水果，充分咀嚼以利于牙面清洁。少吃甜食及黏性很强的食物，不吃零食。

(7) 建议每半年进行一次口腔健康检查，每年进行 2-3 次全口超声波洁牙术，使牙面、牙颈部经常处于洁净状态。

【牙龈色红，探之出血】：

(1) 牙龈的这种情况一般是由于牙结石导致的牙龈局部发炎。

(2) 必须坚持每天认真和合理刷牙（采用竖刷法），彻底清除牙菌斑。要经常检查口腔，保持口腔卫生，防止牙龈出血。

(3) 正确的刷牙方法是：顺着牙齿长轴方向，上牙向下刷，下牙往上刷，每个牙面都要刷到，这样刷牙不仅能将牙刷干净而且对牙龈起到按摩作用，促进牙龈的血液循环。

(4) 建议每半年进行一次口腔健康检查，每年进行 2-3 次全口超声波洁牙术，使牙面、牙颈部经常处于洁净状态。

(5) 注意口腔清洁卫生，养成早晚刷牙，饭后漱口的良好习惯。

(6) 及时治疗牙龈炎，防止炎症侵犯深部牙周组织，形成牙周炎。

(7) 养成清晨排便习惯。进餐要规律，细嚼慢咽，多食蔬菜，如胡萝卜、菠菜、木耳。适量进食水果，如山楂、苹果。男性少抽烟少喝酒。

【阻生齿】：

(1) 牙齿在颌骨内由于位置不当，不能萌出到正常咬合位置，这样的牙齿称为阻生齿。最常见的阻生齿是下颌第三磨牙，其次是上颌第三磨牙和上颌尖牙等。

(2) 阻生齿和覆盖在其上的牙龈之间，很容易藏污纳垢，滋生细菌，引起口臭、牙齿龋坏等，当身体抵抗力下降时，常常会导致牙冠周围的牙龈发生炎症，严重时脸颊可致肿胀，张口困难，甚至会引起全身发烧，颌下淋巴结肿大。

(3) 阻生齿常常还会引起邻牙龋坏、松动、牙槽骨吸收等症状，所以能引起这些病变的阻生牙应该拔除。

(4) 由于阻生齿位置不正，被邻牙阻挡，有些还可能完全被骨组织包埋，因此阻生齿的拔除比拔除其他牙齿要困难，被牙龈覆盖的要切开牙龈，被骨包埋的要把骨去除，被邻牙挡住的要把牙冠劈开，分片拔除。

(5) 拔阻生齿费时较长，术中术后可能发生的并发症也较多，如：出血、断根、邻牙损伤等。

(6) 建议如果阻生齿位置不当，引起智齿冠周炎、邻牙的龋坏、松动等病变时，可往口腔科行拔除术。

【牙龈萎缩】：

(1) 牙龈生理性萎缩主要是龈缘部分存在异物又长期得不到清理，细菌滋生刺激长期存在所致；另外随着年龄的增长也会或多或少发生萎缩，致使牙龈暴露，这种生理性萎缩，是无需要治疗的。

(2) 炎症性的牙龈萎缩，主要表现为牙龈红肿胀痛，刷牙常见出血，对冷热温度变化及酸性食物等异常敏感，妨碍进食，尤其应该注意防治。

(3) 掌握正确竖刷法的刷牙方法，注意口腔清洁卫生，养成早晚刷牙，饭后漱口的良好习惯。

(4) 定期到医院检查治疗，每年进行 2-3 次全口超声波洁牙术。

(5) 补充维生素 C 等微量元素，多食水果蔬菜，戒烟限酒，避免熬夜的不良生活习惯。

汇总医生： 丁昊炜

主检日期： 2023-11-04

主检医生：

分科结果

身高、体重、血压

项目名称	检查结果	项目名称	检查结果
身高	164cm	体重	67kg
血压	140/85mmHg		

***小结：**

(1) 血压 140/85：本次测量收缩期血压偏高

操作员：张文静

检查日期:2023-10-29

检查医生：名燕凌

内科

项目名称	检查结果	项目名称	检查结果
心率	96 次/min	心律	齐
心脏杂音	无	心界	正常
肺部	正常	呼吸音	呼吸音清
啰音	未闻及	叩诊	叩诊呈清音
腹部触诊	腹部平软	发育	正常
肝胆	肋下未触及	脾脏	肋下未触及
双肾	无叩击痛	肠鸣音	正常
营养	良好	神经系统	正常
生理反射	生理反射存在	病理反射	病理反射未引出
颅神经	正常	运动功能	正常
深浅感觉	正常	其它	无异常发现
既往史	无		

***小结：**

未见异常

操作员：名燕凌

检查日期:2023-10-29

检查医生：名燕凌

外科（女）

项目名称	检查结果	项目名称	检查结果
皮肤	睑黄瘤	甲状腺	无肿大
浅表淋巴结	无肿大	肛门	正常
泌尿外生殖器	正常	四肢关节	未见异常
腹股沟	未见异常	足背动脉	正常
紫绀	无	色素沉着	无
脱毛	无	脱色	无
浮肿	无	皮下结节	无
头颅	正常	颈部	正常
乳腺	正常	脊柱	正常
直肠	未检	皮肤黄疽	无
四肢	活动正常	其他	无

*小结:

(1) 皮肤：睑黄瘤

操作员：魏利平

检查日期:2023-10-29

检查医生：魏利平

耳鼻喉科

项目名称	检查结果	项目名称	检查结果
听力(左)	正常	听力(右)	正常
外耳道	盯聆	鼓膜	正常
鼻窦	正常	鼻中隔	正常
鼻腔	正常	扁桃体	无肿大
嗅觉	正常	咽喉	正常

*小结:

(1) 盯聆

操作员：王存宝

检查日期:2023-10-29

检查医生：王存宝

口腔科

项目名称	检查结果	项目名称	检查结果
唇颊	正常	齿	左下第三磨牙&阻生齿 &右上第一磨牙&牙齿 缺失
牙龈	牙龈萎缩&牙龈色红，探 之出血	牙周	牙结石 II 度
舌腭	正常	腮腺	正常
颌下腺	正常	颞下颌关节	正常

***小结：**

- (1) 左下第三磨牙 阻生齿 右上第一磨牙 牙齿缺失
- (2) 牙龈萎缩 牙龈色红，探之出血
- (3) 牙周：牙结石

操作员：麻剑 检查日期:2023-10-29 检查医生：麻剑

检验报告

甲状腺功能八项

项目名称	检查结果	单位	参考值	提示
甲状腺球蛋白(TG)	7.34	ng/ml	3.5--77	
总甲状腺素(T4)	95.47	nmol/L	52--127	
促甲状腺素(TSH)	3.21	uIU/ml	0.3--4.5	
促甲状腺受体抗体(TRAb)	0.25	IU/l	0--1.71	
甲状腺过氧化物酶抗体	0.99	IU/ml	0--30	
总三碘甲状腺原氨酸(T3)	1.44	nmol/L	0.69--2.15	
游离三碘甲状腺原氨酸(FT3)	4.03	pmol/L	2.0--4.2	
游离甲状腺素(FT4)	14.00	pmol/L	9.0--17.5	

*小结:

未见异常

操作员：王文静 检查日期:2023-10-29

检查医生:陈建国

尿液分析+尿沉渣

项目名称	检查结果	单位	参考值	提示
白细胞尿	12	个/ul	0--13	
上皮细胞(EC)	33	/HP	0--28	↑
管型(CAST)	0	个/ul	0--1	
霉菌(尿)	0	/HP	0--0	
结晶	0	/HP	0--10	
透明度(CLA)	清亮			
胆红素(BIL)	-		阴性	
隐血(ERY)	-		阴性	
小圆上皮细胞(SRC)	0	个/ul	0--0	
维生素C	3+		阴性	

异常红细胞	0	个/ul	0--3	
红细胞（正常）	0	个/ul	0--6	
鳞状上皮细胞	33	个/ul	0--0	↑
粘液丝	24	个/ul	0--0	↑
颜色(Colour)	淡黄色			
尿葡萄糖(GLU)	-		阴性	
酮体(KET)	-		阴性	
比重(SG)	1.025		1.003--1.030	
酸碱度(PH)	6.5		4.5--8.0	
尿蛋白质(PRO)	-		阴性	
尿胆原(URO)	-		阴性	
亚硝酸盐(NIT)	-		阴性	
红细胞(尿)(RBC)	0	个/ul	0--6	
尿白细胞(LEU)	-		阴性	

***小结:**

上皮细胞(EC)偏高(33 /HP) 维生素 C3+ 鳞状上皮细胞偏高(33 /HP) 粘液丝偏高(24 /HP)

操作员：梁可欣 检查日期:2023-10-29 检查医生:陈建国

血常规（五分类）

项目名称	检查结果	单位	参考值	提示
白细胞(WBC)	8.57	10 ⁹ /L	3.5--9.5	
淋巴细胞绝对值(LY#)	3.43	10 ⁹ /L	1.1--3.2	↑
淋巴细胞百分比(LY%)	40.0	%	20--50	
中性粒细胞绝对值(GR#)	4.55	10 ⁹ /L	1.8--6.3	
中性粒细胞百分比(GR%)	53.1	%	40--75	
嗜碱性粒细胞绝对值(BA#)	0.02	10 ⁹ /L	0--0.06	
嗜碱性粒细胞百分比(BA%)	0.3	%	0--1.0	

嗜酸性粒细胞绝对值(EO#)	0.05	10 ⁹ /L	0.02--0.52	
嗜酸性粒细胞百分比(EO%)	0.6	%	0.4--8.0	
血小板(PLT)	303	10 ⁹ /L	125--350	
血小板分布宽度(PDW)	15.9	%	15--17	
平均血小板体积(MPV)	11.1	fl	6.0--14.0	
血小板压积(PCT)	0.336	%	0.11--0.28	↑
红细胞(RBC)	4.67	10 ¹² /L	3.8--5.1	
血红蛋白	119	g/L	115--150	
红细胞压积(HCT)	36.9	%	35--45	
红细胞平均体积(MCV)	79.0	fl	82--100	↓
平均血红蛋白含量(MCH)	25.4	pg	27--34	↓
平均血红蛋白浓度(MCHC)	321	g/L	316--354	
单核细胞绝对值(MO#)	0.52	10 ⁹ /L	0.1--0.60	
单核细胞百分比(MO%)	6.0	%	3--10	
红细胞分布宽度标准差(RDW-SD)	43.6	fl	35--56	
红细胞分布宽度变异系数(RDW-CV)	14.5	%	10.6--16.6	
大血小板比率	32.8	%	11--45	
大血小板数目	99	10 ⁹ /L	30--90	↑
未成熟粒细胞数目	0.02	10 ⁹ /L	0--999	
未成熟粒细胞百分比	0.3	%	0--100	
有核红细胞数目	0.000	10 ⁹ /L	0--9999	
有核红细胞百分比	0.00	/100WBC	0--9999	

***小结:**

淋巴细胞绝对值(LY#)偏高(3.43 10⁹/L) 血小板压积(PCT)偏高(0.336 %) 红细胞平均体积(MCV)偏低(79.0 fl) 平均血红蛋白含量(MCH)偏低(25.4 pg) 大血小板数目偏高(99 10⁹/L)

操作员：李佳敏 检查日期:2023-10-29 检查医生:陈建国

生化全项 1

项目名称	检查结果	单位	参考值	提示
碳酸氢根(HCO3)	24.6	mmol/L	22--29	
总蛋白(T PROT)	74.4	g/L	65--85	
白蛋白(ALB)	47.70	g/L	40--55	
球蛋白(GLB)	26.70	g/L	15--35	
白蛋白/球蛋白(ALB/GLB)	1.79		1.0--2.5	
碱性磷酸酶(ALP)	77.0	U/L	35--100	
肌酐(CREA)	49.00	umol/L	41--73	
尿酸(UA)	238.00	umol/L	140--340	
钾(K)	3.65	mmol/L	3.5--5.5	
钠(Na)	141.8	mmol/L	136--145	
氯(Cl)	104.1	mmol/L	96--108	
钙(Ca)	2.40	mmol/L	2.11--2.52	
乳酸脱氢酶(LDH)	177.00	U/L	120--250	
淀粉酶(AMY)	62.00	IU/L	35--135	
葡萄糖(GLU)	4.67	mmol/L	3.89--6.1	
总胆红素(TBIL)	12.70	umol/L	0--21	
直接胆红素(DBIL)	2.2	umol/L	0--8.0	
间接胆红素(IBIL)	10.50	umol/L	0--17.39	
丙氨酸氨基转移酶(ALT)	39.00	U/L	7--40	
门冬氨酸氨基转移酶(AST)	25.00	U/L	13--35	
尿素测定 (Urea)	2.70	mmol/L	2.6--7.5	
肌酸激酶(CK)	134.00	U/L	40--200	
α-羟丁酸脱氢酶	144.00	U/L	72--182	
C反应蛋白	1.40	mg/dl	0--3	
动脉硬化指数	4.03		1.31--3.19	↑
谷草比谷丙	0.64		0.4--2.5	

总胆固醇(CHOL)	6.14	mmol/L	2.59--5.2	↑
甘油三脂(TG)	1.86	mmol/L	0.7--1.7	↑
低密度脂蛋白(LDL)	4.64	mmol/L	0--4.13	↑
高密度脂蛋白(HDL)	1.15	mmol/L	0.77--1.55	

***小结:**

动脉硬化指数偏高(4.03) 总胆固醇(CHOL)偏高(6.14 mmol/L) 甘油三脂(TG)偏高(1.86 mmol/L)
低密度脂蛋白(LDL)偏高(4.64 mmol/L)

操作员：刘慧芳 检查日期:2023-10-29 检查医生:陈建国

大同瑞慈康复医院 12导联心电图报告

王增武

女

39岁

ID:2108040649

申请科室:瑞慈体检科

体检号:331940

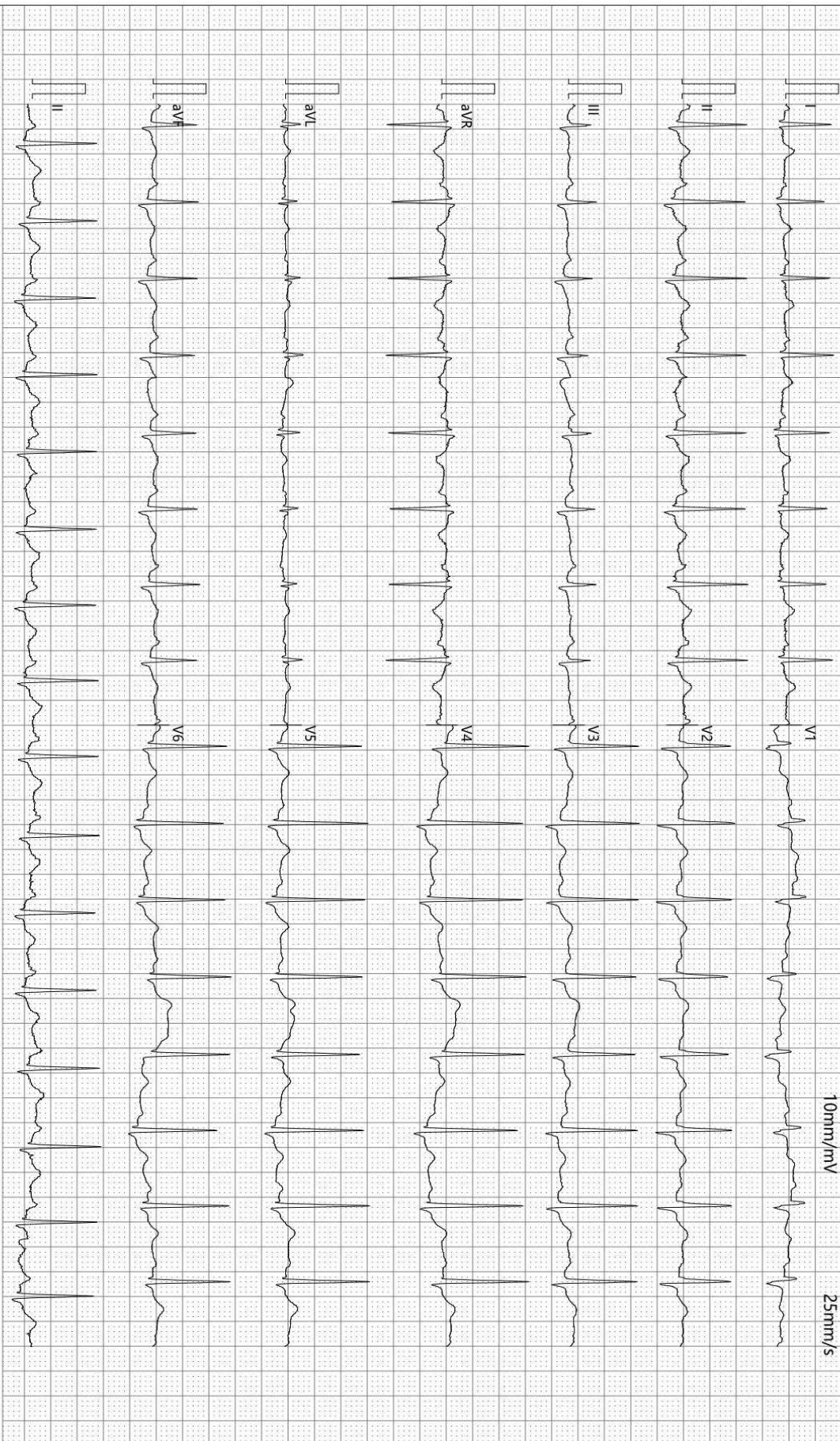
病床号:

HR: 97bpm
QT/QTc:343/436ms

P: 104ms
P/QRS/T: 63/49/37deg.

PR: 163ms
RV5/SV1: 1.606/0.285mV

QRS: 93ms



诊断结果:

- 1. 窦性心律
- 2. ST-T改变

报告需医生确认:

张之生

SEMIP V1.90

仅供临床参考

-35Hz AC50

检查:2023-10-29 09:45:04

打印:2023-10-29 09:47:57

SE-1515 V1.40

双源 CT 诊断图文报告

流水号: 2108040649

影像号: CT20231029074

姓名: 王增武

年龄: 39 岁

性别: 女

检查设备: 西门子量子双源 CT

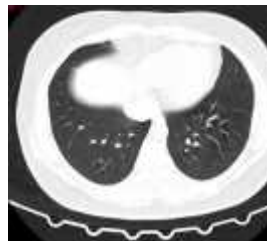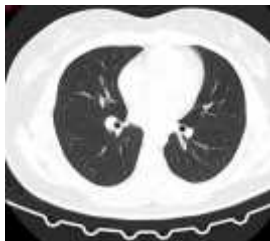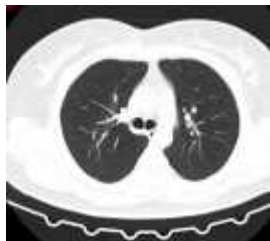体检号: 331940

申请医院: 本院

体检科室: 体检科

检查部位: 肺部双源 CT

经典图像:



影像所见:

胸廓对称, 骨性肋骨完整, 胸壁软组织结构良好, 两肺支气管血管纹理走行分布良好, 支气管束结构清晰, 双肺通气良好。肺门结构未见异常。纵隔无偏移, 段以上支气管通畅。心影及大血管形态结构正常, 纵隔内未见肿大淋巴结。胸膜未见异常。

影像诊断:

胸部未见明显异常

报告医师: 剧艳军

检查日期: 2023-10-29

审核医师: 剧艳军

报告日期: 2023-10-29

超声诊断图文报告

流水号: 2108040649

影像号: 1433231

姓名: 王增武

年龄: 39 岁

性别: 女

检查设备: Vivid E95

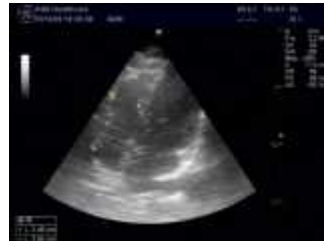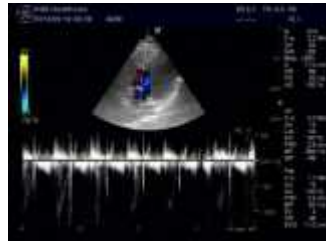体检号: 331940

申请医院: 本院

体检科室: 体检科

检查部位: 心脏彩超

经典图像:



影像所见:

超声测量 (单位: mm)

升主动脉内径 23 (32±3mm)

左房内径 26 (35mm)

室间隔 11 (8-11mm)

左室内径 47 (47±4mm)

左室后壁 10 (8-11mm)

EF65% (50-80%)

右室内径 25 (36±4mm)

右房内径 26 (36±4mm)

FS35% (28-41%)

主肺动脉内径 20 (23±3mm)

升主动脉内径正常, 心脏各腔室大小正常, 室间隔厚度正常, 左室壁未见明显节段性运动异常, 各瓣膜及启闭功能未见明显异常, 舒张期二尖瓣口血流频谱 E/A>1, 心包腔未见积液。

影像诊断:

心脏结构及功能未见明显异常

报告医师: 李菊蓉

检查日期: 2023-10-29

审核医师: 李菊蓉

报告日期: 2023-10-29

超声诊断图文报告

流水号: 2108040649

影像号: 1433233

姓名: 王增武

年龄: 39 岁

性别: 女

检查设备: Vivid E95

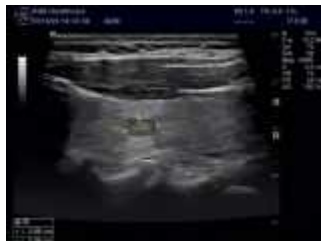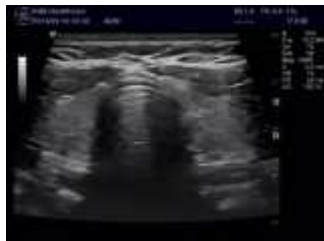体检号: 331940

申请医院: 本院

体检科室: 体检科

检查部位: 甲状腺彩超

经典图像:



影像所见:

甲状腺双侧叶形态正常, 包膜完整, 左侧叶探及数个囊实性结节, 大者约 0.7*0.4cm, 形态规则, 边界清, 余实质回声均匀, CDFI: 未见异常血流信号。

双侧颈部未见明显肿大淋巴结。

影像诊断:

甲状腺左侧叶多发结节 TI-RADS 3 级

报告医师: 李菊蓉

检查日期: 2023-10-29

审核医师: 李菊蓉

报告日期: 2023-10-29

超声诊断图文报告

流水号: 2108040649

影像号: 1433235

姓名: 王增武

年龄: 39 岁

性别: 女

检查设备: Vivid E95

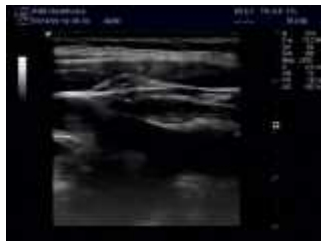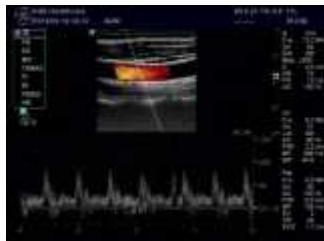
体检号: 331940

申请医院: 本院

体检科室: 体检科

检查部位: 颈部血管彩超

经典图像:



影像所见:

右锁骨下动脉起始处、双侧颈总动脉、颈内、颈外动脉起始段内中膜不增厚，内壁欠光滑，管壁未见明确强回声斑。CDFI: 血流充盈好。PW: 频谱形态正常。

双侧椎动脉走行正常，椎动脉内径正常，管壁不厚，管腔内为无回声，CDFI: 血流充盈好。PW: 频谱正常。

影像诊断:

双侧颈动脉、椎动脉未见明显异常

报告医师: 李菊蓉

检查日期: 2023-10-29

审核医师: 李菊蓉

报告日期: 2023-10-29

超声诊断图文报告

流水号: 2108040649

影像号: 1433238

姓名: 王增武

年龄: 39 岁

性别: 女

检查设备: Vivid E95

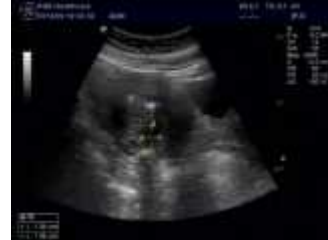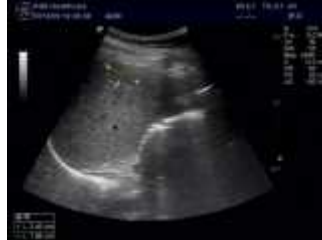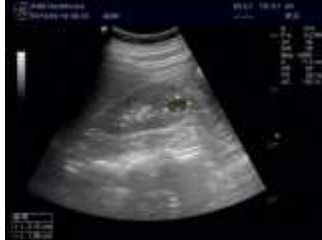体检号: 331940

申请医院: 本院

体检科室: 体检科

检查部位: 全腹彩超

经典图像:



影像所见:

肝脏大小形态正常, 包膜光滑完整, 肝内探及偏低回声结节, 大小约 2.4*1.7cm, 余实质回声均匀, 肝内管道系统走行清晰, 门静脉及肝内胆管不扩张。

胆囊大小形态正常, 壁不厚、光滑, 囊内透声好, 肝外胆管不扩张。

胰腺大小形态正常, 实质回声均匀, 主胰管不扩张。

脾脏大小形态正常, 实质回声均匀, 脾门静脉不宽。

双肾大小形态正常, 皮髓质分界清晰, 集合系统未见分离, 双侧输尿管未见扩张, 右肾下极探及囊性结构, 大小约 2.1*1.4cm, 形态规则。

膀胱充盈佳, 未见明显异常。

前位子宫, 大小约 7.6*6.2*5.6cm, 肌壁回声欠均匀, 后壁探及低回声结节, 大小约 1.5*1.3cm, 内膜线清晰, 厚 0.8cm, 宫内探及节育器回声, 位置正常, 宫颈厚约 3.5cm, 双侧附件区未见异常。

影像诊断:

1. 肝内偏低回声结节 考虑血管瘤
2. 右肾囊肿
3. 子宫肌瘤 建议复查
4. 宫内节育器位置正常
5. 宫颈肥大

报告医师: 李菊蓉

检查日期: 2023-10-29

审核医师: 李菊蓉

报告日期: 2023-10-29