



2108040612

# 大同瑞慈健康体检

## 报 告 册

体检编号	331903	工号	82
姓名	王喜梅		
性别	女	年龄	50岁
单位	广灵税务局		
部门	广灵税务局		
联系电话	13028090862		
体检日期	2024-11-23		

尊敬的王喜梅女士您好！

首先，瑞慈健康体检全体员工欢迎您的光临，并对您的信任表示衷心的感谢！

您于 2024-11-23 （体检编号：331903）完成健康检查，本机构的各科医生已根据您的体检项目及结果，汇总成此份健康体检报告，并经总检医生审核。据此提出对您健康状况的综合分析及建议。

瑞慈健康体检倡导“大健康、大康复”，提出“健康是第一财富（Rich）”的人文理念。希望您仔细阅读并妥善地保管此份健康体检报告，并认真关注报告中的提示与建议，若您对报告内容有任何疑问，可直接与瑞慈健康体检客服部联系，进一步咨询。

健康体检咨询电话：0352-2824444

客户服务咨询电话：0352-2830597

400-6112995

瑞慈健康体检报告由下列内容组成：

第一部分：主检报告

第二部分：分科分项结果

第三部分：检验报告

第四部分：附表

## 主检报告

### 检查综述

- 1、【**颅脑 MRI**】 1. 脑内 MRI 平扫未见病变征象 2. 双侧上颌窦炎伴粘膜肥厚  
2、【**肺部双源 CT**】 1. 呼吸性细支气管炎并两肺下叶间质改变 2. 右肺中叶纤维粘连

### 医生建议

【**双侧上颌窦炎伴粘膜肥厚**】：

- (1) 建议耳鼻喉科诊断治疗。

【**两肺下叶间质改变**】：

- (1) 建议呼吸内科诊断治疗。

【**右肺中叶纤维粘连**】：

- (1) 建议呼吸内科诊断治疗。

【**呼吸性细支气管炎**】：

- (1) 建议呼吸内科诊断治疗。

汇总医生： 丁昊炜

主检日期： 2024-11-25

主检医生：

## 分科结果

### 妇科内诊

项目名称	检查结果	项目名称	检查结果
外阴	正常	尿道口	正常
阴道	通畅	子宫	正常
附件	正常	宫颈	光滑
后穹窿	正常		

**\*小结:**

未见异常

操作员：薛荣丽 检查日期：2024-11-23 检查医生：薛荣丽

## 检验报告

## 甲状腺功能八项

项目名称	检查结果	单位	参考值	提示
甲状腺球蛋白(TG)	59.02	ng/ml	3.5--77	
总甲状腺素(T4)	64.60	nmol/L	50--130	
促甲状腺素(TSH)	1.78	uIU/ml	0.3--4.5	
促甲状腺受体抗体(TRAb)	0.64	IU/l	0--1.71	
甲状腺过氧化物酶抗体	0.98	IU/ml	0--10	
总三碘甲状腺原氨酸(T3)	1.41	nmol/L	0.75--2.10	
游离三碘甲状腺原氨酸(FT3)	2.94	pmol/L	2.0--4.2	
游离甲状腺素(FT4)	11.06	pmol/L	9.0--17.5	

## \*小结:

未见异常

操作员：贺琰 检查日期：2024-11-23

检查医生：康健忠

## 人乳头瘤病毒检查(HPV)

项目名称	检查结果	单位	参考值	提示
HPV 高危亚型 16	阴性(-)		阴性	
HPV 高危亚型 18	阴性(-)		阴性	
HPV 高危亚型 31	阴性(-)		阴性	
HPV 高危亚型 26	阴性(-)		阴性	
HPV 高危亚型 33	阴性(-)		阴性	
HPV 高危亚型 35	阴性(-)		阴性	
HPV 高危亚型 39	阴性(-)		阴性	
HPV 高危亚型 45	阴性(-)		阴性	
HPV 高危亚型 51	阴性(-)		阴性	
HPV 高危亚型 52	阴性(-)		阴性	

HPV 高危亚型 53	阴性(-)		阴性	
HPV 高危亚型 56	阴性(-)		阴性	
HPV 高危亚型 58	阴性(-)		阴性	
HPV 高危亚型 59	阴性(-)		阴性	
HPV 高危亚型 66	阴性(-)		阴性	
HPV 高危亚型 68	阴性(-)		阴性	
HPV 高危亚型 73	阴性(-)		阴性	
HPV 高危亚型 82	阴性(-)		阴性	
HPV 低危亚型 6	阴性(-)		阴性	
HPV 低危亚型 11	阴性(-)		阴性	
HPV 低危亚型 42	阴性(-)		阴性	
HPV 低危亚型 43	阴性(-)		阴性	
HPV 低危亚型 81	阴性(-)		阴性	

**\*小结:**

未见异常

操作员：赵伟 检查日期：2024-11-24 检查医生：康建忠

# 大同现代医学检验实验室

## 液基薄层细胞学图文报告

ID: 2024110103

病理号: 101738

姓名: 王喜梅

性别: 女

年龄: 50岁

送检科室:

电话号码: 13028090862

床号:

病历号:

体检号: 2108040612

送检医院: 大同瑞慈康复体检

送检日期: 2024-11-24

末次月经:

送检医生:

采样日期:

报告日期: 2024-11-24

标本满意度: 满意

细胞量: >40%

红细胞:

经期样本:

颈管细胞:

化生细胞:

鳞状细胞:

宫颈柱状细胞:

未见上皮内病变/恶性细胞:

正常范围内:

良性反应性改变:

- 炎症: 
  - 轻度:
  - 中度:
  - 重度:
- 放疗:
- 妊娠:
- 萎缩性:
- 宫内避孕器:
- 其他:

病原体: 滴虫感染:  念珠菌感染:  细菌感染:

提示 HPV 感染:  疱疹病毒感染:

鳞状上皮细胞分析:

非典型鳞状细胞:

- 倾向上皮内瘤变:
- 倾向良性反应性改变:
- 不能明确意义(ASC-US):
- 不排除高度病变(ASC-H):

上皮内低度病变:  鳞癌:

上皮内高度病变:

- CIN2:
- CIN3:

腺上皮细胞分析:

非典型腺细胞:

- 宫内膜:
- 来源不明:

非典型腺细胞(宫颈管):

- 倾向原位腺癌:
- 不能明确意义:
- 倾向良性反应性改变:

腺癌:

- 宫颈管:
- 宫内膜:
- 其它:

炎细胞:

- 轻度:
- 中度:
- 重度:

可疑腺癌:

诊断意见: 未见上皮内病变或恶性细胞 (NILM)。

建议:

报告医师: 张荣生

地址: 大同市魏都大道 79 号, 本报告医师签字后有效  
咨询: 0352-2830587 4006-122-995

妇科细胞学是筛查项目, 出于技术原因, 可能会有假阴性结果, 本检测仅对来样负责, 如果对结果有疑义, 请在收到报告 7 天内与我们联系。

姓名: 王喜梅

年龄: 50 岁

性别: 女

检查设备: 西门子量子双源 CT

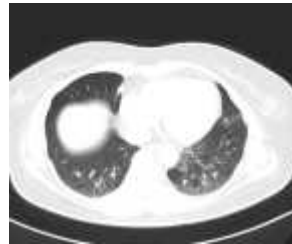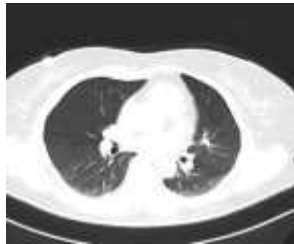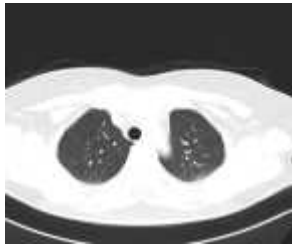体检号: 331903

申请医院: 本院

体检科室: 体检科

检查部位: 肺部双源 CT

## 经典图像:



## 影像所见:

胸廓对称, 纵隔无偏移。双肺下叶支气管血管纹理模糊, 增多, 小叶性结构增多, 模糊, 间质密度增高, 右肺中叶索条粘连。段以上支气管通畅, 心影形态未见异常, 纵隔内气管隆突旁、肺门旁淋巴结部分钙化斑。两侧胸膜未见异常。

## 影像诊断:

- 1、呼吸性细支气管炎并两肺下叶间质改变
- 2、右肺中叶纤维粘连

报告医师: 剧艳军

检查日期: 2024-11-23

审核医师: 剧艳军

报告日期: 2024-11-23

# MRI 诊断图文报告

ID号: 2108040612

影像号: MR20241123011

姓名: 王喜梅

年龄: 50岁

性别: 女

检查设备: 西门子 1.5T 磁共振

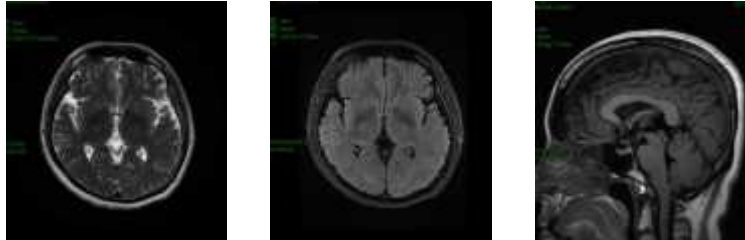
体检号: 331903

申请医院: 本院

体检科室: 体检科

检查部位: 颅脑 MRI

## 经典图像:



## 影像所见:

双侧大脑半球对称, 皮髓质分界清, 未见异常信号。脑干、双侧小脑半球未见异常信号及占位征象。脑室、脑池无扩大, 脑沟、脑裂无增宽。中线结构居中。双侧上颌窦沿窦壁见环形等 T1 长 T2 信号。

## 影像诊断:

- 脑内 MRI 平扫未见病变征象
- 双侧上颌窦炎伴粘膜肥厚

报告医师: 穆丽萍

检查日期: 2024-11-23

审核医师: 陈江莲

报告日期: 2024-11-23



注: 本报告仅供临床医生参考!

地址: 大同市魏都大道 79 号。若有疑问, 请致电: 0352---2830580