



2108040595

大同瑞慈健康体检

报 告 册

体检编号	331886	工号	65
姓名	梁健		
性别	男	年龄	28岁
单位	广灵税务局		
部门	广灵税务局		
联系电话	15103420030		
体检日期	2024-06-23		

尊敬的 梁健先生 您好！

首先，瑞慈健康体检全体员工欢迎您的光临，并对您的信任表示衷心的感谢！

您于 2024-06-23 （体检编号：331886）完成健康检查，本机构的各科医生已根据您的体检项目及结果，汇总成此份健康体检报告，并经总检医生审核。据此提出对您健康状况的综合分析及建议。

瑞慈健康体检倡导“大健康、大康复”，提出“健康是第一财富（Rich）”的人文理念。希望您仔细阅读并妥善地保管此份健康体检报告，并认真关注报告中的提示与建议，若您对报告内容有任何疑问，可直接与瑞慈健康体检客服部联系，进一步咨询。

健康体检咨询电话：**0352-2824444**

客户服务咨询电话：**0352-2830597**

400-6112995

瑞慈健康体检报告由下列内容组成：

第一部分：主检报告

第二部分：分科分项结果

第三部分：检验报告

第四部分：附表

主检报告

检查综述

- 【身高、体重、血压】 (1) 体重指数 27.14：超重 (2) 血压 147/91：本次测量血压偏高
- 【血常规（五分类）】 嗜酸性粒细胞绝对值(E0#) 偏高(0.60 $10^9/L$) 嗜酸性粒细胞百分比(E0%) 偏高(8.1%) 血小板压积(PCT) 偏高(0.288%)
- 【生化全项 1】 门冬氨酸氨基转移酶(AST) 偏低(10.00 U/L) 甘油三脂(TG) 偏高(2.55 mmol/L)
- 【尿常规】 鳞状上皮细胞偏高(1 /HP) 粘液丝偏高(18 /HP)
- 【全腹彩超】 轻度脂肪肝
- 【眼科】 (1) 镜 0.3 (2) 镜 0.3

医生建议

【超重】：

(1) 体重指数是判断体重超标或偏低的主要指标。体重是反映和衡量一个人健康状况的重要标志之一，过胖和过瘦都不利于健康，身高体重不协调也不会给人以美感。体重的变化，还会直接反映身体长期的热量平衡状态。

(2) 当需要比较及分析一个人的体重对于不同身高的人所带来的健康影响时，体重指数是一个中立而可靠的指标。其主要适用于需要体重测试、体型肥胖和全身检查的人群。

(3) 体重指数(BMI) 是世界卫生组织推荐的国际统一使用的肥胖分型标准，也是目前国际上常用的衡量人体胖瘦程度以及是否健康的一个标准，其计算方式为： $BMI = \text{体重(千克)} / \text{身高(米} \times \text{米)}$ 。成人的标准值是 BMI 18.5-23.9 之间。低于 18.5 为体重指数偏低；高于 23.9 则为体重指数偏高。

(4) 一般表现为体重超重或肥胖，超重及肥胖会出现一系列代谢性疾病，如高血压、高血糖、高血脂、高尿酸血症等，所以体重指数偏高者一定要注意控制体重。

(5) 合理控制饮食，食品多样化，食物纤维可适量增加，饮食规律，避免暴饮暴食，低盐、低脂饮食为主，减少高热量食物的摄入。

(6) 加强体育锻炼，每天最少保持 30 分钟的中等强度运动。鼓励每天至少快步走 6000 步比较健康。肥胖患者不适合较剧烈的运动，会加重膝关节的负担，可以选择游泳、划船等对膝关节负荷较小的运动。

(7) 定期检查血糖、血脂、肝功、肝脏 B 超等，积极治疗基础性疾病。

(8) 减少热量摄取及增加热量消耗。强调以健康行为、饮食、运动为主的综合治疗。

【本次测量血压偏高】：

(1) 高血压是指收缩期和（或）舒张期动脉血压高于正常，并连续三次不同日测量，血压都高于正常标准，可确定患高血压病。

(2) 高血压的发病与遗传、精神过度紧张、肥胖、吸烟、酗酒、嗜盐等因素有关。血压持久增高，可导致心、脑、肾等脏器的损害。

(3) 原发性高血压由于目前原因不明（部分与遗传有关），须终身服药降压。高血压主要危害心、脑血管和肾脏。一旦确诊“高血压”就要终生服药。

(4) 平时应低盐（每天 5~10g）、低脂饮食（少吃动物脂肪与内脏）；忌烟限酒。遵照医嘱坚持服药，定期测量血压，宜控制在 140/90mmHg 以下，若合并有糖尿病和肾病，要把血压控制在 130/80mmHg 以下。

(5) 血压到正常水平时，说明此时选用的降压药和治疗方案基本合适，但并不意味着高血压已被“治愈”，应坚持治疗。若盲目自行停药或间断服药，常会使血压波动很大，而加重心、脑、肾和血管的损害。

(6) 建议您密切关注血压，保持心情舒畅，劳逸结合，适量运动，控制体重，避免过度劳累、情绪激动等。改进生活方式，适当低盐、低脂、低胆固醇饮食，戒烟酒。必要时心血管专科诊治。

【嗜酸性粒细胞绝对值(E0#)偏高】：

(1)提示体检近期存在过敏性疾病（如支气管哮喘）、寄生虫病（如钩虫病、蛔虫病）、某些皮肤病（如湿疹）、传染病（猩红热）、血液病等。建议内科结合临床参考。

【血小板压积(PCT)偏高】：

(1)血小板压积是指外周血中血小板的容积占血液容积的百分比。血小板压积偏高，如果在血小板数目正常的情况下，可不做考虑。如果血小板数目明显增高，建议往血液科进一步复查，以明确诊断。

【嗜酸性粒细胞百分比(E0%)偏高】：

(1)供内科结合临床参考。

【门冬氨酸氨基转移酶(AST)偏低】：

(1)建议消化内科诊断治疗。

【甘油三脂(TG)偏高】：

(1)甘油三酯是甘油和脂肪酸所构成的有机化合物，甘油三酯测定是脂类代谢的重要指标之一。

(2)甘油三酯增高与冠心病的发生有着重要的相关性，随年龄增大而有上升的趋势，其增高最常见于高脂和过量糖类饮食、肥胖等。

(3)甘油三酯主要功能是为机体提供能量，其正常值在 0.7-1.7mmol/L 之间，1.7-2.29mmol/L 为边缘增高，提示应该注意饮食和运动了。

(4)甘油三酯大于 2.3mmol/L，就称为高甘油三酯血症。甘油三酯增高虽然不会直接导致血管斑块的形成，但也会间接引起心脑血管疾病风险增加，同时，当甘油三酯大于 5.6mmol/L 时，还会增加急性胰腺炎的风险，所以降低甘油三酯的基础主要是控制饮食，饮食控制不佳可以选择药物治疗。

(5)生活方式的干预是控制甘油三酯水平升高的基础，包括减重，增加运动量，限制酒精摄入以及避免食用果糖和高碳水化合物食物。多食蔬菜水果，定期复查。

(6)明显增高者在医师的指导下使用降脂药物治疗，首选他汀和贝特类药物。

【鳞状上皮细胞偏高】：

(1)在生理情况下，机体正常的新陈代谢都会引起鳞状上皮细胞的脱离，这是一种正常的机体现象。如果长时间出现鳞状上皮细胞偏高的现象时，则有可能是尿路感染、泌尿系统结石等因素导致，应及时往泌尿外科进一步诊断治疗。

【粘液丝偏高】：

(1)尿常规中粘液丝是由尿路中细胞分泌出来的，在有尿路感染时分泌会明显增多，且伴有炎症细胞的出现。

(2)粘液丝偏高，可分为生理性偏高和病理性偏高两种，生理性偏高一般是由于喝水较少导致的尿液浓缩，一般在喝水后就能达到稀释的效果。

(3)病理性的粘液丝偏高是由于泌尿系炎症或者是前列腺炎导致的，需要注意观察，多喝水，同时有白细胞等炎症细胞增多时，应及时服用抗感染药物治疗。如果仅有粘液丝的增多而没有白细胞等炎症细胞增多时，尿路有炎症的可能性不大。

(4)建议平时饮食注意清淡，多喝水，少吃油腻和辛辣的食物，要注意个人清洁卫生，勤洗阴部，注意休息。

【轻度脂肪肝】：

(1)脂肪肝是指肝脏被脂肪浸润，为一种多病因引起的获得性疾病。

(2)脂肪肝是以肝细胞脂肪变性和脂肪蓄积为病理特征，最常见易患因素有超重或肥胖、进食油腻食物、高脂血症（尤其甘油三酯升高）、营养失调（营养过量或不足）、饮酒、高脂血症、少运动、糖耐量异常、减肥造成体重急剧下降、营养不良、中毒和药物等。

(3)当肝内脂类（主要为甘油三酯）含量超过肝重的 5% 时为脂肪肝。脂肪肝是一个常见的临床现象，不是一个独立性的疾病。

(4) 值得注意的是，过多的脂肪在肝组织、肝细胞内浸润，引起肝细胞肿大，严重可致肝硬化。脂肪肝是可逆性的，合理饮食、运动及治疗后可恢复。

(5) 合理控制饮食，控制总摄入量，低盐、低脂和低糖类饮食，少吃动物内脏，多吃蔬菜水果；

(6) 控制危险因素，如控制体重、改善胰岛素抵抗、调整血脂紊乱，戒酒、戒烟，坚持长期有氧运动，加强体育锻炼；

(7) 定期复查腹部彩超、血脂、肝功能。

汇总医生： 丁昊炜

主检日期： 2024-06-25

主检医生：

分科结果

身高、体重、血压

项目名称	检查结果	项目名称	检查结果
身高	164cm	体重	73kg
血压	147/91mmHg		

***小结：**

(1) 体重指数 27.14：超重

(2) 血压 147/91：本次测量血压偏高

操作员：张悦 检查日期:2024-06-23 检查医生：名燕凌

内科

项目名称	检查结果	项目名称	检查结果
心率	72 次/min	心律	齐
心脏杂音	无	心界	正常
肺部	正常	呼吸音	呼吸音清
啰音	未闻及	叩诊	叩诊呈清音
腹部触诊	腹部平软	发育	正常
肝胆	肋下未触及	脾脏	肋下未触及
双肾	无叩击痛	肠鸣音	正常
营养	良好	神经系统	正常
生理反射	生理反射存在	病理反射	病理反射未引出
颅神经	正常	运动功能	正常
深浅感觉	正常	其它	无异常发现
既往史	无		

***小结：**

未见异常

操作员：杨淑兰 检查日期:2024-06-23 检查医生：杨淑兰

眼科

项目名称	检查结果	项目名称	检查结果
视力(左)	镜 0.3	视力(右)	镜 0.3
辨色力	正常	眼睑	正常
结膜	正常	泪器	正常
角膜	正常	虹膜	正常
瞳孔	正常	晶状体	正常
玻璃体	正常	眼底	未见异常

*小结：

(1) 镜 0.3

(2) 镜 0.3

操作员：田野青

检查日期：2024-06-23

检查医生：田野青

检验报告

尿常规

项目名称	检查结果	单位	参考值	提示
胆红素(BIL)	-		阴性	
隐血(ERY)	-		阴性	
小圆上皮细胞(SRC)	0	个/ul	0--0	
维生素 C	-		阴性	
异常红细胞	0	个/ul	0--3	
红细胞（正常）	4	个/ul	0--6	
鳞状上皮细胞	1	个/ul	0--0	↑
粘液丝	18	个/ul	0--0	↑
尿葡萄糖(GLU)	-		阴性	
酮体(KET)	-		阴性	
比重(SG)	1.025		1.003--1.030	
酸碱度(PH)	6.0		4.5--8.0	
尿蛋白质(PRO)	-		阴性	
尿胆原(URO)	-		阴性	
亚硝酸盐(NIT)	-		阴性	
尿白细胞(LEU)	-		阴性	

***小结:**

鳞状上皮细胞偏高(1 /HP) 粘液丝偏高(18 /HP)

操作员：黄璐瑶 检查日期：2024-06-23 检查医生：陈建国

血常规（五分类）

项目名称	检查结果	单位	参考值	提示
白细胞(WBC)	7.40	10 ⁹ /L	3.5--9.5	
淋巴细胞绝对值(LY#)	3.17	10 ⁹ /L	1.1--3.2	

淋巴细胞百分比(LY%)	42.9	%	20--50	
中性粒细胞绝对值(GR#)	3.25	10 ⁹ /L	1.8--6.3	
中性粒细胞百分比(GR%)	43.9	%	40--75	
嗜碱性粒细胞绝对值(BA#)	0.06	10 ⁹ /L	0--0.06	
嗜碱性粒细胞百分比(BA%)	0.8	%	0--1.0	
嗜酸性粒细胞绝对值(EO#)	0.60	10 ⁹ /L	0.02--0.52	↑
嗜酸性粒细胞百分比(EO%)	8.1	%	0.4--8.0	↑
血小板(PLT)	314	10 ⁹ /L	125--350	
血小板分布宽度(PDW)	15.7	%	15--17	
平均血小板体积(MPV)	9.2	fl	6.0--14.0	
血小板压积(PCT)	0.288	%	0.11--0.28	↑
红细胞(RBC)	5.30	10 ¹² /L	4.3--5.8	
血红蛋白	152	g/L	130--175	
红细胞压积(HCT)	46.8	%	40--50	
红细胞平均体积(MCV)	88.2	fl	82--100	
平均血红蛋白含量(MCH)	28.7	pg	27--34	
平均血红蛋白浓度(MCHC)	326	g/L	316--354	
单核细胞绝对值(MO#)	0.32	10 ⁹ /L	0.1--0.60	
单核细胞百分比(MO%)	4.3	%	3--10	
红细胞分布宽度标准差(RDW-SD)	42.2	fl	35--56	
红细胞分布宽度变异系数(RDW-CV)	12.7	%	10.6--16.6	
大血小板比率	19.3	%	11--45	
大血小板数目	61	10 ⁹ /L	30--90	
未成熟粒细胞数目	0.01	10 ⁹ /L	0--999	
未成熟粒细胞百分比	0.2	%	0--100	
有核红细胞数目	0.000	10 ⁹ /L	0--9999	

有核红细胞百分比	0.00	/100WBC	0--9999	
----------	------	---------	---------	--

***小结:**

嗜酸性粒细胞绝对值(EO#)偏高(0.60 10⁹/L) 嗜酸性粒细胞百分比(EO%)偏高(8.1 %) 血小板压积(PCT)偏高(0.288 %)

操作员：余雅倩 检查日期:2024-06-23 检查医生:陈建国

尿沉渣

项目名称	检查结果	单位	参考值	提示
白细胞尿	4	个/ul	0--13	
上皮细胞(EC)	1	/HP	0--28	
管型(CAST)	0	个/ul	0--1	
霉菌(尿)	0	/HP	<0.001	
结晶	0	/HP	0--10	
透明度(CLA)	清亮			
胆红素(BIL)	-		阴性	
颜色(Colour)	淡黄色			
红细胞(尿)(RBC)	4	个/ul	0--6	

***小结:**

未见异常

操作员：黄璐瑶 检查日期:2024-06-23 检查医生:陈建国

生化全项 1

项目名称	检查结果	单位	参考值	提示
碳酸氢根(HCO3)	23.30	mmol/L	22--29	
总蛋白(T PROT)	68.9	g/L	65--85	
白蛋白(ALB)	48.50	g/L	40--55	
球蛋白(GLB)	20.40	g/L	15--35	
白蛋白/球蛋白(ALB/GLB)	2.38		1.0--2.5	

碱性磷酸酶(ALP)	61.0	U/L	45--125	
肌酐(CREA)	72.00	umol/L	57--97	
尿酸(UA)	361.00	umol/L	200--420	
钾(K)	4.01	mmol/L	3.5--5.5	
钠(Na)	142.5	mmol/L	136--145	
氯(Cl)	100.0	mmol/L	96--108	
钙(Ca)	2.44	mmol/L	2.11--2.52	
乳酸脱氢酶(LDH)	155.00	U/L	120--250	
淀粉酶(AMY)	71.00	IU/L	35--135	
葡萄糖(GLU)	5.17	mmol/L	3.89--6.1	
总胆红素(TBIL)	15.10	umol/L	0--26	
直接胆红素(DBIL)	3.2	umol/L	0--8.0	
间接胆红素(IBIL)	11.90	umol/L	0--17.39	
丙氨酸氨基转移酶(ALT)	17.00	U/L	9--50	
门冬氨酸氨基转移酶(AST)	10.00	U/L	15--40	↓
尿素测定(Urea)	3.70	mmol/L	3.1--8.0	
肌酸激酶(CK)	87.00	U/L	50--310	
α-羟丁酸脱氢酶	119.00	U/L	72--182	
C反应蛋白	0.80	mg/dl	0--3	
动脉硬化指数	2.71		1.31--3.19	
谷草比谷丙	0.59		0.4--2.5	
总胆固醇(CHOL)	4.70	mmol/L	2.59--5.2	
甘油三脂(TG)	2.55	mmol/L	0.7--1.7	↑
低密度脂蛋白(LDL)	2.55	mmol/L	0--4.13	
高密度脂蛋白(HDL)	0.94	mmol/L	0.77--1.55	

***小结:**

门冬氨酸氨基转移酶(AST)偏低(10.00 U/L) 甘油三脂(TG)偏高(2.55 mmol/L)

操作员：祁佳佳 检查日期:2024-06-23 检查医生:陈建国

大同瑞慈康复医院 12导联心电图报告

梁健 男 28岁

体检号:331886

病床号:

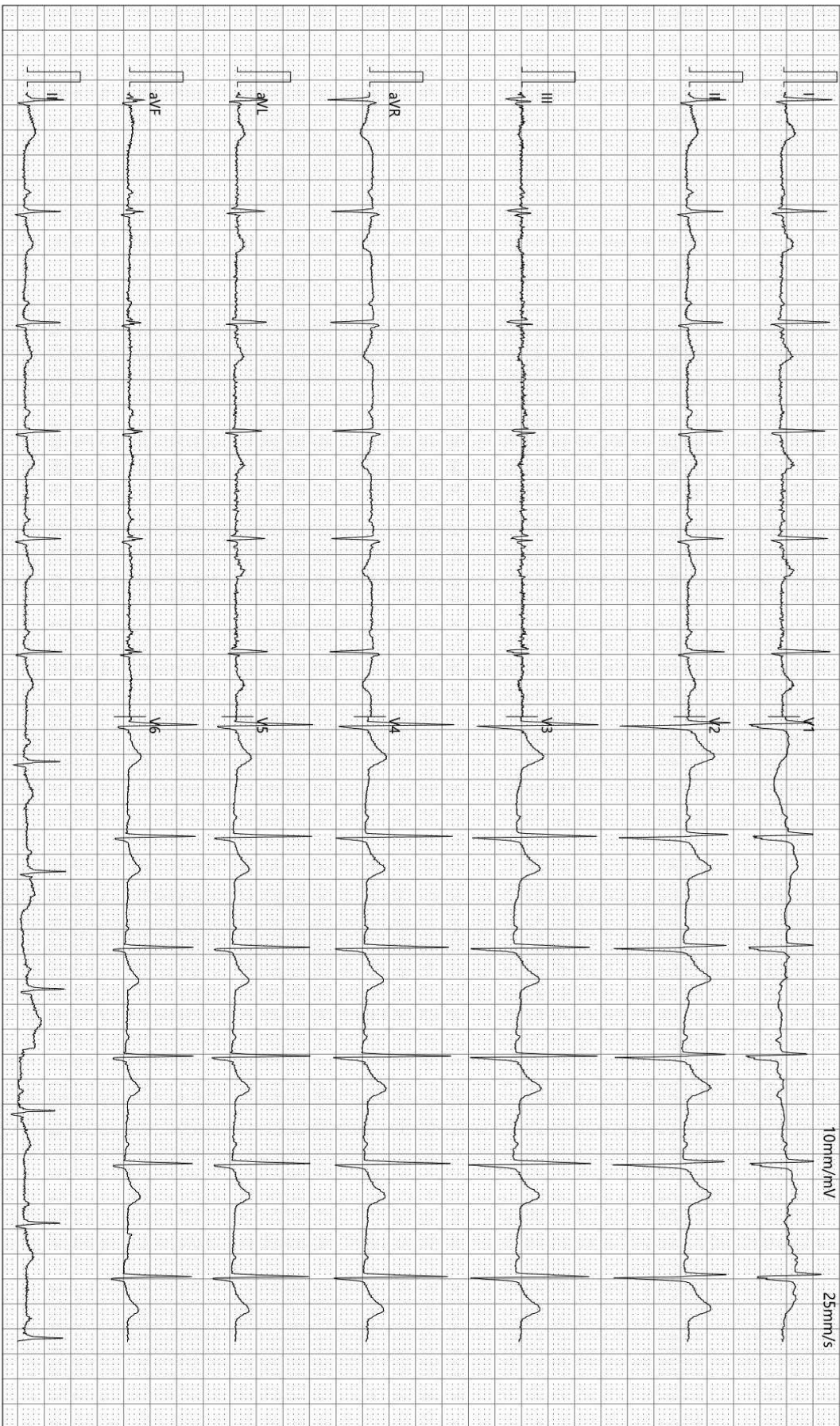
诊断结果:

- 1.窦性心律
- 2.正常心电图

诊断医生:

张之生

HR	: 66bpm	[60 ~ 100bpm]
P	: 99ms	[0 ~ 110ms]
PR	: 162ms	[120 ~ 200ms]
QRS	: 92ms	[60 ~ 100ms]
QT/QTc	: 393/414ms	[320 ~ 440/0 ~ 450ms]
P/QRS/T	: 68/29/16deg.	[0 ~ 75/-30 ~ 90/0 ~ 75deg]
RV5/SV1	: 1.450/0.682mV	[0.0 ~ 2.5/0.0 ~ 2.0mV]



检查时间:2024-06-23 09:10:42

诊断时间:2024-06-23 09:28:54

SEMIP V1 90

仅供临床参考

MRI 诊断图文报告

流水号: 2108040595

影像号: MR20240623010

姓名: 梁健

年龄: 28 岁

性别: 男

检查设备: 西门子 1.5T 磁共振

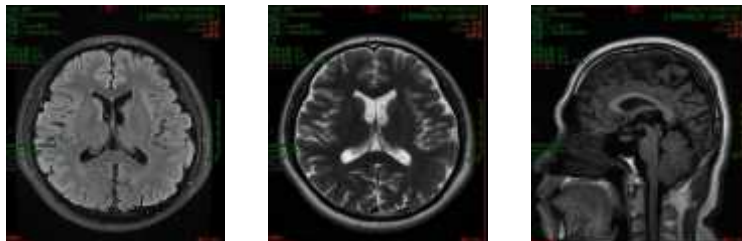体检号: 331886

申请医院: 本院

体检科室: 体检科

检查部位: 颅脑 MRI

经典图像:



影像所见:

双侧大脑半球对称, 皮髓质分界清, 未见异常信号。脑干、双侧小脑半球未见异常信号及占位征象。脑室、脑池无扩大, 脑沟、脑裂无增宽。中线结构居中。

影像诊断:

头颅 MRI 扫描未见异常

报告医师: 李贵 1

检查日期: 2024-06-23

审核医师: 叶道斌

报告日期: 2024-06-23

双源 CT 诊断图文报告

流水号: 2108040595

影像号: CT20240623016

姓名: 梁健

年龄: 28 岁

性别: 男

检查设备: 西门子量子双源 CT

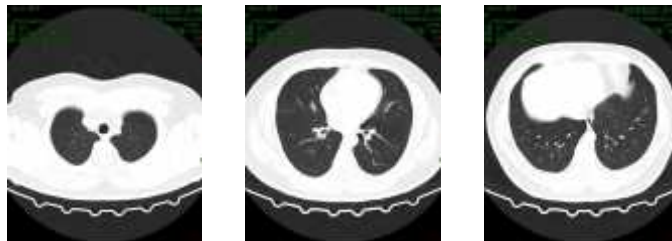体检号: 331886

申请医院: 本院

体检科室: 体检科

检查部位: CT 检查

经典图像:



影像所见:

胸廓对称, 骨性肋骨完整, 胸壁软组织结构良好, 两肺支气管血管纹理走行分布良好, 支气管束结构清晰, 双肺通气良好。肺门结构未见异常。纵隔无偏移, 段以上支气管通畅。心影及大血管形态结构正常, 纵隔内未见肿大淋巴结。胸膜未见异常。

影像诊断:

胸部未见明显异常

报告医师: 剧艳军

检查日期: 2024-06-24

审核医师: 剧艳军

报告日期: 2024-06-24

超声诊断图文报告

流水号: 2108040595

影像号: 1595156

姓名: 梁健

年龄: 28 岁

性别: 男

检查设备: Vivid E95

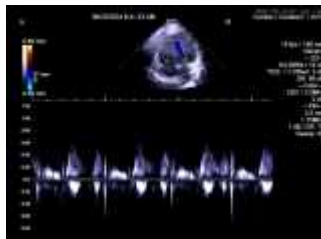
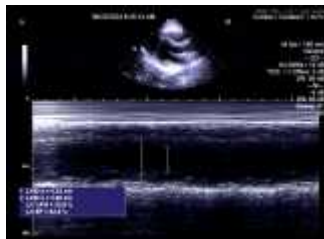体检号: 331886

申请医院: 本院

体检科室: 体检科

检查部位: 心脏彩超

经典图像:



影像所见:

超声测量 (单位: mm)

升主动脉内径 24 (32±3mm)

左房内径 29 (35mm)

室间隔 10 (8-11mm)

左室内径 41 (47±4mm)

左室后壁 9 (8-11mm)

EF62% (50-80%)

右室内径 25 (36±4mm)

右房内径 28 (36±4mm)

FS33% (28-41%)

主肺动脉内径 17 (23±3mm)

升主动脉内径正常, 心脏各腔室大小正常, 室间隔厚度正常, 左室壁未见明显节段性运动异常, 各瓣膜及启闭功能未见明显异常, 舒张期二尖瓣口血流频谱 E/A>1, 心包腔未见积液。

影像诊断:

心脏结构及功能未见明显异常

报告医师: 柴芳

检查日期: 2024-06-23

审核医师: 柴芳

报告日期: 2024-06-23

超声诊断图文报告

流水号: 2108040595

影像号: 1595177

姓名: 梁健

年龄: 28 岁

性别: 男

检查设备: Vivid E95

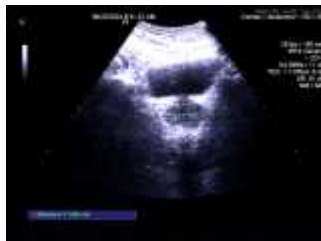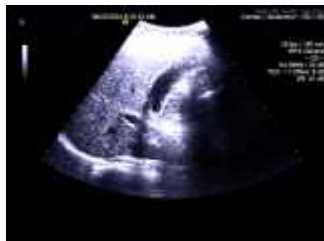体检号: 331886

申请医院: 本院

体检科室: 体检科

检查部位: 全腹彩超

经典图像:



影像所见:

肝脏大小形态正常, 包膜光滑完整, 实质回声细腻、增强, 肝内管道系统走行欠清晰, 门静脉及肝内胆管不扩张。
胆囊大小形态正常, 壁不厚、光滑, 囊内透声好, 肝外胆管不扩张。
胰腺大小形态正常, 实质回声均匀, 主胰管不扩张。
脾脏大小形态正常, 实质回声均匀, 脾门静脉不宽。
双肾大小形态正常, 皮髓质分界清晰, 集合系统未见分离, 双侧输尿管未见扩张。
膀胱充盈尚可, 壁光滑, 内清晰。
前列腺形态正常, 大小约 3.6*2.8*2.3cm, 实质回声欠均匀。

影像诊断:

轻度脂肪肝

报告医师: 柴芳

检查日期: 2024-06-23

审核医师: 柴芳

报告日期: 2024-06-23