



2108040552

大同瑞慈健康体检

报 告 册

体检编号	331843	工号	22
姓名	姜建纲		
性别	男	年龄	55岁
单位	广灵税务局		
部门	广灵税务局		
联系电话	13834266898		
体检日期	2024-05-31		

尊敬的 姜建纲先生 您好！

首先，瑞慈健康体检全体员工欢迎您的光临，并对您的信任表示衷心的感谢！

您于 2024-05-31 （体检编号：331843）完成健康检查，本机构的各科医生已根据您的体检项目及结果，汇总成此份健康体检报告，并经总检医生审核。据此提出对您健康状况的综合分析及建议。

瑞慈健康体检倡导“大健康、大康复”，提出“健康是第一财富（Rich）”的人文理念。希望您仔细阅读并妥善地保管此份健康体检报告，并认真关注报告中的提示与建议，若您对报告内容有任何疑问，可直接与瑞慈健康体检客服部联系，进一步咨询。

健康体检咨询电话：**0352-2824444**

客户服务咨询电话：**0352-2830597**

400-6112995

瑞慈健康体检报告由下列内容组成：

第一部分：主检报告

第二部分：分科分项结果

第三部分：检验报告

第四部分：附表

主检报告

检查综述

- 1、【生化全项 3】肌酸激酶(CK)偏低(33.00 U/L) 同型半胱氨酸偏高(20.19 umol/L) 动脉硬化指数偏低(1.26) 载脂蛋白 B(APOB)偏低(0.34 g/L)
- 2、【尿液分析+尿沉渣】粘液丝偏高(35 /HP)
- 3、【颅脑 MRI】1. 双侧额顶叶皮髓质交界区多发缺血灶 2. 轻度脑白质变性
- 4、【肺部双源 CT】1、两肺局限性纤维化灶 2、右肺下叶胸膜下小结节，建议随诊复查（半年） 3、左侧肾上腺髓脂瘤
- 5、【颈部血管彩超】1. 右锁骨下动脉起始处粥样斑块形成 2. 右侧颈总动脉窦部内中膜增厚
- 6、【全腹彩超】1. 右肾钙化斑 2. 前列腺钙化斑

医生建议

【载脂蛋白 B(APOB)偏低】：

- (1) 供临床参考，定期复查。

【肌酸激酶(CK)偏低】：

- (1) 供临床参考，定期复查。

【动脉硬化指数偏低】：

- (1) 建议内科结合临床参考。

【同型半胱氨酸偏高】：

(1) 血同型半胱氨酸是一种含硫氨基酸，为蛋氨酸和半胱氨酸代谢过程中产生的重要中间产物。正常情况下，血同型半胱氨酸在体内能被分解代谢，浓度维持在较低水平。但在日常生活中由于原发性原因和继发性原因会影响血同型半胱氨酸代谢导致在血液中升高。

(2) 同型半胱氨酸偏高称之为高同型半胱氨酸血症，产生的原因和遗传、环境、营养因素有很大关系。高同型半胱氨酸血症目前认为是冠心病、高血压、脑血管疾病重要的危险因素。建议日常生活中清淡饮食，多吃新鲜蔬菜水果，补充维生素成分，心内科诊治。

【粘液丝偏高】：

(1) 尿常规中粘液丝是由尿路中细胞分泌出来的，在有尿路感染时分泌会明显增多，且伴有炎症细胞的出现。

(2) 粘液丝偏高，可分为生理性偏高和病理性偏高两种，生理性偏高一般是由于喝水较少导致的尿液浓缩，一般在喝水后就能达到稀释的效果。

(3) 病理性的粘液丝偏高是由于泌尿系炎症或者是前列腺炎导致的，需要注意观察，多喝水，同时有白细胞等炎症细胞增多时，应及时服用抗感染药物治疗。如果仅有粘液丝的增多而没有白细胞等炎症细胞增多时，尿路有炎症的可能性不大。

(4) 建议平时饮食注意清淡，多喝水，少吃油腻和辛辣的食物，要注意个人清洁卫生，勤洗阴部，注意休息。

【脑白质变性】：

- (1) 建议神经内科结合临床考虑，动态观察；定期复查。

【双侧额顶叶皮髓质交界区多发缺血灶】：

(1) 建议神经内科进一步诊断治疗。

【右肺下叶胸膜下小结节】：

(1) 建议呼吸内科诊断治疗。

【两肺局限性纤维化灶】：

(1) 建议呼吸内科诊断治疗。

【右侧颈总动脉窦部内中膜增厚】：

(1) 颈动脉内中膜增厚是一个超声诊断，它属于血管性疾病（动脉硬化）的早期表现，提示长期发展下去动脉硬化会形成斑块和狭窄闭塞病变。

(2) 建议改变饮食结构，适量增加运动量，减缓动脉硬化发展的速度。如果有血脂高、胆固醇高、高血压、高血糖，就要进行相应的控制和预防，通过药物的干预，避免从内中膜增厚发展成斑块，进一步形成血管狭窄和闭塞的病变。

【右锁骨下动脉起始处粥样斑块形成】：

(1) 颈动脉斑块是动脉硬化后，血管里面的垃圾沉淀在血管壁形成。斑块又分为硬斑和软斑两种。硬斑比较稳定，不容易脱落，软斑不稳定，容易破裂脱落，从而形成血管栓塞。

(2) 建议：1. 减低胆固醇水平。2. 减低高血糖、高血压等高危因素，将血压、血糖控制在理想水平。3. 积极进行生活干预，控制饮食，改善饮食结构，适量增加运动，戒烟限酒。4. 必要时药物治疗。

【前列腺钙化斑】：

(1) 1、前列腺钙化斑大多数是由于前列腺炎症之后，前列腺内部组织局部出现了纤维化、钙质沉积而引起的。多数患者都是在体检时通过彩超检查时发现的，一般情况没有不适症状不需治疗。2、部分患者如有不适症状，建议前往泌尿科诊断治疗。

【右肾钙化斑】：

(1) 供泌尿外科结合临床参考；请定期复查。

【左侧肾上腺髓脂瘤】：

(1) 建议内分泌科诊断治疗

汇总医生： 樊兴国

主检日期： 2024-06-01

主检医生：

分科结果

身高、体重、血压

项目名称	检查结果	项目名称	检查结果
身高	171cm	体重	72kg
血压	125/82mmHg		

***小结:**

未见异常

操作员：杨彦霞 检查日期:2024-05-31 检查医生：名燕凌

检验报告

尿液分析+尿沉渣

项目名称	检查结果	单位	参考值	提示
白细胞尿	1	个/ul	0--13	
上皮细胞(EC)	0	/HP	0--28	
管型(CAST)	0	个/ul	0--1	
霉菌(尿)	0	/HP	0--0	
结晶	0	/HP	0--10	
透明度(CLA)	清亮			
胆红素(BIL)	-		阴性	
隐血(ERY)	-		阴性	
小圆上皮细胞(SRC)	0	个/ul	0--0	
维生素C	-		阴性	
异常红细胞	0	个/ul	0--3	
红细胞(正常)	0	个/ul	0--6	
鳞状上皮细胞	0	个/ul	0--0	
粘液丝	35	个/ul	0--0	↑
颜色(Colour)	淡黄色			
尿葡萄糖(GLU)	-		阴性	
酮体(KET)	-		阴性	
比重(SG)	1.025		1.003--1.030	
酸碱度(PH)	6.5		4.5--8.0	
尿蛋白质(PRO)	-		阴性	
尿胆原(URO)	-		阴性	
亚硝酸盐(NIT)	-		阴性	
红细胞(尿)(RBC)	0	个/ul	0--6	
尿白细胞(LEU)	-		阴性	

*小结:

粘液丝偏高(35 /HP)

操作员：黄璐瑶 检查日期：2024-05-31 检查医生：陈建国

血常规（五分类）

项目名称	检查结果	单位	参考值	提示
白细胞(WBC)	4.95	10 ⁹ /L	3.5--9.5	
淋巴细胞绝对值(LY#)	1.54	10 ⁹ /L	1.1--3.2	
淋巴细胞百分比(LY%)	31.1	%	20--50	
中性粒细胞绝对值(GR#)	3.04	10 ⁹ /L	1.8--6.3	
中性粒细胞百分比(GR%)	61.4	%	40--75	
嗜碱性粒细胞绝对值(BA#)	0.04	10 ⁹ /L	0--0.06	
嗜碱性粒细胞百分比(BA%)	0.8	%	0--1.0	
嗜酸性粒细胞绝对值(EO#)	0.11	10 ⁹ /L	0.02--0.52	
嗜酸性粒细胞百分比(EO%)	2.2	%	0.4--8.0	
血小板(PLT)	137	10 ⁹ /L	125--350	
血小板分布宽度(PDW)	16.5	%	15--17	
平均血小板体积(MPV)	12.8	fl	6.0--14.0	
血小板压积(PCT)	0.175	%	0.11--0.28	
红细胞(RBC)	5.51	10 ¹² /L	4.3--5.8	
血红蛋白	163	g/L	130--175	
红细胞压积(HCT)	49.2	%	40--50	
红细胞平均体积(MCV)	89.4	fl	82--100	
平均血红蛋白含量(MCH)	29.7	pg	27--34	
平均血红蛋白浓度(MCHC)	332	g/L	316--354	
单核细胞绝对值(MO#)	0.22	10 ⁹ /L	0.1--0.60	
单核细胞百分比(MO%)	4.5	%	3--10	
红细胞分布宽度标准差	44.9	fl	35--56	

(RDW-SD)				
红细胞分布宽度变异系数 (RDW-CV)	13.4	%	10.6--16.6	
大血小板比率	44.8	%	11--45	
大血小板数目	61	10 ⁹ /L	30--90	
未成熟粒细胞数目	0.01	10 ⁹ /L	0--999	
未成熟粒细胞百分比	0.2	%	0--100	
有核红细胞数目	0.000	10 ⁹ /L	0--9999	
有核红细胞百分比	0.00	/100WBC	0--9999	

***小结:**

未见异常

操作员：王文静 检查日期：2024-05-31 检查医生：陈建国

生化全项 3

项目名称	检查结果	单位	参考值	提示
碳酸氢根(HCO3)	25.6	mmol/L	22--29	
总蛋白(T PROT)	69.1	g/L	65--85	
白蛋白(ALB)	44.50	g/L	40--55	
球蛋白(GLB)	24.60	g/L	15--35	
白蛋白/球蛋白(ALB/GLB)	1.81		1.0--2.5	
γ-谷氨酰转肽酶(GGT)	14.0	U/L	10--60	
碱性磷酸酶(ALP)	50.0	U/L	45--125	
总胆汁酸(TBA)	2.8	umol/L	0.5--10	
肌酐(CREA)	67.00	umol/L	57--97	
尿酸(UA)	260.00	umol/L	200--420	
乳酸脱氢酶(LDH)	152.00	U/L	120--250	
淀粉酶(AMY)	94.00	IU/L	35--135	
葡萄糖(GLU)	4.38	mmol/L	3.89--6.1	

总胆红素(TBIL)	20.10	umol/L	0--26	
直接胆红素(DBIL)	6.4	umol/L	0--8.0	
间接胆红素(IBIL)	13.70	umol/L	0--17.39	
丙氨酸氨基转移酶(ALT)	22.00	U/L	9--50	
门冬氨酸氨基转移酶(AST)	24.00	U/L	15--40	
尿素测定 (Urea)	5.20	mmol/L	3.1--8.0	
肌酸激酶(CK)	33.00	U/L	50--310	↓
肌酸激酶同工酶(CK-Mb(M))	1	U/L	0--25	
α-羟丁酸脱氢酶	159.00	U/L	72--182	
同型半胱氨酸	20.19	umol/L	0--15	↑
C 反应蛋白	0.60	mg/dl	0--3	
胆碱酯酶	9271	U/L	5100--11700	
果糖胺	1.73	mmol/L	1.4--2.4	
脂蛋白(a)	10.43	mg/dl	0--30	
酮体	0.04	mmol/L	0.00--0.28	
单胺氧化酶	9.15	U/L	0--12	
胱抑素 C 测定	0.82	mg/l	0--1.35	
D-二聚体	0.33	ug/ml	0--1.35	
肌红蛋白	77.00	ng/ml	0--90	
动脉硬化指数	1.26		1.31--3.19	↓
谷草比谷丙	1.09		0.4--2.5	
载脂蛋白 A1(apoA1)	1.33	g/L	1.20--1.76	
高敏肌钙蛋白 (Tnl)	19.31	pg/ml	0--46.47	
总胆固醇(CHOL)	2.93	mmol/L	2.59--5.2	
甘油三脂(TG)	0.75	mmol/L	0.7--1.7	
低密度脂蛋白(LDL)	1.63	mmol/L	0--4.13	
高密度脂蛋白(HDL)	1.29	mmol/L	0.77--1.55	

载脂蛋白 B(APOB)	0.34	g/L	0.63--1.14	↓
--------------	------	-----	------------	---

***小结:**

肌酸激酶(CK)偏低(33.00 U/L) 同型半胱氨酸偏高(20.19 umol/L) 动脉硬化指数偏低(1.26) 载脂蛋白 B(APOB)偏低(0.34 g/L)

操作员：梁可欣 检查日期:2024-05-31 检查医生:陈建国

糖化血红蛋白

项目名称	检查结果	单位	参考值	提示
糖化血红蛋白	5.4		4.1--6.0	

***小结:**

未见异常

操作员：王文静 检查日期:2024-05-31 检查医生:陈建国

肿瘤芯片十二项 (男)

项目名称	检查结果	单位	参考值	提示
糖类抗原 125 测定 (CA125)	8.51	U/ml	0--35	
胃泌素释放肽前体 (Pro-GRP)	0.03	ng/ml	0--0.1	
糖类抗原 199 测定 (CA199)	11.18	U/ml	0--35	
糖类抗原 724 (CA-724)	1.35	U/ml	0--6.9	
胃蛋白酶原 I	44.58	ng/ml	>30	
胃蛋白酶原 II	6.96	ng/ml		
细胞角蛋白片段 CYK19 片段	1.35	ng/ml	0--3.3	
前列腺特异性抗原(PSA)	1.00	ng/ml	0--4.0	
神经原特异性烯醇化酶 (NSE)	3.51	ng/ml	0--13	
癌胚抗原(CEA)	1.21	ng/ml	0--5	

甲胎蛋白(AFP)	1.01	ng/ml	0--20	
游离前列腺特异抗原(FPSA)	0.20	ng/ml	0--0.93	

***小结:**

未见异常

操作员：王文静 检查日期:2024-05-31 检查医生:陈建国

大同瑞慈康复医院 12导联心电图报告

姜建刚 男 55岁 体检号:331843

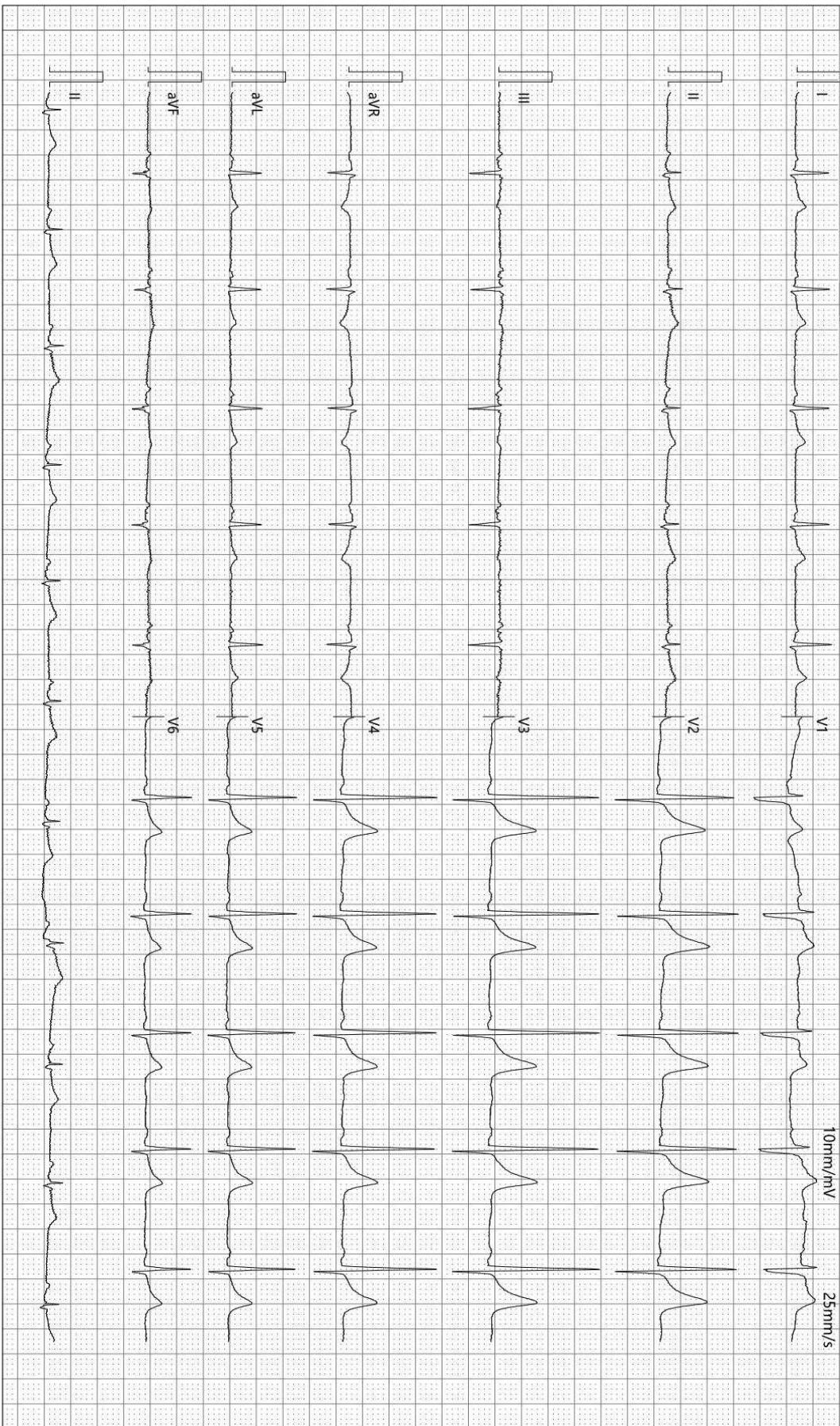
病床号:

诊断结果:

- 1. 窦性心律
- 2. 正常心电图

诊断医生:

HR : 62bpm [60~100bpm]
P : 103ms [0~110ms]
PR : 149ms [120~200ms]
QRS : 95ms [60~100ms]
QT/QTc : 389/398ms [320~440/0~450ms]
P/QRS/T : 64/-19/21deg. [0~75/-30~90/0~75deg]
RV5/SV1 : 1.288/0.670mV [0.0~2.5/0.0~2.0mV]



检查时间:2024-05-31 07:51:26

诊断时间:2024-05-31 08:08:28

SEMIP V1.90

仅供临床参考

大同瑞慈健康体检

骨密度检测报告

患者信息

患者ID: 2108040552
姓名: 姜建纲
出生年月日: 1969-12-25

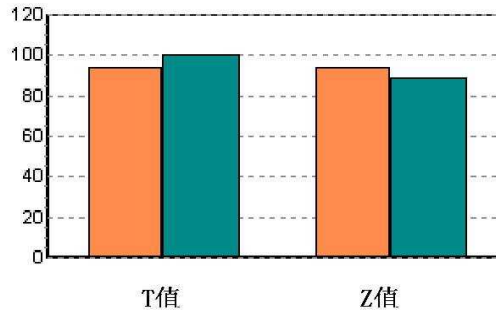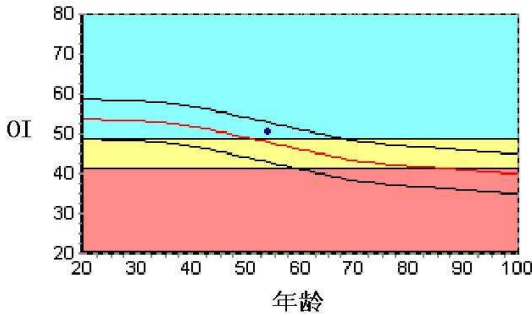
年龄: 54
性别: 男
测定部位(右/左): 右

测定结果

测定日期: 2024-5-31

测试编号: 1/1

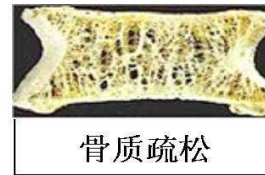
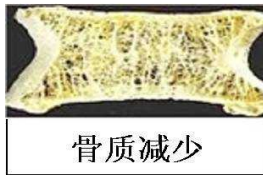
受测者 平均值



数据库: Asia
OI: 50.3
SOS: 1374.7 m/s, BUA: 28.2
T值: -0.71
Z值: 0.50

成人比: 93.4 %
同龄比: 105.2 %
OPR: N/A %

结果分析



注解

以上结论仅供参考

科室:

医生签名:

医院地址 大同瑞慈健康体检
地址 大同市平城区魏都大道79号

联系电话 0352-2824444
操作者 名燕凌

双源 CT 诊断图文报告

流水号: 2108040552

影像号: CT20240530112

姓名: 姜建纲

年龄: 55 岁

性别: 男

检查设备: 西门子量子双源 CT

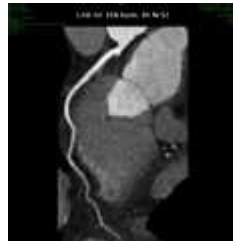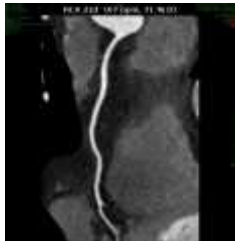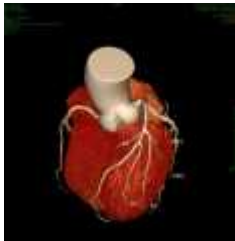
体检号: 331843

申请医院: 本院

体检科室: 体检科

检查部位: 冠状动脉 CTA

经典图像:



影像所见:

冠状动脉起源正常, 冠状动脉发育呈右优势型。

左冠状动脉主干、前降支、对角支及回旋支管壁光滑, 未见钙化及非钙化斑块, 管腔未见狭窄及闭塞。

右冠状动脉、后降支及左室后支管壁光滑, 未见钙化及非钙化斑块, 管腔未见狭窄及闭塞。

影像诊断:

双源 CT 冠状动脉成像未见病变征象

[提示] 冠状动脉狭窄程度表述: 轻度 (25-49%) 中度 (50-69%) 重度 (70-99%) 闭塞 (100%)

报告医师: 张剑峰

检查日期: 2024-05-31

审核医师: 苗来生

报告日期: 2024-05-31

MRI 诊断图文报告

流水号: 2108040552

影像号: MR20240530089

姓名: 姜建纲

年龄: 55 岁

性别: 男

检查设备: 西门子 1.5T 磁共振

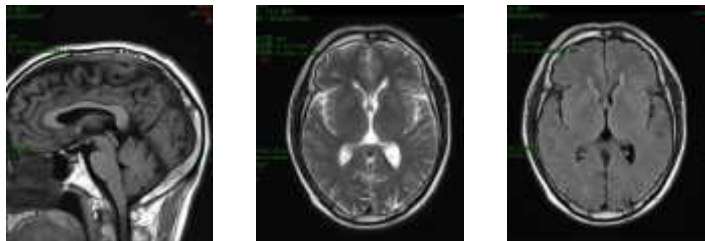体检号: 331843

申请医院: 本院

体检科室: 体检科

检查部位: 颅脑 MRI

经典图像:



影像所见:

双侧额顶叶皮髓质交界区、侧脑室前后角旁见多发斑点状、斑片状长 T1 长 T2 信号, T2FLAIR 呈高信号, DWI 未见高信号。脑干、双侧小脑半球未见异常信号及占位征象, 脑室、脑池无扩大, 脑沟、脑裂无增宽。中线结构居中。

影像诊断:

- 双侧额顶叶皮髓质交界区多发缺血灶
- 轻度脑白质变性

报告医师: 张剑峰

检查日期: 2024-05-31

审核医师: 陈江莲

报告日期: 2024-05-31

双源 CT 诊断图文报告

流水号: 2108040552

影像号: CT20240530113

姓名: 姜建纲

年龄: 55 岁

性别: 男

检查设备: 西门子量子双源 CT

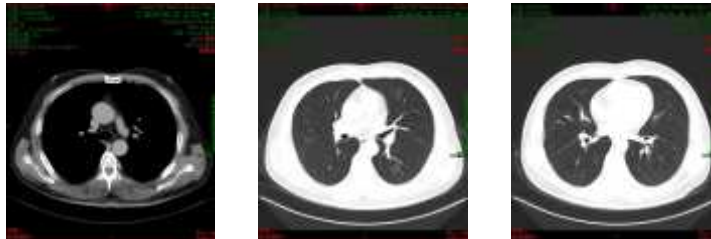体检号: 331843

申请医院: 本院

体检科室: 体检科

检查部位: 肺部双源 CT

经典图像:



影像所见:

双侧胸廓对称, 气管居中。气管及支气管未见狭窄及阻塞。双肺支气管血管束形态、结构、走行正常, 两肺可见条索状高密度, 边界清晰。右肺下叶胸膜下见一小高密度结节, 边界清晰, 直径约 0.5cm。双肺门不大, 形态自然。心脏及大血管大小、形态未见异常。纵隔内未见肿块及肿大淋巴结。胸膜无增厚, 胸膜腔内无积液。胸壁软组织及骨骼未见病变征象。

扫及左侧肾上腺见一含有脂肪的等低混杂密度结节, 直径约 1.6cm, 边界清楚。

影像诊断:

- 1、两肺局限性纤维化灶
- 2、右肺下叶胸膜下小结节, 建议随诊复查 (半年)
- 3、左侧肾上腺髓脂瘤

报告医师: 张剑峰

检查日期: 2024-05-31

审核医师: 叶道斌

报告日期: 2024-05-31

超声诊断图文报告

流水号: 2108040552

影像号: 1580024

姓名: 姜建纲

年龄: 55 岁

性别: 男

检查设备: Vivid E95

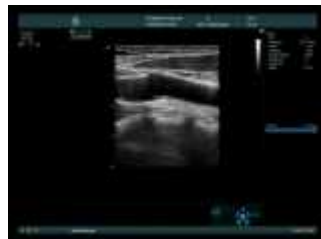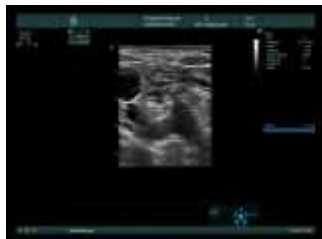体检号: 331843

申请医院: 本院

体检科室: 体检科

检查部位: 颈部血管彩超

经典图像:



影像所见:

右锁骨下动脉起始处探及强回声斑, 大小约 6.4*1.8mm, 右侧颈总动脉窦部后壁内中膜增厚, 最厚约 1.2mm, 左侧颈总动脉、双侧颈内、颈外动脉起始段内中膜不增厚, 内壁欠光滑, 管壁未见明确强回声斑。CDFI: 血流充盈好。PW: 频谱形态正常。

双侧椎动脉走行正常, 椎动脉内径正常, 管壁不厚, 管腔内为无回声, CDFI: 血流充盈好。PW: 频谱正常。

	内径 mm	流速 cm/s	RI
左侧椎动脉	4.1	42.0	0.56
右侧椎动脉	3.3	49.2	0.69

影像诊断:

- 右锁骨下动脉起始处粥样斑块形成
- 右侧颈总动脉窦部内中膜增厚

报告医师: 李霞

检查日期: 2024-05-31

审核医师: 李霞

报告日期: 2024-05-31

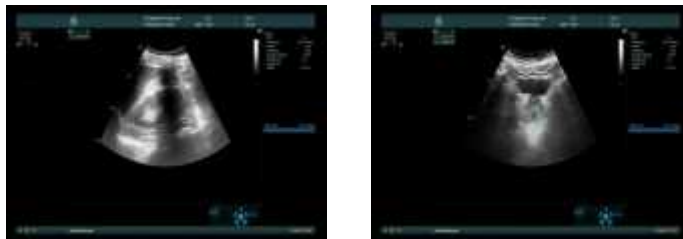超声诊断图文报告

流水号: 2108040552

影像号: 1580032

姓名: 姜建纲 年龄: 55岁 性别: 男 检查设备: Vivid E95
体检号: 331843 申请医院: 本院 体检科室: 体检科 检查部位: 全腹彩超

经典图像:



影像所见:

肝脏大小形态正常, 包膜光滑完整, 实质回声均匀, 肝内管道系统走行清晰, 门静脉及肝内胆管不扩张。
胆囊大小形态正常, 壁不厚、光滑, 囊内透声好, 肝外胆管不扩张。
胰腺大小形态正常, 实质回声均匀, 主胰管不扩张。
脾脏大小形态正常, 实质回声均匀, 脾门静脉不宽。
双肾大小形态正常, 皮髓质分界清晰, 于右肾中部实质内探及强回声斑, 直径约 0.2cm, 双肾集合系统未见分离, 双侧输尿管未见扩张。
膀胱充盈欠佳。
前列腺形态正常, 大小约 2.8*3.3*2.6cm, 实质回声欠均匀, 其内探及强回声斑, 直径约 0.4cm。

影像诊断:

1. 右肾钙化斑
2. 前列腺钙化斑

报告医师: 李霞

检查日期: 2024-05-31

审核医师: 李霞

报告日期: 2024-05-31