



检 查 结 果

姓名	王晨曦
性别	男
年龄	36岁
联系电话	13663423682
体检日期	2026-04-29

检验报告

尿液分析+尿沉渣

项目名称	检查结果	单位	参考值	提示
白细胞尿	0	个/u1	0--13	
上皮细胞(EC)	0	/HP	0--28	
管型(CAST)	0	个/u1	0--1	
霉菌(尿)	0	/HP	0--0	
结晶	14	/HP	0--10	↑
透明度(CLA)	清亮			
胆红素(BIL)	-		阴性	
隐血(ERY)	-		阴性	
小圆上皮细胞(SRC)	0	个/u1	0--0	
维生素C	-		阴性	
异常红细胞	0	个/u1	0--3	
红细胞(正常)	1	个/u1	0--6	
鳞状上皮细胞	0	个/u1	0--0	
粘液丝	0	个/u1	0--0	
颜色(Colour)	淡黄色			
尿葡萄糖(GLU)	-		阴性	
酮体(KET)	-		阴性	
比重(SG)	1.015		1.003--1.030	
酸碱度(PH)	7.0		4.5--8.0	
尿蛋白质(PRO)	-		阴性	
尿胆原(URO)	-		阴性	
亚硝酸盐(NIT)	-		阴性	
红细胞(尿)(RBC)	1	个/u1	0--6	
尿白细胞(LEU)	-		阴性	

*小结：

结晶偏高(14 /HP)

操作员：祁佳佳 检查日期：2026-04-29 检查医生：

血常规（五分类）

项目名称	检查结果	单位	参考值	提示
白细胞(WBC)	5.93	$10^9/L$	3.5--9.5	
淋巴细胞绝对值(LY#)	2.11	$10^9/L$	1.1--3.2	
淋巴细胞百分比(LY%)	35.6	%	20--50	
中性粒细胞绝对值(GR#)	3.34	$10^9/L$	1.8--6.3	
中性粒细胞百分比(GR%)	56.2	%	40--75	
嗜碱性粒细胞绝对值(BA#)	0.01	$10^9/L$	0--0.06	
嗜碱性粒细胞百分比(BA%)	0.2	%	0--1.0	
嗜酸性粒细胞绝对值(E0#)	0.13	$10^9/L$	0.02--0.52	
嗜酸性粒细胞百分比(E0%)	2.2	%	0.4--8	
血小板(PLT)	205	$10^9/L$	125--350	
血小板分布宽度(PDW)	15.5	f1	9.0--17	
平均血小板体积(MPV)	11.8	f1	6.0--14.0	
血小板压积(PCT)	0.242	%	0.11--0.28	
红细胞(RBC)	5.56	$10^{12}/L$	4.3--5.8	
血红蛋白	158	g/L	130--175	
红细胞压积(HCT)	49.5	%	40--50	
红细胞平均体积(MCV)	89.1	f1	82--100	
平均血红蛋白含量(MCH)	28.5	pg	27--34	
平均血红蛋白浓度(MCHC)	320	g/L	316--354	
单核细胞绝对值(MO#)	0.34	$10^9/L$	0.1--0.6	
单核细胞百分比(MO%)	5.8	%	3--10	
红细胞分布宽度标准差(RDW-SD)	45.7	f1	35--56	
红细胞分布宽度变异系数(RDW-CV)	14.3	%	10.6--16.6	

大血小板比率	39.8	%	11--45	
大血小板数目	82	$10^9/L$	30--90	
未成熟粒细胞数目	0.00	$10^9/L$	0--0.6	
未成熟粒细胞百分比	0.0	%	0--10	
有核红细胞数目	0.000	$10^9/L$	0--9999	
有核红细胞百分比	0.00	/100WBC	0--9999	

***小结:**

未见异常

操作员：祁佳佳 检查日期:2026-04-29

检查医生:

维生素 D

项目名称	检查结果	单位	参考值	提示
维生素 D	12.60	ng/ml	0--10.0 缺乏 @10.1--30 不足 @30.1--100 正常 @>100 过量	

***小结:**

未见异常

操作员：荆鹏山 检查日期:2026-04-29

检查医生:

甲状腺功能系列

项目名称	检查结果	单位	参考值	提示
甲状腺球蛋白(TG)	27.10	ng/ml	3.5--77	
促甲状腺素(TSH)	1.44	uIU/ml	0.3--4.5	
甲状腺过氧化物酶抗体	157.00	IU/ml	0--10	↑
游离三碘甲状腺原氨酸(FT3)	3.21	pmol/L	2.0--4.2	
游离甲状腺素(FT4)	14.50	pmol/L	9.0--17.5	

***小结:**

甲状腺过氧化物酶抗体偏高(157.00 IU/ml)

操作员：荆鹏山 检查日期:2026-04-29

检查医生:

生化1(特殊级)

项目名称	检查结果	单位	参考值	提示
碳酸氢根(HCO3)	24.30	mmol/L	22--29	
总蛋白(T PROT)	76.0	g/L	65--85	
白蛋白(ALB)	46.80	g/L	40--55	
球蛋白(GLB)	29.20	g/L	15--35	
白蛋白/球蛋白(ALB/GLB)	1.60		1.0--2.5	
碱性磷酸酶(ALP)	97.0	U/L	45--125	
肌酐(CREA)	63.00	umol/L	57--97	
尿酸(UA)	453.00	umol/L	200--420	↑
钾(K)	3.77	mmol/L	3.5--5.3	
钠(Na)	140.2	mmol/L	137--147	
氯(Cl)	101.2	mmol/L	99--110	
钙(Ca)	2.24	mmol/L	2.11--2.52	
乳酸脱氢酶(LDH)	142.00	U/L	120--250	
淀粉酶(AMY)	81.00	IU/L	35--135	
葡萄糖(GLU)	5.05	mmol/L	3.89--6.1	
总胆红素(TBIL)	20.70	umol/L	0--26	
直接胆红素(DBIL)	4.5	umol/L	0--8.0	
间接胆红素(IBIL)	16.20	umol/L	0--17.39	
丙氨酸氨基转移酶(ALT)	22.00	U/L	9--50	
门冬氨酸氨基转移酶(AST)	17.00	U/L	15--40	
尿素测定(Urea)	4.70	mmol/L	3.1--8.0	
肌酸激酶(CK)	115.00	U/L	50--310	
α-羟丁酸脱氢酶	123.00	U/L	72--182	
C反应蛋白	0.40	mg/dl	0--3	
动脉硬化指数	2.82		1.31--3.19	
谷草比谷丙	0.77		0.4--2.5	

总胆固醇 (CHOL)	4.22	mmol/L	2.59--5.2	
甘油三脂 (TG)	2.25	mmol/L	0.7--1.7	↑
低密度脂蛋白 (LDL)	2.40	mmol/L	0--4.13	
高密度脂蛋白 (HDL)	0.85	mmol/L	0.77--1.55	

***小结:**

尿酸(UA)偏高(453.00 umol/L) 甘油三脂(TG)偏高(2.25 mmol/L)

操作员：孙钰 检查日期：2026-04-29 检查医生：

肿瘤二项 (新)

项目名称	检查结果	单位	参考值	提示
甲胎蛋白 (AFP)	2.47	ng/ml	0--7	
癌胚抗原 (CEA)	1.75	ng/ml	0--5	

***小结:**

未见异常

操作员：荆鹏山 检查日期：2026-04-29 检查医生：

Rich 大同瑞慈康复医院
超声诊断图文报告

流水号: 2108040546

超声号: 2164501

姓名: 王晨曦

年龄: 36 岁

性别: 男

检查设备: Vivid E95

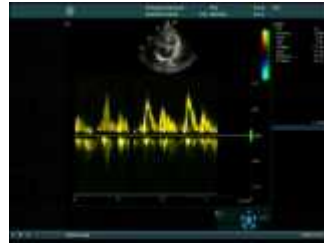
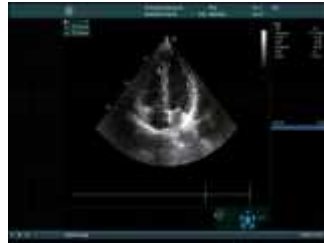体检号: 331837

申请医院: 本院

体检科室: 体检科

检查部位: 心脏彩超

经典图像:



影像所见:

超声测量 (单位: mm)

升主动脉内径 23 (21-36)

左房内径 29 (22-39)

室间隔 9 (8-11)

左室内径 39 (37-54)

左室后壁 9 (8-11)

EF61% (50-80%)

右室内径 28 (25-40)

右房内径 33 (25-42)

FS33% (28-41%)

主肺动脉内径 20 (15-25)

升主动脉内径正常, 心脏各腔室大小正常, 室间隔厚度正常, 左室壁未见明显节段性运动异常, 各瓣膜及启闭功能未见明显异常, 舒张期二尖瓣口血流频谱 E/A>1, 心包腔未见积液。

影像诊断:

心脏结构及功能未见明显异常

报告医师:

检查日期: 2026-04-29

审核医师:

报告日期: 2026-04-29



注: 本报告仅供临床医生参考!

地址: 大同市魏都大道 79 号。若有疑问, 请致电: 0352---2830580

Rich 大同瑞慈康复医院
超声诊断图文报告

流水号: 2108040546

超声号: 2164533

姓名: 王晨曦

年龄: 36岁

性别: 男

检查设备: Vivid E95

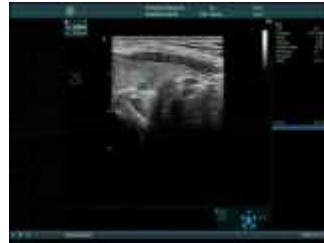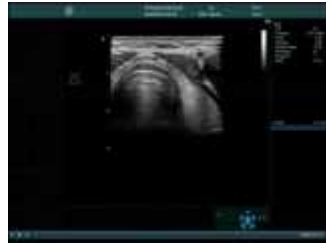体检号: 331837

申请医院: 本院

体检科室: 体检科

检查部位: 甲状腺彩超

经典图像:



影像所见:

甲状腺双侧叶形态正常, 包膜完整, 左侧叶下极实质内探及大小约 0.4*0.3cm 低回声结节, 形态规则, 边界清, 余实质回声均匀, CDFI: 未见异常血流信号。

双侧颈部未见明显肿大淋巴结。

影像诊断:

甲状腺左侧叶结节 TI-RADS3 级

报告医师:

检查日期: 2026-04-29

审核医师:

报告日期: 2026-04-29



注: 本报告仅供临床医生参考!

地址: 大同市魏都大道 79 号。若有疑问, 请致电: 0352---2830580

Rich 大同瑞慈康复医院
超声诊断图文报告

流水号: 2108040546

超声号: 2164539

姓名: 王晨曦

年龄: 36岁

性别: 男

检查设备: Vivid E95

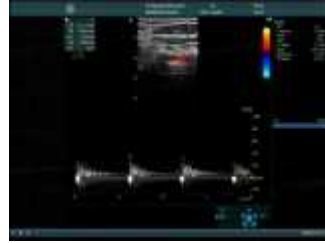
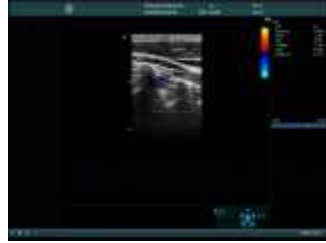体检号: 331837

申请医院: 本院

体检科室: 体检科

检查部位: 颈部血管彩超

经典图像:



影像所见:

右锁骨下动脉起始处、双侧颈总动脉、颈内、颈外动脉起始段内中膜不增厚, 内壁欠光滑, 管壁未见明确强回声斑。CDFI: 血流充盈好。PW: 频谱形态正常。 双侧椎动脉走行正常, 椎动脉内径正常, 管壁不厚, 管腔内为无回声, CDFI: 血流充盈好。PW: 频谱正常。

影像诊断:

双侧颈动脉、椎动脉未见明显异常

报告医师:

检查日期: 2026-04-29

审核医师:

报告日期: 2026-04-29



注: 本报告仅供临床医生参考!

地址: 大同市魏都大道 79 号。若有疑问, 请致电: 0352---2830580

Rich 大同瑞慈康复医院
超声诊断图文报告

流水号：2108040546

超声号：2164544

姓名：王晨曦

年龄：36岁

性别：男

检查设备：Vivid E95

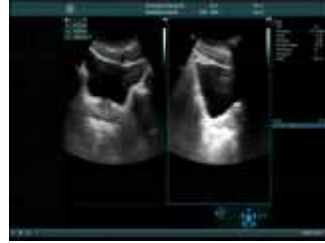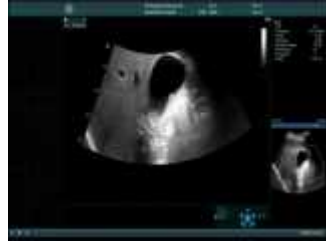体检号：331837

申请医院：本院

体检科室：体检科

检查部位：全腹彩超

经典图像：



影像所见：

肝脏大小形态正常，包膜光滑完整，右后叶探及直径约 0.5cm 强回声团，后伴声影，余实质回声均匀，肝内管道系统走行清晰，门静脉及肝内胆管不扩张。

胆囊大小形态正常，壁不厚、欠光滑，囊壁探及直径约 0.5cm 高回声凸起，位置固定，后无声影，囊内透声好，肝外胆管不扩张。

胰腺大小形态正常，实质回声均匀，主胰管不扩张。

脾脏大小形态正常，实质回声均匀，脾门静脉不宽。

双肾大小形态正常，皮髓质分界清晰，集合系统未见分离，双侧输尿管未见扩张。

膀胱充盈佳，未见明显异常。

前列腺形态正常，大小约 4.5*2.3*2.6cm，实质回声均匀。

影像诊断：

1. 肝内钙化灶
2. 胆囊息肉

报告医师：

检查日期：2026-04-29

审核医师：

报告日期：2026-04-29



注：本报告仅供临床医生参考！

地址：大同市魏都大道 79 号。若有疑问，请致电：0352---2830580

ID 号: 2108040546

影像号: CT20260429131

姓名: 王晨曦

年龄: 36 岁

性别: 男

检查设备: 西门子量子双源 CT

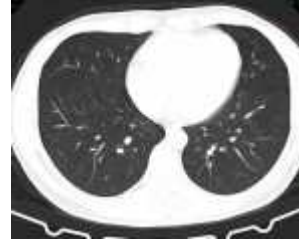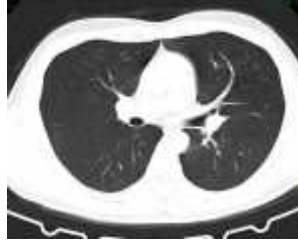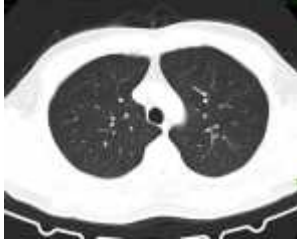体检号: 331837

申请医院: 本院

体检科室: 体检科

检查部位: 肺部双源 CT

经典图像:



影像所见:

双侧胸廓对称, 气管居中。气管及支气管未见狭窄及阻塞。双肺支气管血管束形态、结构、走行正常, 肺内未见异常密度。双肺门不大, 形态自然。心脏及大血管大小、形态未见异常。纵隔内未见肿块及肿大淋巴结。胸膜无增厚, 胸膜腔内无积液。胸壁软组织及骨骼未见病变征象。

影像诊断:

胸部 CT 平扫未见异常

报告医师: 张剑峰

检查日期: 2026-04-29

审核医师:

报告日期: 2026-04-29