



2108020518

大同瑞慈健康体检

报 告 册

体检编号	331557	工号	3
姓名	王霄琳		
性别	女	年龄	49岁
单位	大同市生态环境局广灵分局		
部门	大同市生态环境局广灵分局		
联系电话	18235239648		
体检日期	2024-11-19		

尊敬的王霄琳女士您好！

首先，瑞慈健康体检全体员工欢迎您的光临，并对您的信任表示衷心的感谢！

您于 2024-11-19 （体检编号：331557）完成健康检查，本机构的各科医生已根据您的体检项目及结果，汇总成此份健康体检报告，并经总检医生审核。据此提出对您健康状况的综合分析及建议。

瑞慈健康体检倡导“大健康、大康复”，提出“健康是第一财富（Rich）”的人文理念。希望您仔细阅读并妥善地保管此份健康体检报告，并认真关注报告中的提示与建议，若您对报告内容有任何疑问，可直接与瑞慈健康体检客服部联系，进一步咨询。

健康体检咨询电话：0352-2824444

客户服务咨询电话：0352-2830597

400-6112995

瑞慈健康体检报告由下列内容组成：

第一部分：主检报告

第二部分：分科分项结果

第三部分：检验报告

第四部分：附表

主检报告

检查综述

- 【身高、体重、血压】 (1) 体重指数 26.04：超重
- 【血常规（五分类）】 血小板压积(PCT)偏高(0.296%) 红细胞压积(HCT)偏高(45.1%)
- 【生化全项 1】 碱性磷酸酶(ALP)偏高(111.0 U/L) C反应蛋白偏高(3.80 mg/L) 甘油三脂(TG)偏高(2.16 mmol/L)
- 【尿常规】 小圆上皮细胞(SRC)偏高(1个/u1) 鳞状上皮细胞偏高(6/HP) 粘液丝偏高(3/HP)
- 【妇科内诊】 (1) 宫颈肥大 宫颈那囊 (2) 阴道炎
- 【全腹彩超】 1. 轻度脂肪肝 2. 肝囊肿
- 【乳腺彩超】 右乳局限性导管扩张 建议复查

医生建议

【超重】：

- (1) 体重指数是判断体重超标或偏低的主要指标。体重是反映和衡量一个人健康状况的重要标志之一，过胖和过瘦都不利于健康，身高体重不协调也不会给人以美感。体重的变化，还会直接反映身体长期的热量平衡状态。
- (2) 当需要比较及分析一个人的体重对于不同身高的人所带来的健康影响时，体重指数是一个中立而可靠的指标。其主要适用于需要体重测试、体型肥胖和全身检查的人群。
- (3) 体重指数(BMI)是世界卫生组织推荐的国际统一使用的肥胖分型标准，也是目前国际上常用的衡量人体胖瘦程度以及是否健康的一个标准，其计算方式为： $BMI = \text{体重(千克)} / \text{身高(米} \times \text{米)}$ 。成人的标准值是BMI 18.5-23.9之间。低于18.5为体重指数偏低；高于23.9则为体重指数偏高。
- (4) 一般表现为体重超重或肥胖，超重及肥胖会出现一系列代谢性疾病，如高血压、高血糖、高血脂、高尿酸血症等，所以体重指数偏高者一定要注意控制体重。
- (5) 合理控制饮食，食品多样化，食物纤维可适量增加，饮食规律，避免暴饮暴食，低盐、低脂饮食为主，减少高热量食物的摄入。
- (6) 加强体育锻炼，每天最少保持30分钟的中等强度运动。鼓励每天至少快步走6000步比较健康。肥胖患者不适合较剧烈的运动，会加重膝关节的负担，可以选择游泳、划船等对膝关节负荷较小的运动。
- (7) 定期检查血糖、血脂、肝功、肝脏B超等，积极治疗基础性疾病。
- (8) 减少热量摄取及增加热量消耗。强调以健康行为、饮食、运动为主的综合治疗。

【红细胞压积(HCT)偏高】：

- (1) 供内科结合临床参考。
- (2) 如果明显升高，复查血常规。

【血小板压积(PCT)偏高】：

- (1) 血小板压积是指外周血中血小板的容积占血液容积的百分比。血小板压积偏高，如果在血小板数目正常的情况下，可不考虑。如果血小板数目明显增高，建议往血液科进一步复查，以明确诊断。

【碱性磷酸酶(ALP)偏高】：

- (1) 碱性磷酸酶是能在碱性环境中水解磷酸酯的非特异性酶类。碱性磷酸酶主要分布在肝脏、骨骼、肾、小肠及胎盘中，血清中的碱性磷酸酶主要来源于肝脏和骨细胞。
- (2) 碱性磷酸酶的测定常作为肝脏疾病的检查指标之一，在胆道阻塞时碱性磷酸酶排泄减少，可引起血清中碱性磷酸酶升高。

(3)碱性磷酸酶生理性升高主要见于生长中的儿童及妊娠中晚期。妊娠三个月后，胎盘型碱性磷酸酶进入血液达正常值的2-3倍，分娩后持续数周，周岁儿童及10岁后青春期，碱性磷酸酶水平高于成年人可达3倍，此外高脂饮食后碱性磷酸酶也短暂升高。

(4)碱性磷酸酶病理性增高主要见于胆道阻塞时，各种肝内外胆管阻塞，碱性磷酸酶会明显升高，且与血清胆红素升高程度相平。

(5)碱性磷酸酶和血清胆红素、转氨酶同时测定有助于黄疸的鉴别诊断；胆汁淤积性黄疸时，碱性磷酸酶和胆红素明显升高，转氨酶仅轻度升高。

(6)肝细胞性黄疸时，血清胆红素中度升高，转氨酶活性很高，碱性磷酸酶正常或稍高；肝内局限性阻塞（如原发性与转移性肝癌、肝脓肿等），碱性磷酸酶明显升高。

(7)肝脏疾病、急性肝炎时碱性磷酸酶明显升高，肝硬化80%以上碱性磷酸酶明显升高。肝胆系统以外疾病如纤维性骨炎、佝偻病、骨细胞瘤及骨折愈合期、肝外肿瘤、肺、胃头颈部癌、肾细胞癌、卵巢癌等疾病碱性磷酸酶都可升高。

【C反应蛋白偏高】：

(1)建议内科结合临床参考。

【甘油三酯(TG)偏高】：

(1)甘油三酯是甘油和脂肪酸所构成的有机化合物，甘油三酯测定是脂类代谢的重要指标之一。

(2)甘油三酯增高与冠心病的发生有着重要的相关性，随年龄增大而有上升的趋势，其增高最常见于高脂和过量糖类饮食、肥胖等。

(3)甘油三酯主要功能是为机体提供能量，其正常值在0.7-1.7mmol/L之间，1.7-2.29mmol/L为边缘增高，提示应该注意饮食和运动了。

(4)甘油三酯大于2.3mmol/L，就称为高甘油三酯血症。甘油三酯增高虽然不会直接导致血管斑块的形成，但也会间接引起心脑血管疾病风险增加，同时，当甘油三酯大于5.6mmol/L时，还会增加急性胰腺炎的风险，所以降低甘油三酯的基础主要是控制饮食，饮食控制不佳可以选择药物治疗。

(5)生活方式的干预是控制甘油三酯水平升高的基础，包括减重，增加运动量，限制酒精摄入以及避免食用果糖和高碳水化合物食物。多食蔬菜水果，定期复查。

(6)明显增高者在医师的指导下使用降脂药物治疗，首选他汀和贝特类药物。

【鳞状上皮细胞偏高】：

(1)在生理情况下，机体正常的新陈代谢都会引起鳞状上皮细胞的脱离，这是一种正常的机体现象。如果长时间出现鳞状上皮细胞偏高的现象时，则有可能是尿路感染、泌尿系统结石等因素导致，应及时往泌尿外科进一步诊断治疗。

【粘液丝偏高】：

(1)尿常规中粘液丝是由尿路中细胞分泌出来的，在有尿路感染时分泌会明显增多，且伴有炎症细胞的出现。

(2)粘液丝偏高，可分为生理性偏高和病理性偏高两种，生理性偏高一般是由于喝水较少导致的尿液浓缩，一般在喝水后就能达到稀释的效果。

(3)病理性的粘液丝偏高是由于泌尿系炎症或者是前列腺炎导致的，需要注意观察，多喝水，同时有白细胞等炎症细胞增多时，应及时服用抗感染药物治疗。如果仅有粘液丝的增多而没有白细胞等炎症细胞增多时，尿路有炎症的可能性不大。

(4)建议平时饮食注意清淡，多喝水，少吃油腻和辛辣的食物，要注意个人清洁卫生，勤洗阴部，注意休息。

【小圆上皮细胞(SRC)偏高】：

(1)建议泌尿外科咨询，定期复查。

【宫颈肥大】：

(1)宫颈肥大引起的原因一是慢性炎症长期刺激，使宫颈充血、水肿，宫颈腺体和间质发生增生而导致宫颈不同程度的肥大、硬度增加。

(2)二是在宫颈腺体的深部可能出现粘液潴留，形成大小不等的囊肿，使宫颈变得肥大。

(3)宫颈肥大有时可比正常宫颈增大2~4倍，宫颈表面可以是光滑的，也可有糜烂。宫颈质地一般较硬，这是纤维结缔组织增生所致的。

(4)如果是单纯性的宫颈肥大，一般不需特殊处理，妇科定期复查即可。

【宫颈那囊】：

- (1) 宫颈腺体囊肿又叫宫颈纳氏囊肿（可称‘纳囊’或‘那囊’），同宫颈糜烂、宫颈息肉一样，是慢性宫颈炎的一种表现。
- (2) 临床表现时可以看到宫颈表面突出多个大小不一的青白色囊泡（并非紫色），内含黏液，小的有米粒大，大的有玉米粒大，有的可以长得很大，突出于宫颈表面，甚至到达阴道口，根部与宫颈之间有蒂相连，常合并有宫颈肥大。
- (3) 对其形成原因是在宫颈糜烂愈合过程中，新生的鳞状上皮覆盖宫颈腺管口或伸入腺管，将腺管口阻塞；腺管周围的结缔组织增生或瘢痕形成压迫腺管，使腺管变窄甚至阻塞，腺体分泌物引流受阻，滞留形成的囊肿叫宫颈纳氏囊肿。
- (4) 对小的纳囊，无任何临床症状可不予处理；对于密集的较小的纳囊或比较大的纳囊，可考虑光疗、激光、微波、自凝刀等物理治疗。
- (5) 对于较大的突出于宫颈表面的纳囊，可考虑电刀切除治疗。上述治疗方法均无太大痛苦，也基本不会影响日常的工作和生活。

【阴道炎】：

- (1) 阴道炎是阴道粘膜及粘膜下结缔组织的炎症，是妇科门诊常见的疾病。
- (2) 正常健康妇女，由于解剖学及生物化学特点，阴道对病原体的侵入有自然防御功能，当阴道的自然防御功能遭到破坏，则病原体易于侵入，导致阴道炎症。
- (3) 绝经后妇女由于雌激素缺乏，阴道上皮菲薄，细胞内糖原含量减少，阴道 PH 高达 7 左右，故阴道抵抗力低下，比青春期及育龄妇女易受感染。
- (4) 阴道炎临床上以白带的性状发生改变以及外阴痒痒灼痛为主要临床特点，感染累及尿道时，可有尿痛、尿急等症状。常见的阴道炎有细菌性阴道病、滴虫性阴道炎、霉菌性阴道炎、老年性阴道炎。
- (5) 阴道炎由不同的病原体感染所致，一旦出现外阴不适，白带异常，立即去医院检查，确定病原体，针对病因治疗。

【肝囊肿】：

- (1) 肝囊肿，通俗说就是肝脏中的水泡。绝大多数的肝囊肿都是先天性的，即因先天发育的某些异常导致了肝囊肿形成。
- (2) 肝囊肿病因大多数系肝内小胆管发育障碍所致，单发性肝囊肿的发生是由于异位胆管造成。肝囊肿生长缓慢，所以可能长期或终生无症状，其临床表现也随囊肿位置、大小、数目以及有无压迫邻近器官和有无并发症而异。
- (3) 肝囊肿是一种较常见的肝脏良性疾病，一般没有什么症状，也不会影响肝功。5CM 以下的肝囊肿一般不需要特殊治疗。当囊肿长大到一定程度，可能会压迫胃肠道而引起症状，如上腹不适饱胀；也有因囊肿继发细菌感染而有腹痛、发热的。
- (4) 肝囊肿首次发现，建议作 MRI 或 CT 检查，除外肝内其它占位性病变。
- (5) 过大的肝囊肿，对肝脏本身或周围的器官有压迫症状的，或有炎症的，往外科治疗。
- (6) 已确诊为肝囊肿，动态观察，定期 B 超检查进行对照，监测囊肿大小。
- (7) 解除顾虑和紧张情绪，保持良好心态，切忌大怒。
- (8) 多食新鲜蔬菜和水果，保持大便通畅，防止便秘；保证营养，宜食清淡富含蛋白质的食物为主；限制饮酒。
- (9) 不宜剧烈运动，防止过度用力，以免增加腹腔压力。
- (10) 如有症状请及时就诊。

【轻度脂肪肝】：

- (1) 脂肪肝是指肝脏被脂肪浸润，为一种多病因引起的获得性疾病。
- (2) 脂肪肝是以肝细胞脂肪变性和脂肪蓄积为病理特征，最常见易患因素有超重或肥胖、进食油腻食物、高脂血症（尤其甘油三酯升高）、营养失调（营养过量或不足）、饮酒、高脂血症、少运动、糖耐量异常、减肥造成体重急剧下降、营养不良、中毒和药物等。
- (3) 当肝内脂类（主要为甘油三酯）含量超过肝重的 5% 时为脂肪肝。脂肪肝是一个常见的临床现象，不是一个独立性的疾病。
- (4) 值得注意的是，过多的脂肪在肝组织、肝细胞内浸润，引起肝细胞肿大，严重可致肝硬化。脂肪肝是可逆性的，合理饮食、运动及治疗后可恢复。

- (5)合理控制饮食，控制总摄入量，低盐、低脂和低糖类饮食，少吃动物内脏，多吃蔬菜水果；
- (6)控制危险因素，如控制体重、改善胰岛素抵抗、调整血脂紊乱，戒酒、戒烟，坚持长期有氧运动，加强体育锻炼；
- (7)定期复查腹部彩超、血脂、肝功能。

【右乳局限性导管扩张 建议复查】：

- (1)建议外科进一步检查及诊断治疗

汇总医生： 樊兴国

主检日期： 2024-11-20

主检医生：

分科结果

身高、体重、血压

项目名称	检查结果	项目名称	检查结果
身高	158cm	体重	65kg
血压	130/71mmHg		

***小结:**

(1) 体重指数 26.04: 超重

操作员：杨彦霞 检查日期:2024-11-19 检查医生：名燕凌

妇科内诊

项目名称	检查结果	项目名称	检查结果
外阴	正常	尿道口	正常
阴道	粘膜充血 分泌物量多	子宫	正常
附件	正常	宫颈	肥大&那囊
后穹窿	正常		

***小结:**

(1) 宫颈肥大 宫颈那囊

(2) 阴道炎

操作员：智美玲 检查日期:2024-11-19 检查医生：智美玲

检验报告

尿常规

项目名称	检查结果	单位	参考值	提示
胆红素(BIL)	-		阴性	
隐血(ERY)	-		阴性	
小圆上皮细胞(SRC)	1	个/u1	0--0	↑
维生素C	-		阴性	
异常红细胞	0	个/u1	0--3	
红细胞(正常)	1	个/u1	0--6	
鳞状上皮细胞	6	个/u1	0--0	↑
粘液丝	3	个/u1	0--0	↑
尿葡萄糖(GLU)	-		阴性	
酮体(KET)	-		阴性	
比重(SG)	1.020		1.003--1.030	
酸碱度(PH)	7.0		4.5--8.0	
尿蛋白质(PRO)	-		阴性	
尿胆原(URO)	-		阴性	
亚硝酸盐(NIT)	-		阴性	
尿白细胞(LEU)	-		阴性	

*小结:

小圆上皮细胞(SRC)偏高(1 个/u1) 鳞状上皮细胞偏高(6 /HP) 粘液丝偏高(3 /HP)

操作员: 黄璐瑶 检查日期:2024-11-19 检查医生: 康建忠

血常规(五分类)

项目名称	检查结果	单位	参考值	提示
白细胞(WBC)	8.02	$10^9/L$	3.5--9.5	
淋巴细胞绝对值(LY#)	3.04	$10^9/L$	1.1--3.2	

淋巴细胞百分比 (LY%)	37.9	%	20--50	
中性粒细胞绝对值 (GR#)	4.41	$10^9/L$	1.8--6.3	
中性粒细胞百分比 (GR%)	54.9	%	40--75	
嗜碱性粒细胞绝对值 (BA#)	0.05	$10^9/L$	0--0.06	
嗜碱性粒细胞百分比 (BA%)	0.7	%	0--1.0	
嗜酸性粒细胞绝对值 (EO#)	0.12	$10^9/L$	0.02--0.52	
嗜酸性粒细胞百分比 (EO%)	1.5	%	0.4--8.0	
血小板 (PLT)	263	$10^9/L$	125--350	
血小板分布宽度 (PDW)	16.1	%	15--17	
平均血小板体积 (MPV)	11.3	f1	6.0--14.0	
血小板压积 (PCT)	0.296	%	0.11--0.28	↑
红细胞 (RBC)	4.81	$10^{12}/L$	3.8--5.1	
血红蛋白	146	g/L	115--150	
红细胞压积 (HCT)	45.1	%	35--45	↑
红细胞平均体积 (MCV)	93.8	f1	82--100	
平均血红蛋白含量 (MCH)	30.3	pg	27--34	
平均血红蛋白浓度 (MCHC)	323	g/L	316--354	
单核细胞绝对值 (MO#)	0.40	$10^9/L$	0.1--0.60	
单核细胞百分比 (MO%)	5.0	%	3--10	
红细胞分布宽度标准差 (RDW-SD)	42.2	f1	35--56	
红细胞分布宽度变异系数 (RDW-CV)	12.0	%	10.6--16.6	
大血小板比率	33.4	%	11--45	
大血小板数目	88	$10^9/L$	30--90	
未成熟粒细胞数目	0.02	$10^9/L$	0--999	
未成熟粒细胞百分比	0.3	%	0--100	
有核红细胞数目	0.000	$10^9/L$	0--9999	
有核红细胞百分比	0.00	/100WBC	0--9999	

*小结:

血小板压积(PCT)偏高(0.296%) 红细胞压积(HCT)偏高(45.1%)

操作员：王小雪 检查日期：2024-11-19

检查医生：康建忠

尿沉渣

项目名称	检查结果	单位	参考值	提示
白细胞尿	10	个/u1	0--13	
上皮细胞(EC)	8	/HP	0--28	
管型(CAST)	0	个/u1	0--1	
霉菌(尿)	0	/HP	0--0	
结晶	0	/HP	0--10	
透明度(CLA)	清亮			
胆红素(BIL)	-		阴性	
颜色(Colour)	淡黄色			
红细胞(尿)(RBC)	1	个/u1	0--6	

*小结:

未见异常

操作员：黄璐瑶 检查日期：2024-11-19

检查医生：康建忠

生化全项 1

项目名称	检查结果	单位	参考值	提示
碳酸氢根(HCO3)	28.00	mmol/L	22--29	
总蛋白(T PROT)	73.7	g/L	65--85	
白蛋白(ALB)	45.10	g/L	40--55	
球蛋白(GLB)	28.60	g/L	15--35	
白蛋白/球蛋白(ALB/GLB)	1.58		1.0--2.5	
碱性磷酸酶(ALP)	111.0	U/L	35--100	↑
肌酐(CREA)	64.90	umol/L	41--73	
尿酸(UA)	242.00	umol/L	140--340	
钾(K)	4.19	mmol/L	3.5--5.5	

钠(Na)	141.5	mmol/L	136--145	
氯(Cl)	97.8	mmol/L	96--108	
钙(Ca)	2.34	mmol/L	2.11--2.52	
乳酸脱氢酶(LDH)	162.00	U/L	120--250	
淀粉酶(AMY)	117.00	IU/L	35--135	
葡萄糖(GLU)	5.85	mmol/L	3.89--6.1	
总胆红素(TBIL)	8.40	umol/L	0--21	
直接胆红素(DBIL)	3.0	umol/L	0--8.0	
间接胆红素(IBIL)	5.40	umol/L	0--17.39	
丙氨酸氨基转移酶(ALT)	32.00	U/L	7--40	
门冬氨酸氨基转移酶(AST)	18.00	U/L	13--35	
尿素测定(Urea)	6.20	mmol/L	2.6--7.5	
肌酸激酶(CK)	84.00	U/L	40--200	
α -羟丁酸脱氢酶	122.00	U/L	72--182	
C反应蛋白	3.80	mg/dl	0--3	↑
动脉硬化指数	2.21		1.31--3.19	
谷草比谷丙	0.56		0.4--2.5	
总胆固醇(CHOL)	4.62	mmol/L	2.59--5.2	
甘油三脂(TG)	2.16	mmol/L	0.7--1.7	↑
低密度脂蛋白(LDL)	2.50	mmol/L	0--4.13	
高密度脂蛋白(HDL)	1.13	mmol/L	0.77--1.55	

***小结:**

碱性磷酸酶(ALP)偏高(111.0 U/L) C反应蛋白偏高(3.80 mg/L) 甘油三脂(TG)偏高(2.16 mmol/L)

操作员: 刘慧芳 检查日期:2024-11-19 检查医生:康建忠

肿瘤标志物 2 项

项目名称	检查结果	单位	参考值	提示
癌胚抗原(CEA)	0.74	ng/ml	0--5	

甲胎蛋白(AFP)	0.7	ng/ml	0--7	
-----------	-----	-------	------	--

***小结:**

未见异常

操作员：刘慧芳 检查日期:2024-11-19 检查医生:康健忠

大同现代医学检验实验室

液基薄层细胞学图文报告

ID: 2024109785

病理号: 101477

姓名: 王霄琳

性别: 女

年龄: 49岁

送检科室:

电话号码: 18235239648

床号:

病历号:

体检号: 2108020518

送检医院: 大同瑞慈康复体检

送检日期: 2024-11-19

末次月经:

送检医生:

采样日期:

报告日期: 2024-11-19

标本满意度: 满意

细胞量: >45%

红细胞:

经期样本:

颈管细胞:

化生细胞:

鳞状细胞:

宫颈柱状细胞:

未见上皮内病变/恶性细胞:

正常范围内:

良性反应性改变:

炎症:
放疗:
妊娠:
萎缩性:
宫内避孕器:
其他:

轻度:
中度:
重度:

病原体: 滴虫感染: 念珠菌感染: 细菌感染:

提示 HPV 感染: 疱疹病毒感染:

鳞状上皮细胞分析:

非典型鳞状细胞:
— 倾向上皮内瘤变:
— 倾向良性反应性改变:
— 不能明确意义(ASC-US):
— 不排除高度病变(ASC-H):

上皮内低度病变: 鳞癌:

上皮内高度病变:
— CIN2:
— CIN3:

腺上皮细胞分析:

非典型腺细胞:
— 宫内膜:
— 来源不明:

非典型腺细胞(宫颈管):
— 倾向原位腺癌:
— 不能明确意义:
— 倾向良性反应性改变:

腺癌:
— 宫颈管:
— 宫内膜:
— 其它:

炎细胞:
— 轻度:
— 中度:
— 重度: 可疑腺癌:

诊断意见: 未见上皮内病变或恶性细胞 (NILM)。

建议:

报告医师: 张荣生

地址: 大同市魏都大道 79 号, 本报告医师签字后有效
咨询: 0352-2830587 4006-122-995

妇科细胞学是筛查项目, 出于技术原因, 可能会有假阴性结果, 本检测仅对来样负责, 如果对结果有疑义, 请在收到报告 7 天内与我们联系。

大同瑞慈康复医院 12导联心电图报告

王雪琳 女 49岁

体检号:331557

病床号:

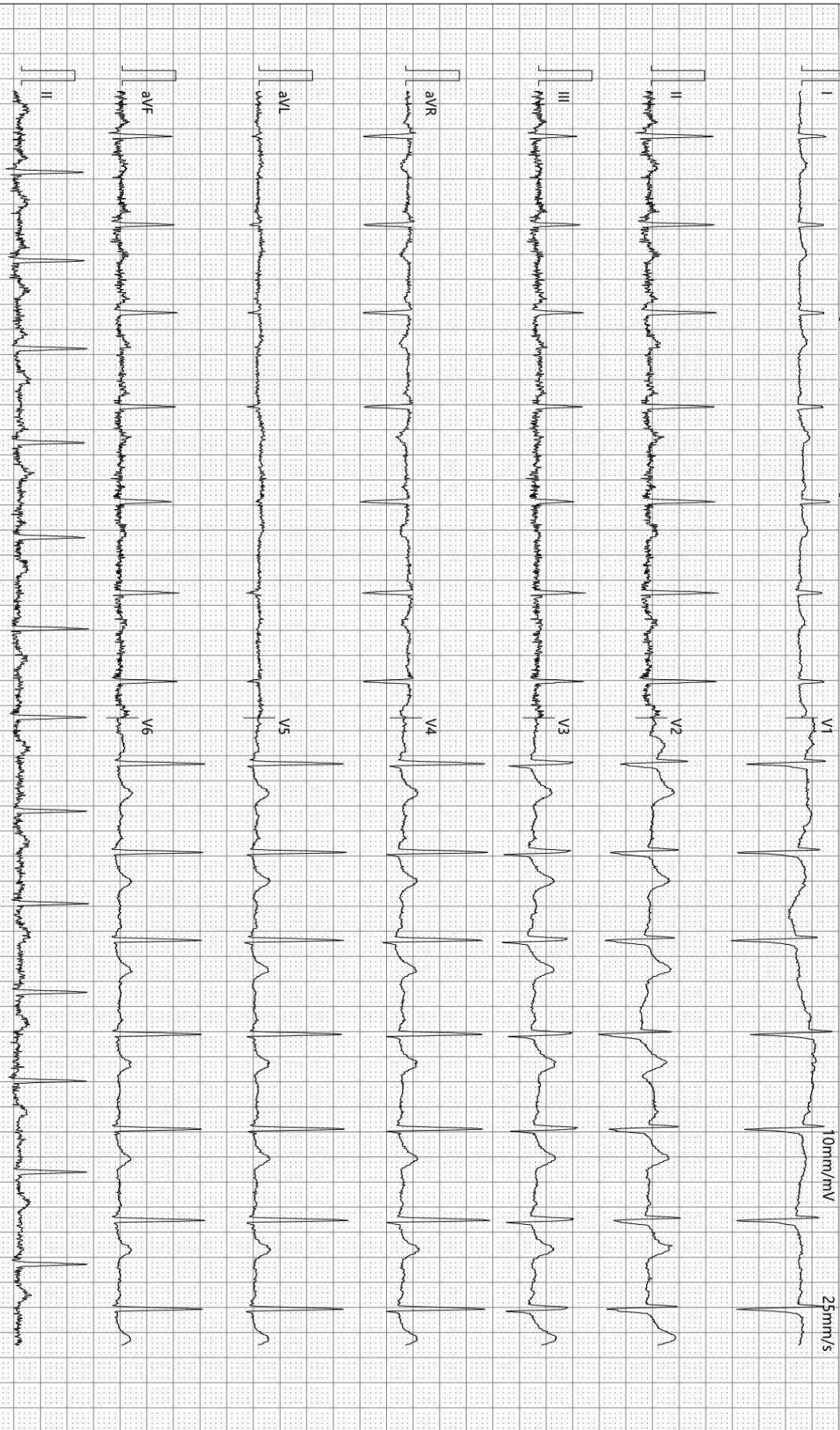
诊断结果:

- 1.窦性心律
- 2.正常心电图

诊断医生:

张之生

HR	: 82bpm	[60 ~ 100bpm]
P	: 103ms	[0 ~ 110ms]
PR	: 128ms	[120 ~ 200ms]
QRS	: 86ms	[60 ~ 100ms]
QT/QTc	: 370/434ms	[320 ~ 440/0 ~ 460ms]
P/QRS/T	: 67/67/54deg.	[0 ~ 75/-30 ~ 90/0 ~ 75deg]
RV5/SV1	: 1.691/1.112mV	[0.0 ~ 2.5/0.0 ~ 2.0mV]



检查时间:2024-11-19 08:28:45

诊断时间:2024-11-19 08:36:47

SEMIP V1.90

仅供临床参考

Rich 大同瑞慈康复医院
超声诊断图文报告

流水号: 2108020518

超声号: 1750827

姓名: 王霄琳

年龄: 49 岁

性别: 女

检查设备: Vivid E95

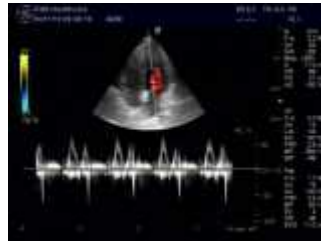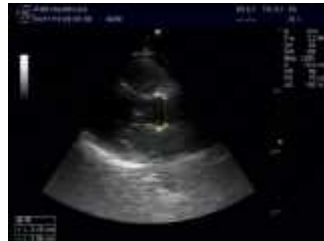体检号: 331557

申请医院: 本院

体检科室: 体检科

检查部位: 心脏彩超

经典图像:



影像所见:

超声测量 (单位: mm)

升主动脉内径 21 (32±3mm)

左房内径 23 (35mm)

室间隔 10 (8-11mm)

左室内径 39 (47±4mm)

左室后壁 9 (8-11mm)

EF66% (50-80%)

右室内径 25 (36±4mm)

右房内径 28 (36±4mm)

FS36% (28-41%)

主肺动脉内径 20 (23±3mm)

升主动脉内径正常, 心脏各腔室大小正常, 室间隔厚度正常, 左室壁未见明显节段性运动异常, 各瓣膜及启闭功能未见明显异常, 舒张期二尖瓣口血流频谱 E/A>1, 心包腔未见积液。

影像诊断:

心脏结构及功能未见明显异常

报告医师: 李菊蓉

检查日期: 2024-11-19

审核医师: 李菊蓉

报告日期: 2024-11-19



注: 本报告仅供临床医生参考!

地址: 大同市魏都大道 79 号。若有疑问, 请致电: 0352---2830580

Rich 大同瑞慈康复医院
超声诊断图文报告

流水号: 2108020518

超声号: 1750830

姓名: 王霄琳

年龄: 49 岁

性别: 女

检查设备: Vivid E95

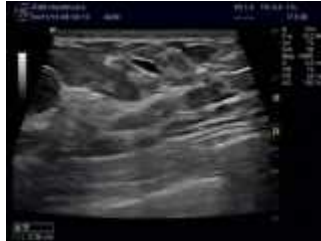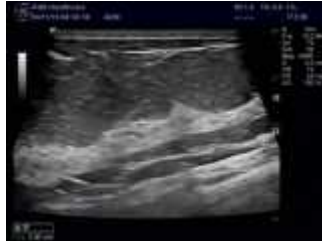体检号: 331557

申请医院: 本院

体检科室: 体检科

检查部位: 乳腺彩超

经典图像:



影像所见:

双侧乳腺腺体层次清晰, 右乳腺体厚 0.6cm, 左乳腺体厚 0.6cm, 右乳 2 点位探及一扩张的乳导管, 宽约 0.25cm, 其内未见异常, 未见明显占位性病变, CDFI: 未见异常血流信号。
双侧腋下未见明显肿大淋巴结。

影像诊断:

右乳局限性导管扩张 建议复查

报告医师: 李菊蓉

检查日期: 2024-11-19

审核医师: 李菊蓉

报告日期: 2024-11-19



注: 本报告仅供临床医生参考!

地址: 大同市魏都大道 79 号。若有疑问, 请致电: 0352---2830580

Rich 大同瑞慈康复医院
超声诊断图文报告

流水号: 2108020518

超声号: 1750832

姓名: 王霄琳

年龄: 49 岁

性别: 女

检查设备: Vivid E95

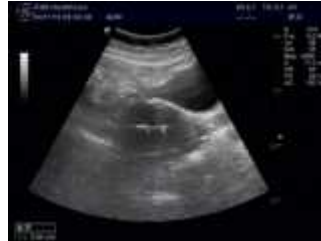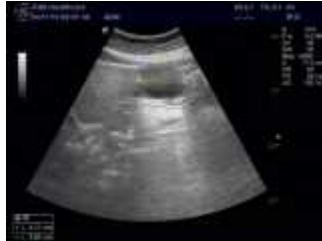体检号: 331557

申请医院: 本院

体检科室: 体检科

检查部位: 全腹彩超

经典图像:



影像所见:

肝脏大小形态正常, 包膜光滑完整, 右叶实质内探及大小约 4.1*3.5cm 囊性回声, 形态规则, 内透声好, 余实质回声细腻增强, 肝内管道系统走行欠清晰, 门静脉及肝内胆管不扩张。

胆囊大小形态正常, 壁不厚、光滑, 囊内透声好, 肝外胆管不扩张。

胰腺大小形态正常, 实质回声均匀, 主胰管不扩张。

脾脏大小形态正常, 实质回声均匀, 脾门静脉不宽。

双肾大小形态正常, 皮髓质分界清晰, 集合系统未见分离, 双侧输尿管未见扩张。

膀胱充盈佳, 未见明显异常。

前位子宫, 大小约 5.6*5.3*4.8cm, 肌壁回声均匀, 内膜线清晰, 厚 0.6cm, 宫内节育器位置正常, 宫颈厚约 3.1cm, 双侧附件区未见异常。

影像诊断:

- 轻度脂肪肝
- 肝囊肿

报告医师: 李菊蓉

检查日期: 2024-11-19

审核医师: 李菊蓉

报告日期: 2024-11-19



注: 本报告仅供临床医生参考!

地址: 大同市魏都大道 79 号。若有疑问, 请致电: 0352---2830580

姓名: 王霄琳

年龄: 49 岁

性别: 女

检查设备: 西门子量子双源 CT

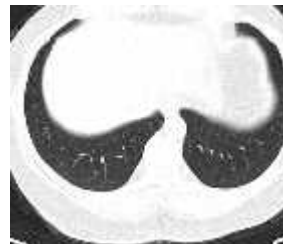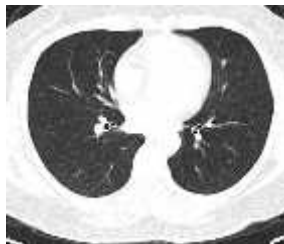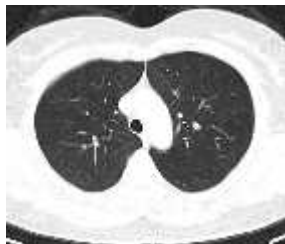
体检号: 331557

申请医院: 本院

体检科室: 体检科

检查部位: CT 检查

经典图像:



影像所见:

胸廓对称, 骨性肋骨完整, 胸壁软组织结构良好, 两肺支气管血管纹理走行分布良好, 支气管束结构清晰, 双肺通气良好。肺门结构未见异常。纵隔无偏移, 段以上支气管通畅。心影及大血管形态结构正常, 纵隔内未见肿大淋巴结。胸膜未见异常。

影像诊断:

胸部未见明显异常,

报告医师: 剧艳军

检查日期: 2024-11-19

审核医师: 剧艳军

报告日期: 2024-11-19