



2107160607

大同瑞慈健康体检

报 告 册

体检编号	329931	工号	79
姓名	姜威		
性别	男	年龄	64岁
单位	晋能控股煤业集团地煤大同		
部门	晋能控股煤业集团地煤大同有限		
联系电话	13753267670		
体检日期	2024-10-30		

尊敬的 姜威先生 您好！

首先，瑞慈健康体检全体员工欢迎您的光临，并对您的信任表示衷心的感谢！

您于 2024-10-30 （体检编号：329931）完成健康检查，本机构的各科医生已根据您的体检项目及结果，汇总成此份健康体检报告，并经总检医生审核。据此提出对您健康状况的综合分析及建议。

瑞慈健康体检倡导“大健康、大康复”，提出“健康是第一财富（Rich）”的人文理念。希望您仔细阅读并妥善地保管此份健康体检报告，并认真关注报告中的提示与建议，若您对报告内容有任何疑问，可直接与瑞慈健康体检客服部联系，进一步咨询。

健康体检咨询电话：**0352-2824444**

客户服务咨询电话：**0352-2830597**

400-6112995

瑞慈健康体检报告由下列内容组成：

第一部分：主检报告

第二部分：分科分项结果

第三部分：检验报告

第四部分：附表

主检报告

检查综述

- 【身高、体重、血压】 (1) 血压 148/103：本次测量血压偏高
- 【血常规（五分类）】 血小板压积(PCT)偏高(0.300 %)
- 【空腹血糖】 葡萄糖(GLU)偏高(7.64 mmol/L)
- 【尿沉渣】 红细胞(尿)(RBC)偏高(11 个/u1)
- 【血脂四项】 甘油三脂(TG)偏高(1.78 mmol/L)
- 【尿常规】 隐血(ERY)1+ 正常红细胞偏高(11 个/u1) 粘液丝偏高(33 /HP) 尿蛋白质(PRO)+-
- 【心电图】 1. 窦性心律 2. T波低平(I, II, aVF, V5-V6)
- 【颈部血管彩超】 1. 右侧颈总动脉膨大处斑块形成 2. 右侧椎动脉阻力指数增高
- 【全腹彩超】 1. 轻度脂肪肝 2. 前列腺增生伴钙化

医生建议

【本次测量血压偏高】：

- 高血压是指收缩期和（或）舒张期动脉血压高于正常，并连续三次不同日测量，血压都高于正常标准，可确定患高血压病。
- 高血压的发病与遗传、精神过度紧张、肥胖、吸烟、酗酒、嗜盐等因素有关。血压持久增高，可导致心、脑、肾等脏器的损害。
- 原发性高血压由于目前原因不明（部分与遗传有关），须终身服药降压。高血压主要危害心、脑血管和肾脏。一旦确诊“高血压”就要终生服药。
- 平时应低盐（每天5~10g）、低脂饮食（少吃动物脂肪与内脏）；忌烟限酒。遵照医嘱坚持服药，定期测量血压，宜控制在140/90mmHg以下，若合并有糖尿病和肾病，要把血压控制在130/80mmHg以下。
- 血压到正常水平时，说明此时选用的降压药和治疗方案基本合适，但并不意味着高血压已被“治愈”，应坚持治疗。若盲目自行停药或间断服药，常会使血压波动很大，而加重心、脑、肾和血管的损害。
- 建议您密切关注血压，保持心情舒畅，劳逸结合，适量运动，控制体重，避免过度劳累、情绪激动等。改进生活方式，适当低盐、低脂、低胆固醇饮食，戒烟酒。必要时心血管专科诊治。

【血小板压积(PCT)偏高】：

- 血小板压积是指外周血中血小板的容积占血液容积的百分比。血小板压积偏高，如果在血小板数目正常的情况下，可不作考虑。如果血小板数目明显增高，建议往血液科进一步复查，以明确诊断。

【葡萄糖(GLU)偏高】：

- 正常情况下，人体中糖的分解和合成代谢处于动态平衡，保持相对恒定。血清葡萄糖是指血液中的葡萄糖浓度，是诊断糖尿病最重要检查项目之一。
- 空腹血糖偏高可分为生理性偏高（如餐后、高糖饮食、剧烈运动、情绪激动等均可引起一过性增高，经过休息后血糖值可以恢复正常）和病理性增高（如糖尿病、甲状腺功能亢进、库欣综合征等）。
- 空腹血糖生理性增高经过调整饮食结构、避免剧烈活动、控制情绪等方式后可自行缓解，血糖值可以恢复正常。
- 排除生理性增高因素经复查仍然增高者属于病理性增高，应及时到内分泌科复诊，明确血糖偏高的原因及所患疾病的种类。
- 如果是首次检查发现血糖偏高，应及时到医院内分泌科进行详细的检查及正规的治疗。

(6) 已确诊的糖尿病患者，如血糖仍较高则说明血糖控制不佳，应及时到医院内分泌科诊治，修正以往的治疗方案及改变一些不良的生活习惯。

(7) 糖尿病的治疗强调早期治疗、长期治疗、综合治疗和措施个体化，综合防治包括糖尿病教育、饮食治疗、体育锻炼、药物治疗和血糖监测五个方面。

【红细胞(尿)(RBC)偏高】：

(1) 建议泌尿外科复查，结合临床参考。

【甘油三酯(TG)偏高】：

(1) 甘油三酯是甘油和脂肪酸所构成的有机化合物，甘油三酯测定是脂类代谢的重要指标之一。

(2) 甘油三酯增高与冠心病的发生有着重要的相关性，随年龄增大而有上升的趋势，其增高最常见于高脂和过量糖类饮食、肥胖等。

(3) 甘油三酯主要功能是为机体提供能量，其正常值在 0.7-1.7mmol/L 之间，1.7-2.29mmol/L 为边缘增高，提示应该注意饮食和运动了。

(4) 甘油三酯大于 2.3mmol/L，就称为高甘油三酯血症。甘油三酯增高虽然不会直接导致血管斑块的形成，但也会间接引起心脑血管疾病风险增加，同时，当甘油三酯大于 5.6mmol/L 时，还会增加急性胰腺炎的风险，所以降低甘油三酯的基础主要是控制饮食，饮食控制不佳可以选择药物治疗。

(5) 生活方式的干预是控制甘油三酯水平升高的基础，包括减重，增加运动量，限制酒精摄入以及避免食用果糖和高碳水化合物食物。多食蔬菜水果，定期复查。

(6) 明显增高者在医师的指导下使用降脂药物治疗，首选他汀和贝特类药物。

【隐血(ERY)1+】：

(1) 尿隐血可分为肉眼血尿和镜下血尿。肉眼血尿是指肉眼能见到血色的尿，尿液呈洗肉水色或血色，通常在 1000ml 尿中含有 1ml 血液即肉眼可见。镜下血尿是指尿的颜色正常，通过显微镜可以观察到尿液中含红细胞，通常离心沉淀后的尿液镜检每高倍视野有红细胞 3 个以上。

(2) 尿隐血是泌尿系疾病常见的症状之一，生理情况下女性生理期、运动后等都可以引起，病理情况下大多是由泌尿系统疾病引起，如泌尿系炎症、尿路结石等，也有一些血尿是由全身性疾病或泌尿系统邻近器官所致。

(3) 需要指出的是：尿液呈红色并不都是血尿，有些药物、食物都能使尿液呈红色、橙色或褐色；由于严重创伤、错误输血等大量红细胞或组织破坏，也可导致血红蛋白或肌红蛋白尿。

(4) 建议往泌尿外科进一步复查，以明确诊断。

【粘液丝偏高】：

(1) 尿常规中粘液丝是由尿路中细胞分泌出来的，在有尿路感染时分泌会明显增多，且伴有炎症细胞的出现。

(2) 粘液丝偏高，可分为生理性偏高和病理性偏高两种，生理性偏高一般是由于喝水较少导致的尿液浓缩，一般在喝水后就能达到稀释的效果。

(3) 病理性的粘液丝偏高是由于泌尿系炎症或者是前列腺炎导致的，需要注意观察，多喝水，同时有白细胞等炎症细胞增多时，应及时服用抗感染药物治疗。如果仅有粘液丝的增多而没有白细胞等炎症细胞增多时，尿路有炎症的可能性不大。

(4) 建议平时饮食注意清淡，多喝水，少吃油腻和辛辣的食物，要注意个人清洁卫生，勤洗阴部，注意休息。

【尿蛋白质(PRO)++】：

(1) 建议专科复查，结合临床诊治。

【T波低平】：

(1) 建议往心血管内科诊断治疗，定期复查。

【右侧颈总动脉膨大处斑块形成】：

(1) 颈动脉斑块是动脉硬化后，血管里面的垃圾沉淀在血管壁形成。斑块又分为硬斑和软斑两种。硬斑比较稳定，不容易脱落，软斑不稳定，容易破裂脱落，从而形成血管栓塞。

(2) 建议：1. 减低胆固醇水平。2. 减低高血糖、高血压等高危因素，将血压、血糖控制在理想水平。3. 积极进行生活干预，控制饮食，改善饮食结构，适量增加运动，戒烟限酒。4. 必要时药物治疗。

【右侧椎动脉阻力指数增高】：

(1) 建议心血管内科诊断治疗。

【轻度脂肪肝】：

(1) 脂肪肝是指肝脏被脂肪浸润，为一种多病因引起的获得性疾病。

(2) 脂肪肝是以肝细胞脂肪变性和脂肪蓄积为病理特征，最常见易患因素有超重或肥胖、进食油腻食物、高脂血症（尤其甘油三酯升高）、营养失调（营养过量或不足）、饮酒、高脂血症、少运动、糖耐量异常、减肥造成体重急剧下降、营养不良、中毒和药物等。

(3) 当肝内脂类（主要为甘油三酯）含量超过肝重的 5% 时为脂肪肝。脂肪肝是一个常见的临床现象，不是一个独立性的疾病。

(4) 值得注意的是，过多的脂肪在肝组织、肝细胞内浸润，引起肝细胞肿大，严重可致肝硬化。脂肪肝是可逆性的，合理饮食、运动及治疗后可恢复。

(5) 合理控制饮食，控制总摄入量，低盐、低脂和低糖类饮食，少吃动物内脏，多吃蔬菜水果；

(6) 控制危险因素，如控制体重、改善胰岛素抵抗、调整血脂紊乱，戒酒、戒烟，坚持长期有氧运动，加强体育锻炼；

(7) 定期复查腹部彩超、血脂、肝功能。

【前列腺增生伴钙化】：

(1) 前列腺增生又称前列腺肥大，增生的腺体位于膀胱颈部，会使尿路梗阻，引起尿频和排尿困难，严重影响患者的生活质量，是中老年男性的常见疾病。建议往泌尿科咨询，结合临床诊治。

(2) 1、前列腺钙化斑大多数是由于前列腺炎症之后，前列腺内部组织局部出现了纤维化、钙质沉积而引起的。多数患者都是在体检时通过彩超检查时发现的，一般情况没有不适症状不需治疗。2、部分患者如有不适症状，建议前往泌尿科诊断治疗。

【正常红细胞偏高】：

(1) 建议泌尿外科咨询，定期复查。

汇总医生： 丁昊炜

主检日期： 2024-10-31

主检医生：

分科结果

身高、体重、血压

项目名称	检查结果	项目名称	检查结果
身高	169cm	体重	71kg
血压	148/103mmHg		

***小结：**

(1) 血压 148/103：本次测量血压偏高

操作员：闫辛儿 检查日期：2024-10-30 检查医生：名燕凌

检验报告

尿常规

项目名称	检查结果	单位	参考值	提示
胆红素(BIL)	-		阴性	
隐血(ERY)	1+		阴性	
小圆上皮细胞(SRC)	0	个/ul	0--0	
维生素 C	-		阴性	
异常红细胞	0	个/ul	0--3	
红细胞（正常）	11	个/ul	0--6	↑
鳞状上皮细胞	0	个/ul	0--0	
粘液丝	33	个/ul	0--0	↑
尿葡萄糖(GLU)	-		阴性	
酮体(KET)	-		阴性	
比重(SG)	1.025		1.003--1.030	
酸碱度(PH)	6.0		4.5--8.0	
尿蛋白质(PRO)	+-		阴性	
尿胆原(URO)	-		阴性	
亚硝酸盐(NIT)	-		阴性	
尿白细胞(LEU)	-		阴性	

***小结:**

隐血(ERY)1+ 正常红细胞偏高(11 个/ul) 粘液丝偏高(33 /HP) 尿蛋白质(PRO)+-

操作员：赵伟 检查日期:2024-10-30 检查医生:康建忠

血常规（五分类）

项目名称	检查结果	单位	参考值	提示
白细胞(WBC)	5.70	10 ⁹ /L	3.5--9.5	
淋巴细胞绝对值(LY#)	1.75	10 ⁹ /L	1.1--3.2	

淋巴细胞百分比(LY%)	30.6	%	20--50	
中性粒细胞绝对值(GR#)	3.51	10 ⁹ /L	1.8--6.3	
中性粒细胞百分比(GR%)	61.9	%	40--75	
嗜碱性粒细胞绝对值(BA#)	0.03	10 ⁹ /L	0--0.06	
嗜碱性粒细胞百分比(BA%)	0.4	%	0--1.0	
嗜酸性粒细胞绝对值(EO#)	0.08	10 ⁹ /L	0.02--0.52	
嗜酸性粒细胞百分比(EO%)	1.4	%	0.4--8.0	
血小板(PLT)	292	10 ⁹ /L	125--350	
血小板分布宽度(PDW)	16.1	%	15--17	
平均血小板体积(MPV)	10.3	fl	6.0--14.0	
血小板压积(PCT)	0.300	%	0.11--0.28	↑
红细胞(RBC)	5.21	10 ¹² /L	4.3--5.8	
血红蛋白	153	g/L	130--175	
红细胞压积(HCT)	47.2	%	40--50	
红细胞平均体积(MCV)	90.6	fl	82--100	
平均血红蛋白含量(MCH)	29.4	pg	27--34	
平均血红蛋白浓度(MCHC)	324	g/L	316--354	
单核细胞绝对值(MO#)	0.33	10 ⁹ /L	0.1--0.60	
单核细胞百分比(MO%)	5.7	%	3--10	
红细胞分布宽度标准差(RDW-SD)	43.5	fl	35--56	
红细胞分布宽度变异系数(RDW-CV)	12.8	%	10.6--16.6	
大血小板比率	27.1	%	11--45	
大血小板数目	79	10 ⁹ /L	30--90	
未成熟粒细胞数目	0.01	10 ⁹ /L	0--999	
未成熟粒细胞百分比	0.2	%	0--100	
有核红细胞数目	0.000	10 ⁹ /L	0--9999	

有核红细胞百分比	0.00	/100WBC	0--9999	
----------	------	---------	---------	--

***小结:**

血小板压积(PCT)偏高(0.300 %)

操作员：祁佳佳 检查日期:2024-10-30 检查医生:康建忠

肾功三项

项目名称	检查结果	单位	参考值	提示
肌酐(CREA)	67.80	umol/L	57--111	
尿酸(UA)	348.00	umol/L	200--420	
尿素测定 (Urea)	5.20	mmol/L	3.6--9.5	

***小结:**

未见异常

操作员：刘慧芳 检查日期:2024-10-30 检查医生:康建忠

空腹血糖

项目名称	检查结果	单位	参考值	提示
葡萄糖(GLU)	7.64	mmol/L	3.89--6.1	↑

***小结:**

葡萄糖(GLU)偏高(7.64 mmol/L)

操作员：刘慧芳 检查日期:2024-10-30 检查医生:康建忠

尿沉渣

项目名称	检查结果	单位	参考值	提示
白细胞尿	0	个/ul	0--13	
上皮细胞(EC)	0	/HP	0--28	
管型(CAST)	0	个/ul	0--1	
霉菌 (尿)	0	/HP	0--0	
结晶	3	/HP	0--10	

透明度(CLA)	清亮			
胆红素(BIL)	-		阴性	
颜色(Colour)	淡黄色			
红细胞(尿)(RBC)	11	个/ul	0--6	↑

***小结:**

红细胞(尿)(RBC)偏高(11 个/ul)

操作员：赵伟 检查日期:2024-10-30 检查医生:康建忠

血脂四项

项目名称	检查结果	单位	参考值	提示
动脉硬化指数	1.50		1.31--3.19	
总胆固醇(CHOL)	4.91	mmol/L	2.59--5.2	
甘油三脂(TG)	1.78	mmol/L	0.7--1.7	↑
低密度脂蛋白(LDL)	2.28	mmol/L	0--4.13	
高密度脂蛋白(HDL)	1.52	mmol/L	0.77--1.55	

***小结:**

甘油三脂(TG)偏高(1.78 mmol/L)

操作员：刘慧芳 检查日期:2024-10-30 检查医生:康建忠

肝功能三项

项目名称	检查结果	单位	参考值	提示
γ-谷氨酰转肽酶(GGT)	47.0	U/L	10--60	
丙氨酸氨基转移酶(ALT)	45.00	U/L	9--50	
门冬氨酸氨基转移酶(AST)	23.00	U/L	15--40	
谷草比谷丙	0.51		0.4--2.5	

***小结:**

未见异常

操作员：刘慧芳 检查日期:2024-10-30 检查医生:康建忠

大同瑞慈康复医院 12导联心电图报告

姜威 男 64岁 体检号:329931

病床号:

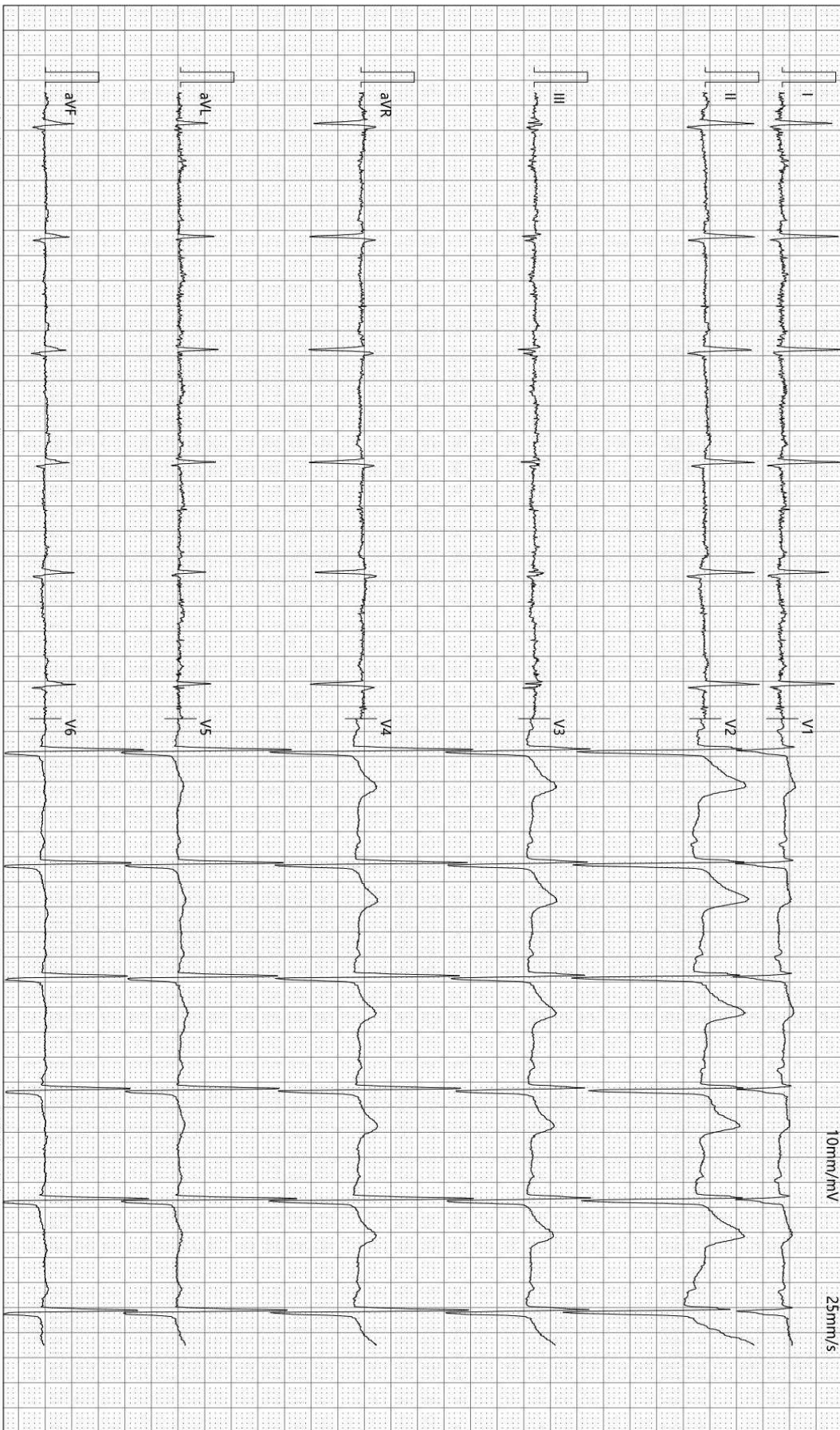
诊断结果:

- 1.窦性心律
- 2.T波低平(II,aVF,V5-V6)

诊断医生:

姜威
姜威

HR : 66bpm [60~100bpm]
 P : 125↑ms [0~110ms]
 PR : 190ms [120~200ms]
 QRS : 101↑ms [60~100ms]
 QT/QTc : 428/452ms [320~440/0~450ms]
 P/QRS/T : 56/22/-16↓deg [0~75/-30~90/0~75deg]
 RV5/SV1 : 2.023/0.863mV [0.0~2.5/0.0~2.0mV]



检查时间:2024-10-30 08:01:37

诊断时间:2024-10-30 08:15:05

SEMIP V1 90

仅供临床参考

大同瑞慈健康体检

骨密度检测报告

受检者信息

受检者ID: 2107160607
姓名: 姜威
出生年月日: 1960/6/12

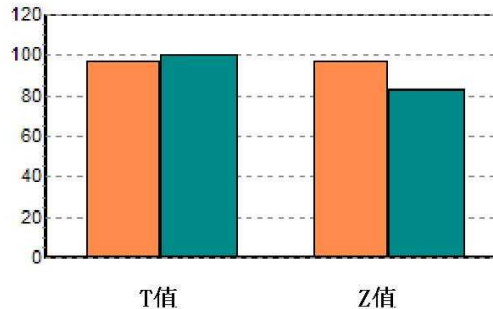
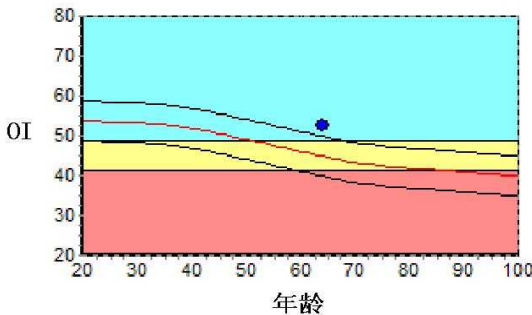
年龄: 64
性别: 男
测定部位(右/左): 右

测定结果

测定日期: 2024/10/30 8:04:44

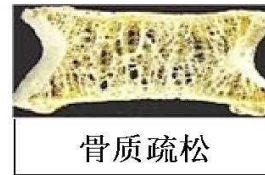
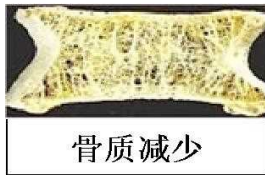测试编号: 1/1

受测者 平均值



数据库:	Asia	成人比:	97.3	%
OI:	52.4	同龄比:	116.9	%
SOS:	1375.1 m/s	OPR:	N/A	%
T值:	-0.29			
Z值:	1.52			

结果分析



注解

以上结论仅供参考

科室:

医生签名:

医院地址 大同瑞慈健康体检
地址 大同市平城区魏都大道79号

联系电话 0352-2824444
操作者 名燕凌

Rich 大同瑞慈康复医院
超声诊断图文报告

流水号: 2107160607

超声号: 1732377

姓名: 姜威

年龄: 64岁

性别: 男

检查设备: Vivid E95

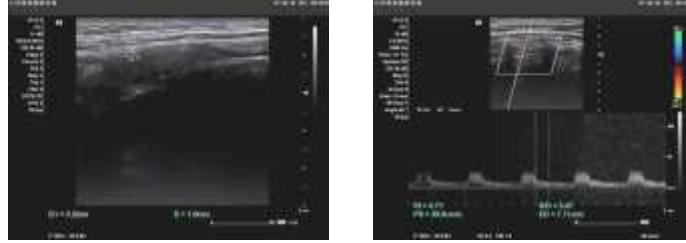
体检号: 329931

申请医院: 本院

体检科室: 体检科

检查部位: 颈部血管彩超

经典图像:



影像所见:

右侧颈总动脉膨大处探及大小约 3.2*1.9mm 强回声斑块, 右锁骨下动脉起始处、左侧颈总动脉、双侧颈内、颈外动脉起始段内中膜不增厚, 内壁欠光滑, 管壁未见明确强回声斑。CDFI: 血流充盈好。PW: 频谱形态正常。

双侧椎动脉走行正常, 椎动脉内径正常, 管壁不厚, 管腔内为无回声, CDFI: 血流充盈好。PW: 频谱正常。

	内径 mm	流速 cm/s	RI
左侧椎动脉	3.2	29.2	0.56
右侧椎动脉	3.3	26.6	0.71

影像诊断:

1. 右侧颈总动脉膨大处斑块形成
2. 右侧椎动脉阻力指数增高

报告医师: 郭丽霞

检查日期: 2024-10-30

审核医师: 郭丽霞

报告日期: 2024-10-30



注: 本报告仅供临床医生参考!

地址: 大同市魏都大道 79 号。若有疑问, 请致电: 0352-2830580

Rich 大同瑞慈康复医院
超声诊断图文报告

流水号: 2107160607

超声号: 1732319

姓名: 姜威

年龄: 64 岁

性别: 男

检查设备: Vivid E95

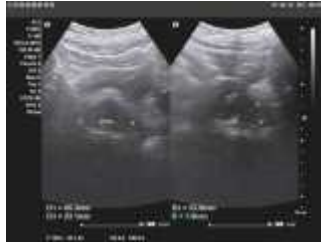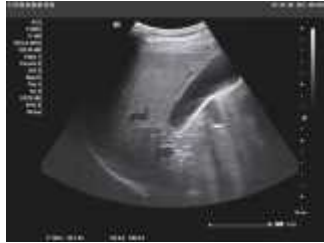体检号: 329931

申请医院: 本院

体检科室: 体检科

检查部位: 全腹彩超

经典图像:



影像所见:

肝脏大小形态正常, 包膜光滑完整, 实质回声细腻增强, 肝内管道系统走行欠清晰, 门静脉及肝内胆管不扩张。
胆囊大小形态正常, 壁不厚、光滑, 囊内透声好, 肝外胆管不扩张。
胰腺大小形态正常, 实质回声均匀, 主胰管不扩张。
脾脏大小形态正常, 实质回声均匀, 脾门静脉不宽。
双肾大小形态正常, 皮髓质分界清晰, 集合系统未见分离, 双侧输尿管未见扩张。
膀胱充盈佳, 未见明显异常。
前列腺形态饱满, 大小约 4.5*3.3*2.3cm, 实质回声欠均匀, 内见直径约 0.8cm 强回声斑。

影像诊断:

- 轻度脂肪肝
- 前列腺增生伴钙化

报告医师: 郭丽霞

检查日期: 2024-10-30

审核医师: 郭丽霞

报告日期: 2024-10-30



注: 本报告仅供临床医生参考!

地址: 大同市魏都大道 79 号。若有疑问, 请致电: 0352-2830580