2107131353

大同瑞慈健康体检

报

告

册

体检编号	329576	工号	9
姓　　名	于利忠		
性　　别	男	年龄	40 岁
单　　位	大同市平城区统计局		
部　　门	大同市平城区统计局		
联系电话	13503526724		
体检日期	2024-06-26		

大同瑞慈康复医院
0352-2824444

尊敬的 于利忠先生 您好!

首先,瑞慈健康体检全体员工欢迎您的光临,并对您的信任表示衷心的感谢 !

您于 2024-06-26 (体检编号: 329576) 完成健康检查,本机构的各科医生已根据您的体检项目及结果,汇总成此份健康体检报告,并经总检医生审核。据此提出对您健康状况的综合分析及建议。

瑞慈健康体检倡导"大健康、大康复",提出"健康是第一财富 (Rich)" 的人 文理念。希望您仔细阅读并妥善地保管此份健康体检报告,并认真关注报告中的 提示与建议,若您对报告内容有任何疑问,可直接与瑞慈健康体检客服部联系,进 一步咨询。

健康体检咨询电话: 0352-2824444

客户服务咨询电话: 0352-2830597
400-6112995

瑞慈健康体检报告由下列内容组成:

第一部分:主检报告

第二部分:分科分项结果

第三部分:检验报告

第四部分:附表

主检报告

检查综述

1、【血脂四项】 甘油三脂(TG)偏低(0.68 mmol/L)
2、【尿常规】 鳞状上皮细胞偏高(3 /HP) 粘液丝偏高(20 /HP)
3、【颈部血管彩超】 1.右锁骨下动脉、左侧颈内动脉斑块形成 2.右侧颈内动脉内中膜局部增厚 3.左侧椎动脉细窄
4、【全腹彩超】 前列腺增生

医生建议

【甘油三脂(TG)偏低】:
(1)可适当增加脂类食品的摄入。
(2)也可见于甲亢、肾上腺皮质功能低下、肝功能障碍者，往内科咨询，进一步诊治。
(3)高蛋白，高维生素饮食，适当增加奶、豆类制品、鱼类、新鲜水果和蔬菜。
(4)适当增加户外活动和日光照射，避免过度劳累，保持良好睡眠。
(5)定期复查，如检验结果异常，应在医师指导下治疗。

【鳞状上皮细胞偏高】:
(1)在生理情况下，机体正常的新陈代谢都会引起鳞状上皮细胞的脱离，这是一种正常的机体现象。如果长时间出现鳞状上皮细胞偏高的现象时，则有可能是尿路感染、泌尿系统结石等因素导致，应及时往泌尿外科进一步诊断治疗。

【粘液丝偏高】:
(1)尿常规中粘液丝是由尿路中细胞分泌出来的，在有尿路感染时分泌会明显增多，且伴有炎症细胞的出现。
(2)粘液丝偏高，可分为生理性偏高和病理性偏高两种，生理性偏高一般是由于喝水较少导致的尿液浓缩，一般在喝水后就能达到稀释的效果。
(3)病理性的粘液丝偏高是由于泌尿系炎症或者是前列腺炎导致的，需要注意观察，多喝水，同时有白细胞等炎症细胞增多时，应及时服用抗感染药物治疗。如果仅有粘液丝的增多而没有白细胞等炎症细胞增多时，尿路有炎症的可能性不大。
(4)建议平时饮食注意清淡，多喝水，少吃油腻和辛辣的食物，要注意个人清洁卫生，勤洗阴部，注意休息。

【右侧颈内动脉内中膜局部增厚】:
(1)颈动脉内中膜增厚是一个超声诊断，它属于血管性疾病（动脉硬化）的早期表现，提示长期发展下去动脉硬化会形成斑块和狭窄闭塞病变。
(2)建议改变饮食结构，适量增加运动量，减缓动脉硬化发展的速度。如果有血脂高、胆固醇高、高血压、高血糖，就要进行相应的控制和预防，通过药物的干预，避免从内中膜增厚发展成斑块，进一步形成血管狭窄和闭塞的病变。

【左侧颈内动脉斑块形成】:
(1)颈动脉斑块是动脉硬化后，血管里面的垃圾沉淀在血管壁形成。斑块又分为硬斑和软斑两种。硬斑比较稳定，不容易脱落，软斑不稳定，容易破裂脱落，从而形成血管栓塞。

(2)建议：1.减低胆固醇水平。2.减低高血糖、高血压等高危因素，将血压、血糖控制在理想水平。3.积极进行生活干预，控制饮食，改善饮食结构，适量增加运动，戒烟限酒。4.必要时药物治疗。

【左侧椎动脉细窄】:
(1)建议心血管内科诊断治疗。

【前列腺增生】:
(1)前列腺增生又称前列腺肥大，增生的腺体位于膀胱颈部，会使尿路梗阻，引起尿频和排尿困难，严重影响患者的生活质量，是中老年男性的常见疾病。建议往泌尿科咨询，结合临床诊治。

汇总医生： 丁昊炜

主检日期： 2024-06-27

主检医生：

分科结果

身高、体重、血压

项目名称	检查结果	项目名称	检查结果
身高	168cm	体重	66kg
血压	120/66mmHg		

***小结：**

未见异常

操作员：杨柳庆　　检查日期:2024-06-26　　检查医生：名燕凌

检验报告

尿常规

项目名称	检查结果	单位	参考值	提示
胆红素(BIL)	-		阴性	
隐血(ERY)	-		阴性	
小圆上皮细胞(SRC)	0	个/ul	0--0	
维生素 C	-		阴性	
异常红细胞	0	个/ul	0--3	
红细胞（正常）	1	个/ul	0--6	
鳞状上皮细胞	3	个/ul	0--0	↑
粘液丝	20	个/ul	0--0	↑
尿葡萄糖(GLU)	-		阴性	
酮体(KET)	-		阴性	
比重(SG)	1.025		1.003--1.030	
酸碱度(PH)	6.0		4.5--8.0	
尿蛋白质(PRO)	-		阴性	
尿胆原(URO)	-		阴性	
亚硝酸盐(NIT)	-		阴性	
尿白细胞(LEU)	-		阴性	

***小结：**

鳞状上皮细胞偏高(3 /HP)　粘液丝偏高(20 /HP)

操作员：赵伟　检查日期:2024-06-26　检查医生:陈建国

血常规（五分类）

项目名称	检查结果	单位	参考值	提示
白细胞(WBC)	6.36	10^9/L	3.5--9.5	
淋巴细胞绝对值(LY#)	1.84	10^9/L	1.1--3.2	

淋巴细胞百分比(LY%)	29.0	%	20--50	
中性粒细胞绝对值(GR#)	3.96	10^9/L	1.8--6.3	
中性粒细胞百分比(GR%)	62.1	%	40--75	
嗜碱性粒细胞绝对值(BA#)	0.03	10^9/L	0--0.06	
嗜碱性粒细胞百分比(BA%)	0.5	%	0--1.0	
嗜酸性粒细胞绝对值(EO#)	0.21	10^9/L	0.02--0.52	
嗜酸性粒细胞百分比(EO%)	3.3	%	0.4--8.0	
血小板(PLT)	205	10^9/L	125--350	
血小板分布宽度(PDW)	16.0	%	15--17	
平均血小板体积(MPV)	9.0	fl	6.0--14.0	
血小板压积(PCT)	0.185	%	0.11--0.28	
红细胞(RBC)	4.85	10^12/L	4.3--5.8	
血红蛋白	140	g/L	130--175	
红细胞压积(HCT)	43.2	%	40--50	
红细胞平均体积(MCV)	89.0	fl	82--100	
平均血红蛋白含量(MCH)	28.9	pg	27--34	
平均血红蛋白浓度(MCHC)	325	g/L	316--354	
单核细胞绝对值(MO#)	0.32	10^9/L	0.1--0.60	
单核细胞百分比(MO%)	5.1	%	3--10	
红细胞分布宽度标准差（RDW-SD）	40.9	fl	35--56	
红细胞分布宽度变异系数（RDW-CV）	12.3	%	10.6--16.6	
大血小板比率	18.9	%	11--45	
大血小板数目	39	10^9/L	30--90	
未成熟粒细胞数目	0.01	10^9/L	0--999	
未成熟粒细胞百分比	0.1	%	0--100	
有核红细胞数目	0.000	10^9/L	0--9999	

有核红细胞百分比	0.00	/100WBC	0--9999	

***小结：**

未见异常

操作员：刘慧芳　检查日期:2024-06-26　检查医生:陈建国

肾功三项

项目名称	检查结果	单位	参考值	提示
肌酐(CREA)	60.00	umol/L	57--97	
尿酸(UA)	297.00	umol/L	200--420	
尿素测定（Urea）	6.30	mmol/L	3.1--8.0	

***小结：**

未见异常

操作员：梁可欣　检查日期:2024-06-26　检查医生:陈建国

空腹血糖

项目名称	检查结果	单位	参考值	提示
葡萄糖(GLU)	5.47	mmol/L	3.89--6.1	

***小结：**

未见异常

操作员：梁可欣　检查日期:2024-06-26　检查医生:陈建国

尿沉渣

项目名称	检查结果	单位	参考值	提示
白细胞尿	1	个/ul	0--13	
上皮细胞(EC)	3	/HP	0--28	
管型(CAST)	0	个/ul	0--1	
霉菌（尿）	0	/HP	0--0	
结晶	0	/HP	0--10	

透明度(CLA)	清亮			
胆红素(BIL)	-		阴性	
颜色(Colour)	淡黄色			
红细胞(尿)(RBC)	1	个/ul	0--6	

***小结：**

未见异常

操作员：赵伟　检查日期:2024-06-26　检查医生:陈建国

血脂四项

项目名称	检查结果	单位	参考值	提示
动脉硬化指数	2.28		1.31--3.19	
总胆固醇(CHOL)	4.49	mmol/L	2.59--5.2	
甘油三脂(TG)	0.68	mmol/L	0.7--1.7	↓
低密度脂蛋白(LDL)	2.69	mmol/L	0--4.13	
高密度脂蛋白(HDL)	1.18	mmol/L	0.77--1.55	

***小结：**

甘油三脂(TG)偏低(0.68 mmol/L)

操作员：梁可欣　检查日期:2024-06-26　检查医生:陈建国

肝功能三项

项目名称	检查结果	单位	参考值	提示
γ-谷氨酰转肽酶(GGT)	18.0	U/L	10--60	
丙氨酸氨基转移酶(ALT)	24.00	U/L	9--50	
门冬氨酸氨基转移酶(AST)	28.00	U/L	15--40	
谷草比谷丙	1.17		0.4--2.5	

***小结：**

未见异常

操作员：梁可欣　检查日期:2024-06-26　检查医生:陈建国

大同瑞慈康复医院 12导联心电图报告

于利忠　男　40岁　体检号:329576　病床号:

HR	: 62bpm	[60～100bmp]	诊断结果:
P	: 108ms	[0～110ms]	1.窦性心律
PR	: 198ms	[120～200ms]	2.正常心电图
QRS	: 90ms	[60～100ms]	
QT/QTc	: 399/407ms	[320～440/0～450ms]	
P/QRS/T	: 52/5/34deg.	[0～75/-30～90/0～75deg]	
RV5/SV1	: 2.302/0.994mV	[0.0～2.5/0.0～2.0mV]	

诊断医生: 姜云生 陶东辉

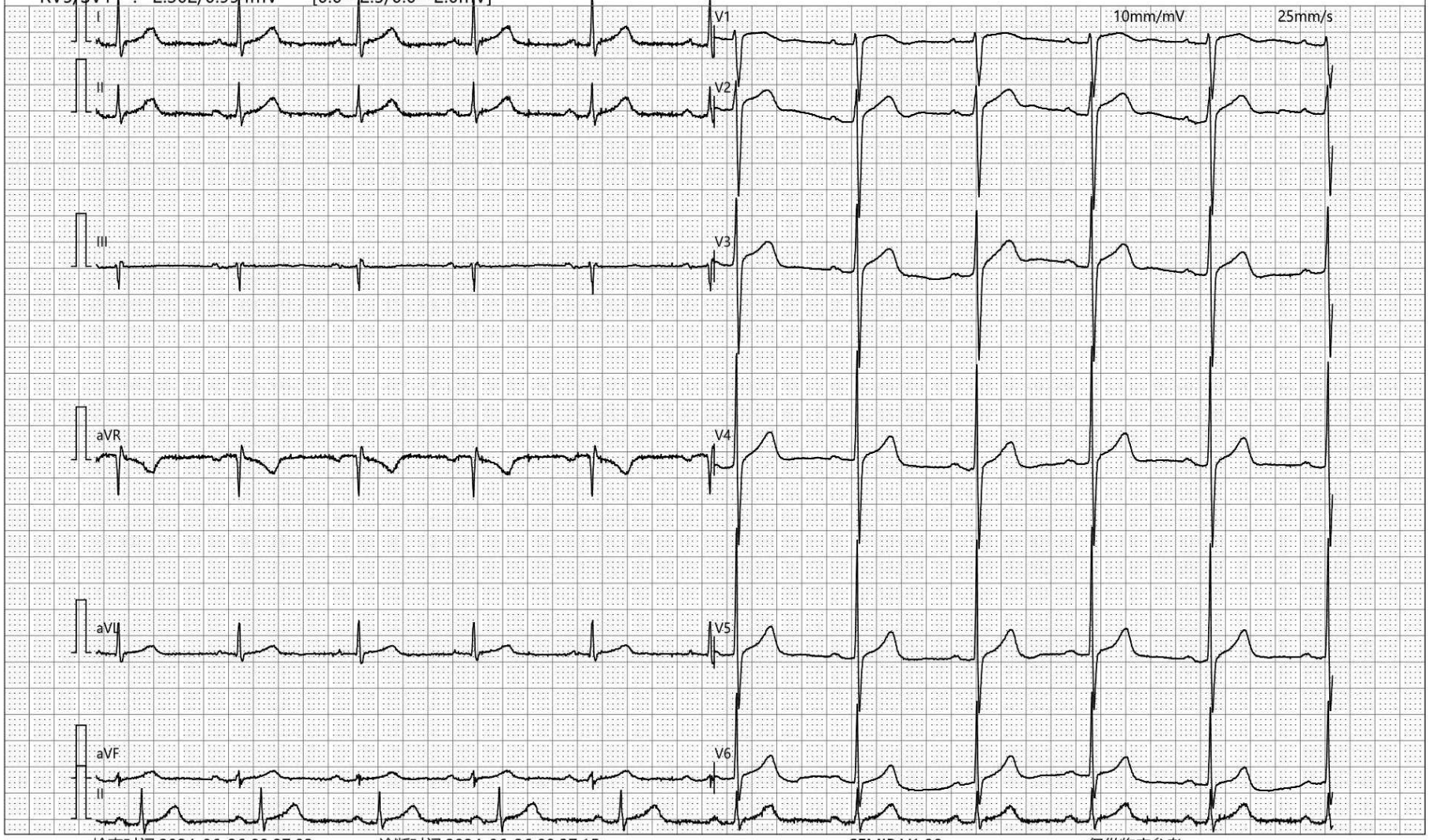

检查时间:2024-06-26 09:27:03　诊断时间:2024-06-26 09:37:15　SEMIP V1.90　*仅供临床参考*

大同瑞慈康复医院
0352-2824444

医学影像

DR 诊断图文报告

流水号：2107131353 **影像号：DX20240626001**

姓名：于利忠	年龄：40 岁	性别：男	检查设备：西门子数字 X 线摄影
体检号：329576	申请医院：本院	体检科室：体检科	检查部位：胸部正位片

经典图像：

影像所见：

胸廓对称。气管居中，纵隔无移位。双肺野清晰。肺门影未见增大。心脏大小、形态正常。双膈面光滑，肋膈角锐利。

影像诊断：

胸部平片未见异常。

报告医师：李贵 检查日期：2024-06-26

审核医师：李贵 报告日期：2024-06-26

大同市医学影像研究中心

注：本报告仅供临床医生参考！

地址：大同市魏都大道 79 号。若有疑问，请致电：0352---2830580

医学影像

超声诊断图文报告

流水号：2107131353 **影像号：1597272**

姓名：于利忠	年龄：40 岁	性别：男	检查设备：Vivid E95
体检号：329576	申请医院：本院	体检科室：体检科	检查部位：颈部血管彩超

经典图像：

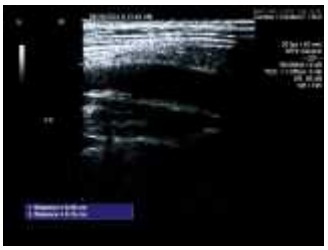

影像所见：

右锁骨下动脉起始处探及混合回声斑，大小约 11.2*2.1mm；左侧颈内动脉探及混合回声斑，大小约 5.8*1.5mm，右侧颈内动脉内中膜局部增厚，厚约 1.2mm；双侧颈总动脉、颈外动脉起始段内中膜不增厚，内壁欠光滑。CDFI：血流充盈好。PW：频谱形态正常。

双侧椎动脉走行正常，左侧椎动脉内径细窄，右侧椎动脉内径正常，管壁不厚，管腔内为无回声，CDFI：血流充盈好。PW：频谱正常。

	内径 mm	流速 cm/s	RI
左侧椎动脉	1.9	44.5	0.60
右侧椎动脉	3.6	68.4	0.63

影像诊断：

1.右锁骨下动脉、左侧颈内动脉斑块形成
2.右侧颈内动脉内中膜局部增厚
3.左侧椎动脉细窄

报告医师：李菊蓉 检查日期：2024-06-26

审核医师：李菊蓉 报告日期：2024-06-26

大同市医学影像研究中心

注：本报告仅供临床医生参考！

地址：大同市魏都大道 79 号。若有疑问，请致电：0352---2830580

超声诊断图文报告

流水号：2107131353 **影像号：1597290**

姓名：于利忠	年龄：40 岁	性别：男	检查设备：Vivid E95
体检号：329576	申请医院：本院	体检科室：体检科	检查部位：全腹彩超

经典图像：

影像所见：

肝脏大小形态正常，包膜光滑完整，实质回声均匀，肝内管道系统走行清晰，门静脉及肝内胆管不扩张。
胆囊大小形态正常，壁不厚、光滑，囊内透声好，肝外胆管不扩张。
胰腺大小形态正常，实质回声均匀，主胰管不扩张。
脾脏大小形态正常，实质回声均匀，脾门静脉不宽。
双肾大小形态正常，皮髓质分界清晰，集合系统未见分离，双侧输尿管未见扩张。
膀胱充盈尚可，壁光滑，内清晰。
前列腺形态饱满，大小约 5.0*3.3*3.6cm，内腺厚约 2.5cm，实质回声欠均匀。

影像诊断：

前列腺增生

报告医师：李菊蓉 检查日期：2024-06-26

审核医师：李菊蓉 报告日期：2024-06-26

大同市医学影像研究中心

注：本报告仅供临床医生参考！

地址：大同市魏都大道 79 号。若有疑问，请致电：0352---2830580