



2107020945

# 大同瑞慈健康体检

## 报 告 册

体检编号	326526	工号	326526
姓名	魏晓平		
性别	男	年龄	61岁
单位	大同市税务局		
部门	市税务局第二稽查局		
联系电话	13903426979		
体检日期	2025-03-05		

尊敬的魏晓平先生您好！

首先，瑞慈健康体检全体员工欢迎您的光临，并对您的信任表示衷心的感谢！

您于 2025-03-05 （体检编号：326526）完成健康检查，本机构的各科医生已根据您的体检项目及结果，汇总成此份健康体检报告，并经总检医生审核。据此提出对您健康状况的综合分析及建议。

瑞慈健康体检倡导“大健康、大康复”，提出“健康是第一财富（Rich）”的人文理念。希望您仔细阅读并妥善地保管此份健康体检报告，并认真关注报告中的提示与建议，若您对报告内容有任何疑问，可直接与瑞慈健康体检客服部联系，进一步咨询。

健康体检咨询电话：0352-2824444

客户服务咨询电话：0352-2830597

400-6112995

瑞慈健康体检报告由下列内容组成：

第一部分：主检报告

第二部分：分科分项结果

第三部分：检验报告

第四部分：附表

## 主检报告

### 检查综述

- 【身高、体重、血压】 (1) 体重指数 28.01：超重 (2) 血压 147/81：本次测量收缩期血压偏高
- 【血常规（五分类）】 红细胞压积(HCT)偏高(51.3 %)
- 【血脂四项】 总胆固醇(CHOL)偏高(5.71 mmol/L) 甘油三脂(TG)偏高(2.97 mmol/L)
- 【肝功能三项】 丙氨酸氨基转移酶(ALT)偏高(71.00 U/L)
- 【尿常规】 粘液丝偏高(16 /HP)
- 【CT检查】 右肺下叶斜裂旁纤维灶 右肺下叶含气肺大泡
- 【心电图】 1. 窦性心律 2. 异常Q波
- 【颈部血管彩超】 左侧颈总动脉内中膜不规则增厚
- 【全腹彩超】 1. 肝囊肿 多发 2. 轻度脂肪肝 3. 双肾囊肿（右肾多发） 4. 前列腺增生伴钙化斑
- 【口腔科】 (1) 牙周：牙结石
- 【动脉硬化检测】 双侧下肢静态ABI未见异常； 双侧外周动脉僵硬度增高。

### 医生建议

#### 【超重】：

(1) 体重指数是判断体重超标或偏低的主要指标。体重是反映和衡量一个人健康状况的重要标志之一，过胖和过瘦都不利于健康，身高体重不协调也不会给人以美感。体重的变化，还会直接反映身体长期的热量平衡状态。

(2) 当需要比较及分析一个人的体重对于不同身高的人所带来的健康影响时，体重指数是一个中立而可靠的指标。其主要适用于需要体重测试、体型肥胖和全身检查的人群。

(3) 体重指数（BMI）是世界卫生组织推荐的国际统一使用的肥胖分型标准，也是目前国际上常用的衡量人体胖瘦程度以及是否健康的一个标准，其计算方式为： $BMI = \text{体重（千克）} / \text{身高（米} \times \text{米）}$ 。成人的标准值是BMI 18.5-23.9之间。低于18.5为体重指数偏低；高于23.9则为体重指数偏高。

(4) 一般表现为体重超重或肥胖，超重及肥胖会出现一系列代谢性疾病，如高血压、高血糖、高血脂、高尿酸血症等，所以体重指数偏高者一定要注意控制体重。

(5) 合理控制饮食，食品多样化，食物纤维可适量增加，饮食规律，避免暴饮暴食，低盐、低脂饮食为主，减少高热量食物的摄入。

(6) 加强体育锻炼，每天最少保持30分钟的中等强度运动。鼓励每天至少快步走6000步比较健康。肥胖患者不适合较剧烈的运动，会加重膝关节的负担，可以选择游泳、划船等对膝关节负荷较小的运动。

(7) 定期检查血糖、血脂、肝功、肝脏B超等，积极治疗基础性疾病。

(8) 减少热量摄取及增加热量消耗。强调以健康行为、饮食、运动为主的综合治疗。

#### 【本次测量收缩期血压偏高】：

(1) 所谓单纯收缩期高血压，顾名思义是指一个人的舒张压（即低压）不高，仅仅是收缩压（即高压）超过正常范围。

(2) 单纯收缩期高血压标准为收缩压在140mmHg以上，舒张压为90mmHg以下。如果收缩压在140-149mmHg，又称单纯收缩期临界高血压。由于单纯收缩期高血压大部分发生在60岁以上的老年人，故又称老年单纯收缩期高血压。

(3) 当病人患动脉硬化、甲状腺功能亢进、主动脉关闭不全、体循环动静脉瘘、动脉导管未闭及原因不明的高动力循环状态时，也常伴有收缩期高血压，但这些不包括在单纯收缩期高血压范围内。

(4) 劳逸结合，保持良好身心状态。避免各种诱因：如情绪低落、紧张等。改进生活方式，适当低盐、低脂、低胆固醇饮食，戒烟酒。必要时心血管专科诊治，定期复诊。

(5)平时应低盐（每天5~10g）、低脂饮食（少吃动物脂肪与内脏）；忌烟限酒。遵照医嘱坚持服药，定期测量血压，宜控制在140/90mmHg以下，若合并有糖尿病和肾病，要把血压控制在130/80mmHg以下。  
(6)血压到正常水平时，说明此时选用的降压药和治疗方案基本合适，但并不意味着高血压已被“治愈”，应坚持治疗。若盲目自行停药或间断服药，常会使血压波动很大，而加重心、脑、肾和血管的损害。

**【红细胞压积(HCT)偏高】：**

- (1)供内科结合临床参考。
- (2)如果明显升高，复查血常规。

**【总胆固醇(CHOL)偏高】：**

- (1)总胆固醇是脂质的主要成分之一，其数量受年龄、家族、性别、饮食、遗传等多种因素影响。总胆固醇对人体生长发育以及新陈代谢有重要的作用，正常值是2.59-5.20mmol/L。
- (2)总胆固醇升高后，会增加类脂物质的堆积，会产生更多的血管斑块，进而增加心脑血管疾病的风险。大于5.21-5.69mmol/L是胆固醇的临界偏高，即使是一个完全健康的人，只要总胆固醇>7.2mmol/L或低密度脂蛋白>4.9mmol/L，未来发生心脑血管的风险就明显增高，应该马上治疗。
- (3)总胆固醇升高根据病因可分为两大类：一是原发性，是由于遗传因素缺陷所致，另一种是继发性，可引起其升高的疾病主要有糖尿病、高血压、甲减、肝肾疾病等。
- (4)降低总胆固醇的治疗中，原发性偏高应积极应用降脂药，曾经选择他汀类药物，胆固醇不能达标的，可联合用药（如依折麦布等）。
- (5)如果总胆固醇偏高，且患者有糖尿病、高血压、甲减、肝肾疾病或者已经发生心脑血管疾病的人更应积极用药，控制降低疾病风险。
- (6)戒烟，增强运动，采用低脂、低糖饮食，少食富含脂肪、胆固醇及饱和脂肪酸的食物，多进食蔬菜、水果、豆制品、粗粮、鱼和高纤维食品。
- (7)必要时在医师指导下使用降脂药物治疗，并前往内分泌科复诊。

**【甘油三酯(TG)偏高】：**

- (1)甘油三酯是甘油和脂肪酸所构成的有机化合物，甘油三酯测定是脂类代谢的重要指标之一。
- (2)甘油三酯增高与冠心病的发生有着重要的相关性，随年龄增大而有上升的趋势，其增高最常见于高脂和过量糖类饮食、肥胖等。
- (3)甘油三酯主要功能是为机体提供能量，其正常值在0.7-1.7mmol/L之间，1.7-2.29mmol/L为边缘增高，提示应该注意饮食和运动了。
- (4)甘油三酯大于2.3mmol/L，就称为高甘油三酯血症。甘油三酯增高虽然不会直接导致血管斑块的形成，但也会间接引起心脑血管疾病风险增加，同时，当甘油三酯大于5.6mmol/L时，还会增加急性胰腺炎的风险，所以降低甘油三酯的基础主要是控制饮食，饮食控制不佳可以选择药物治疗。
- (5)生活方式的干预是控制甘油三酯水平升高的基础，包括减重，增加运动量，限制酒精摄入以及避免食用果糖和高碳水化合物食物。多食蔬菜水果，定期复查。
- (6)明显增高者在医师的指导下使用降脂药物治疗，首选他汀和贝特类药物。

**【丙氨酸氨基转移酶(ALT)偏高】：**

- (1)丙氨酸氨基转移酶主要存在于肝细胞内，还分布在心肌、骨骼肌、肾脏等部位。肝脏轻度损伤就可能引起肝细胞膜破坏，导致丙氨酸转氨酶释放入血，是肝细胞损害的敏感指标，其增高的程度与肝细胞被破坏的程度成正比。
- (2)丙氨酸氨基转移酶具有临床意义的升高一般要大于正常值的2-3倍。如果是生理性的升高多是由于剧烈运动、熬夜、饮酒、感冒、过量食用油腻食物后，致使丙氨酸氨基转移酶轻度升高。
- (3)丙氨酸氨基转移酶病理性升高多由于病毒性肝炎、肝硬化、酒精肝、药物性肝病、脂肪肝、胆囊炎等疾病造成，除了肝胆疾病外，心脏疾病、骨骼疾病等，也可使丙氨酸氨基转移酶升高。
- (4)发现了丙氨酸氨基转移酶升高，排除生理性的原因外，如果超过正常值的两倍，则需要明确升高的原因。首先完善彩超、各型肝炎病毒等检查，如果经复查仍偏高者，应前往消化内科咨询，结合临床治疗。
- (5)平时生活中应清淡饮食、戒烟限酒、避免劳累，多食新鲜果蔬，尤其是富含V-C的水果蔬菜。

**【粘液丝偏高】：**

- (1)尿常规中粘液丝是由尿路中细胞分泌出来的，在有尿路感染时分泌会明显增多，且伴有炎症细胞的出现。

(2) 粘液丝偏高，可分为生理性偏高和病理性偏高两种，生理性偏高一般是由于喝水较少导致的尿液浓缩，一般在喝水后就能达到稀释的效果。

(3) 病理性的粘液丝偏高是由于泌尿系炎症或者是前列腺炎导致的，需要注意观察，多喝水，同时有白细胞等炎症细胞增多时，应及时服用抗感染药物治疗。如果仅有粘液丝的增多而没有白细胞等炎症细胞增多时，尿路有炎症的可能性不大。

(4) 建议平时饮食注意清淡，多喝水，少吃油腻和辛辣的食物，要注意个人清洁卫生，勤洗阴部，注意休息。

**【肺大泡】：**

(1) 肺大泡是指由于各种原因导致肺泡腔内压力增高，肺泡壁破裂，互相融合，在肺组织形成含气囊腔。

(2) 其有先天性和后天性两种，先天性多见于小儿，后天性多见于成人、老年患者。较小的，数目少的单纯肺大泡可无任何症状，体积大的或多发性的肺大泡可有胸闷、气短等症状。建议呼吸科结合临床诊治。

**【右肺下叶斜裂旁纤维灶】：**

(1) 建议呼吸内科诊断治疗。

**【异常 Q 波】：**

(1) 也可以见于正常人，不排除既往有陈旧性心肌梗死病史。既往有冠心病、心梗病史者，特别伴 ST-T 改变，建议在心血管内科医生指导下坚持治疗，严防心脑血管意外事件发生，尤其在秋冬季节。无既往病史者，建议密切动态观察，心血管内科结合临床诊治。

**【左侧颈总动脉内中膜不规则增厚】：**

(1) 建议心血管内科诊断治疗。

**【双肾囊肿】：**

(1) 建议泌尿科诊断治疗

**【肝囊肿】：**

(1) 肝囊肿，通俗说就是肝脏中的水泡。绝大多数的肝囊肿都是先天性的，即因先天发育的某些异常导致了肝囊肿形成。

(2) 肝囊肿病因大多数系肝内小胆管发育障碍所致，单发性肝囊肿的发生是由于异位胆管造成。肝囊肿生长缓慢，所以可能长期或终生无症状，其临床表现也随囊肿位置、大小、数目以及有无压迫邻近器官和有无并发症而异。

(3) 肝囊肿是一种较常见的肝脏良性疾病，一般没有什么症状，也不会影响肝功。5CM 以下的肝囊肿一般不需要特殊治疗。当囊肿长大到一定程度，可能会压迫胃肠道而引起症状，如上腹不适饱胀；也有因囊肿继发细菌感染而有腹痛、发热的。

(4) 肝囊肿首次发现，建议作 MRI 或 CT 检查，除外肝内其它占位性病变。

(5) 过大的肝囊肿，对肝脏本身或周围的器官有压迫症状的，或有炎症的，往外科治疗。

(6) 已确诊为肝囊肿，动态观察，定期 B 超检查进行对照，监测囊肿大小。

(7) 解除顾虑和紧张情绪，保持良好心态，切忌大怒。

(8) 多食新鲜蔬菜和水果，保持大便通畅，防止便秘；保证营养，宜食清淡富含蛋白质的食物为主；限制饮酒。

(9) 不宜剧烈运动，防止过度用力，以免增加腹腔压力。

(10) 如有症状请及时就诊。

**【轻度脂肪肝】：**

(1) 脂肪肝是指肝脏被脂肪浸润，为一种多病因引起的获得性疾病。

(2) 脂肪肝是以肝细胞脂肪变性和脂肪蓄积为病理特征，最常见易患因素有超重或肥胖、进食油腻食物、高脂血症（尤其甘油三酯升高）、营养失调（营养过量或不足）、饮酒、高脂血症、少运动、糖耐量异常、减肥造成体重急剧下降、营养不良、中毒和药物等。

(3) 当肝内脂类（主要为甘油三酯）含量超过肝重的 5% 时为脂肪肝。脂肪肝是一个常见的临床现象，不是一个独立性的疾病。

(4) 值得注意的是，过多的脂肪在肝组织、肝细胞内浸润，引起肝细胞肿大，严重可致肝硬化。脂肪肝是可逆性的，合理饮食、运动及治疗后可恢复。

- (5)合理控制饮食，控制总摄入量，低盐、低脂和低糖类饮食，少吃动物内脏，多吃蔬菜水果；
- (6)控制危险因素，如控制体重、改善胰岛素抵抗、调整血脂紊乱，戒酒、戒烟，坚持长期有氧运动，加强体育锻炼；
- (7)定期复查腹部彩超、血脂、肝功能。

**【前列腺增生伴钙化斑】：**

- (1)前列腺增生又称前列腺肥大，增生的腺体位于膀胱颈部，会使尿路梗阻，引起尿频和排尿困难，严重影响患者的生活质量，是中老年男性的常见疾病。建议往泌尿科咨询，结合临床诊治。
- (2)1、前列腺钙化斑大多数是由于前列腺炎症之后，前列腺内部组织局部出现了纤维化、钙质沉积而引起的。多数患者都是在体检时通过彩超检查时发现的，一般情况没有不适症状不需治疗。2、部分患者如有不适症状，建议前往泌尿科诊断治疗。

**【牙结石】：**

- (1)牙结石又称牙石，是沉积在牙齿或修复体表面上已经钙化或正在钙化的菌斑或软垢。其开始时是软的，会因逐渐的钙化而变硬。它是由75%的磷酸钙，15-25%的水、有机物、磷酸锰、矿酸钙及微量的钾、钠、铁所构成，并呈现出黄色、棕色或者黑色。
- (2)牙结石通常存在于唾液腺开口处的牙齿表面（例如：下颚前牙的舌侧表面，上颚后牙的颊侧表面）和牙齿的颈部，以及口腔粘膜运动不到的牙齿表面等处。
- (3)牙结石形成后，可伴随牙龈出血、牙龈萎缩、口臭等症状。
- (4)牙结石是牙周病的重要病因，它会不断刺激牙周组织，并且压迫牙龈，影响血液循环，造成牙周组织的细菌感染，形成牙周囊袋，此后更易使食物残渣、牙菌斑、牙结石等的堆积，最终牙周支持组织全部破坏，导致牙齿松动，以至于不得不拔除牙齿。
- (5)早晚刷牙、饭后漱口是防治牙结石形成的最重要措施。应采取正确的竖刷牙法和巴氏刷牙法，纠正横刷牙法。
- (6)多吃富有维生素的粗纤维食物，如肉、蛋、各种蔬菜和水果，充分咀嚼以利于牙面清洁。少吃甜食及黏性很强的食物，不吃零食。
- (7)建议每半年进行一次口腔健康检查，每年进行2-3次全口超声波洁牙术，使牙面、牙颈部经常处于洁净状态。

**【外周动脉僵硬度增高】：**

- (1)动脉硬化是全身性粥样硬化在肢体局部表现，是全身性动脉内膜及其中膜呈退行性、增生性改变，使血管壁变硬缩小，失去弹性，从而继发血栓形成致使远端血流量进行性减少或中断。
- (2)要均衡饮食，要防止其他疾病引起的动脉粥样硬化，如糖尿病、肥胖、高血压。少吃含油脂和胆固醇多的食品，减少盐的摄入，多吃富含高密度脂蛋白的鱼类、海鲜。戒烟限酒，控制体重，保持良好的心态。通过适量的运动，可以明显改善动脉粥样硬化。必要时内科咨询及诊治。

汇总医生： 樊兴国

主检日期： 2025-03-06

主检医生：

## 分科结果

## 身高、体重、血压

项目名称	检查结果	项目名称	检查结果
身高	169cm	体重	80kg
血压	147/81mmHg		

## \*小结:

(1) 体重指数 28.01: 超重

(2) 血压 147/81: 本次测量收缩期血压偏高

操作员: 张悦 检查日期: 2025-03-05 检查医生: 名燕凌

## 眼科

项目名称	检查结果	项目名称	检查结果
视力(左)	正常	视力(右)	正常
辨色力	正常	眼睑	正常
泪器	正常	结膜	正常
角膜	正常	虹膜	正常
瞳孔	正常	晶状体	正常
玻璃体	正常	眼底	未见异常

## \*小结:

未见异常

操作员: 田野青 检查日期: 2025-03-05 检查医生: 田野青

## 耳鼻喉科

项目名称	检查结果	项目名称	检查结果
听力(左)	正常	听力(右)	正常
外耳道	正常	鼓膜	正常
鼻窦	正常	鼻中隔	正常

鼻腔	正常	扁桃体	无肿大
嗅觉	正常	咽喉	正常

**\*小结:**

未见异常

操作员：裴文兴 检查日期：2025-03-05 检查医生：裴文兴

**口腔科**

项目名称	检查结果	项目名称	检查结果
唇颊	正常	齿	正常
齿龈	正常	牙周	牙结石 II 度
舌腭	正常	腮腺	正常
颌下腺	正常	颞下颌关节	正常

**\*小结:**

(1) 牙周：牙结石

操作员：龚富生 检查日期：2025-03-05 检查医生：龚富生

## 检验报告

## 尿常规

项目名称	检查结果	单位	参考值	提示
胆红素(BIL)	-		阴性	
隐血(ERY)	-		阴性	
小圆上皮细胞(SRC)	0	个/u1	0--0	
维生素C	-		阴性	
异常红细胞	0	个/u1	0--3	
红细胞(正常)	0	个/u1	0--6	
鳞状上皮细胞	0	个/u1	0--0	
粘液丝	16	个/u1	0--0	↑
尿葡萄糖(GLU)	-		阴性	
酮体(KET)	-		阴性	
比重(SG)	1.025		1.003--1.030	
酸碱度(PH)	6.0		4.5--8.0	
尿蛋白质(PRO)	-		阴性	
尿胆原(URO)	-		阴性	
亚硝酸盐(NIT)	-		阴性	
尿白细胞(LEU)	-		阴性	

## \*小结:

粘液丝偏高(16 /HP)

操作员：王小雪 检查日期:2025-03-05

检查医生:康建忠

## 血常规(五分类)

项目名称	检查结果	单位	参考值	提示
白细胞(WBC)	6.43	$10^9/L$	3.5--9.5	
淋巴细胞绝对值(LY#)	2.08	$10^9/L$	1.1--3.2	

淋巴细胞百分比 (LY%)	32.4	%	20--50	
中性粒细胞绝对值 (GR#)	3.92	$10^9/L$	1.8--6.3	
中性粒细胞百分比 (GR%)	61.1	%	40--75	
嗜碱性粒细胞绝对值 (BA#)	0.01	$10^9/L$	0--0.06	
嗜碱性粒细胞百分比 (BA%)	0.1	%	0--1.0	
嗜酸性粒细胞绝对值 (EO#)	0.08	$10^9/L$	0.02--0.52	
嗜酸性粒细胞百分比 (EO%)	1.2	%	0.4--8.0	
血小板 (PLT)	163	$10^9/L$	125--350	
血小板分布宽度 (PDW)	16.7	%	15--17	
平均血小板体积 (MPV)	11.0	f1	6.0--14.0	
血小板压积 (PCT)	0.179	%	0.11--0.28	
红细胞 (RBC)	5.45	$10^{12}/L$	4.3--5.8	
血红蛋白	168	g/L	130--175	
红细胞压积 (HCT)	51.3	%	40--50	↑
红细胞平均体积 (MCV)	94.0	f1	82--100	
平均血红蛋白含量 (MCH)	30.9	pg	27--34	
平均血红蛋白浓度 (MCHC)	328	g/L	316--354	
单核细胞绝对值 (MO#)	0.34	$10^9/L$	0.1--0.60	
单核细胞百分比 (MO%)	5.2	%	3--10	
红细胞分布宽度标准差 (RDW-SD)	43.1	f1	35--56	
红细胞分布宽度变异系数 (RDW-CV)	12.3	%	10.6--16.6	
大血小板比率	33.5	%	11--45	
大血小板数目	54	$10^9/L$	30--90	
未成熟粒细胞数目	0.20	$10^9/L$	0--999	
未成熟粒细胞百分比	3.1	%	0--100	
有核红细胞数目	0.000	$10^9/L$	0--9999	
有核红细胞百分比	0.00	/100WBC	0--9999	

\*小结:

红细胞压积 (HCT) 偏高 (51.3 %)

操作员：贺琰 检查日期：2025-03-05 检查医生：康建忠

### 血 HP 检测

项目名称	检查结果	单位	参考值	提示
幽门螺旋杆菌抗体检测	阴性 (-)		阴性 (-)	

**\*小结:**

未见异常

操作员：刘慧芳 检查日期：2025-03-05 检查医生：康建忠

### 肾功三项

项目名称	检查结果	单位	参考值	提示
肌酐 (CREA)	65.30	umol/L	57--111	
尿酸 (UA)	418.00	umol/L	200--420	
尿素测定 (Urea)	3.80	mmol/L	3.6--9.5	

**\*小结:**

未见异常

操作员：祁佳佳 检查日期：2025-03-05 检查医生：康建忠

### 空腹血糖

项目名称	检查结果	单位	参考值	提示
葡萄糖 (GLU)	5.09	mmol/L	3.89--6.1	

**\*小结:**

未见异常

操作员：祁佳佳 检查日期：2025-03-05 检查医生：康建忠

### 尿沉渣

项目名称	检查结果	单位	参考值	提示
白细胞尿	1	个/u1	0--13	
上皮细胞 (EC)	0	/HP	0--28	

管型(CAST)	0	个/u1	0--1	
霉菌(尿)	0	/HP	0--0	
结晶	0	/HP	0--10	
透明度(CLA)	清亮			
胆红素(BIL)	-		阴性	
颜色(Colour)	淡黄色			
红细胞(尿)(RBC)	0	个/u1	0--6	

**\*小结:**

未见异常

操作员：王小雪 检查日期：2025-03-05

检查医生：康建忠

**血脂四项**

项目名称	检查结果	单位	参考值	提示
动脉硬化指数	2.90		1.31--3.19	
总胆固醇(CHOL)	5.71	mmol/L	2.59--5.2	↑
甘油三脂(TG)	2.97	mmol/L	0.7--1.7	↑
低密度脂蛋白(LDL)	2.61	mmol/L	0--4.13	
高密度脂蛋白(HDL)	0.90	mmol/L	0.77--1.55	

**\*小结:**

总胆固醇(CHOL)偏高(5.71 mmol/L) 甘油三脂(TG)偏高(2.97 mmol/L)

操作员：祁佳佳 检查日期：2025-03-05

检查医生：康建忠

**肝功能三项**

项目名称	检查结果	单位	参考值	提示
γ-谷氨酰转肽酶(GGT)	23.0	U/L	10--60	
丙氨酸氨基转移酶(ALT)	71.00	U/L	9--50	↑
门冬氨酸氨基转移酶(AST)	36.00	U/L	15--40	
谷草比谷丙	0.51		0.4--2.5	

**\*小结:**

丙氨酸氨基转移酶(ALT)偏高(71.00 U/L)

姓名：魏晓平 性别：男 年龄：61 登记流水：2107020945 体检日期：2025-03-05

---

操作员：祁佳佳 检查日期：2025-03-05 检查医生：康建忠

---

# 大同瑞慈康复医院 12导联心电图报告

魏晓平 男 61岁 体检号:326526

病床号:

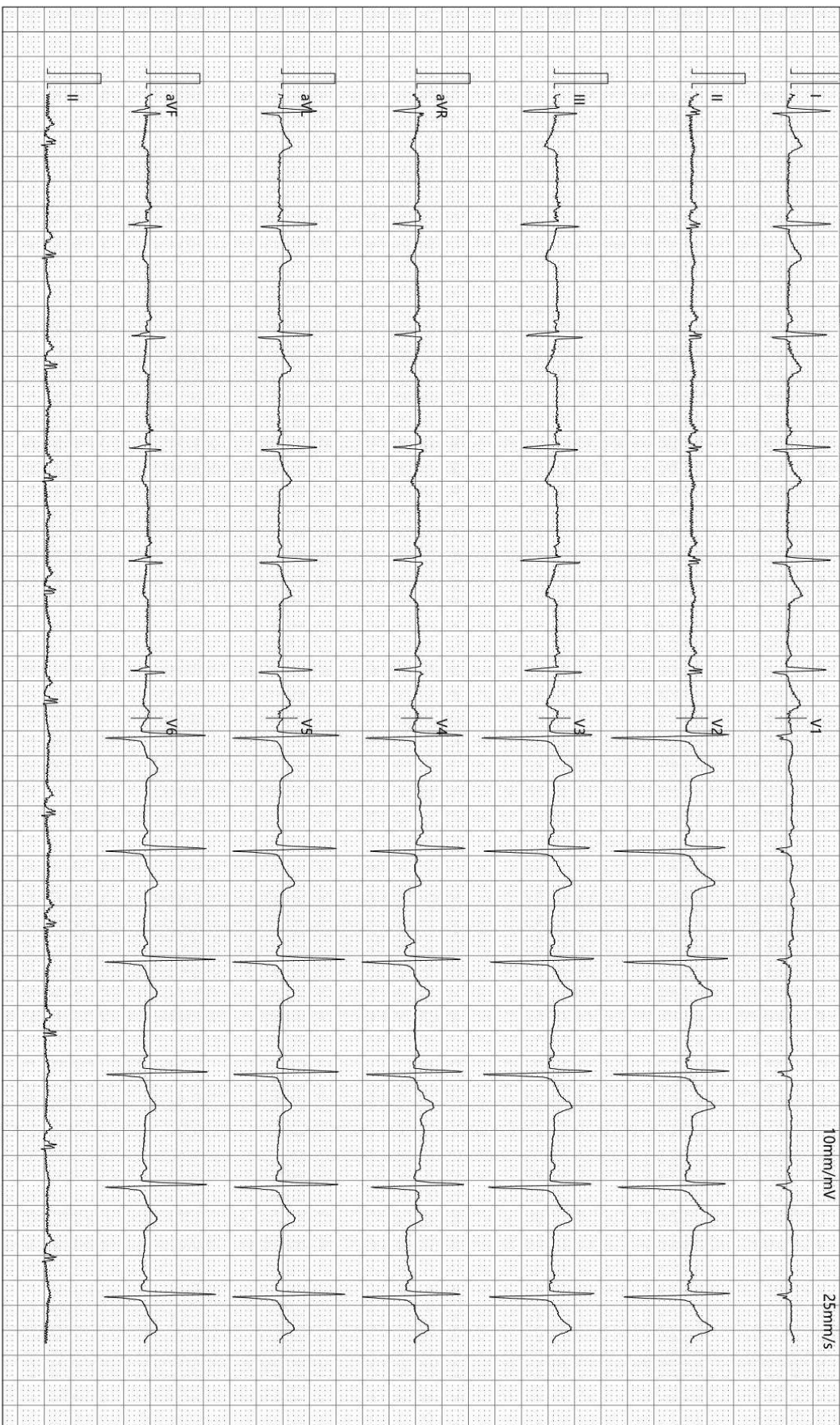
诊断结果:

- 1.窦性心律
- 2.异常Q波

诊断医生:

*张之生*

HR : 67bpm [60~100bpm]  
 P : 120 f ms [0~110ms]  
 PR : 161ms [120~200ms]  
 QRS : 93ms [60~100ms]  
 QT/QTc : 397/420ms [320~440/0~450ms]  
 P/QRS/T : 54/19/-14 deg. [0~75/-30~90/0~75deg]  
 RV5/SV1 : 1.193/0.274mV [0.0~2.5/0.0~2.0mV]



检查时间:2025-03-05 07:56:34

诊断时间:2025-03-05 08:15:03

SEMIP V1 90

仅供临床参考

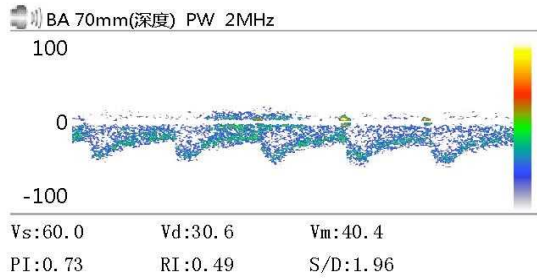
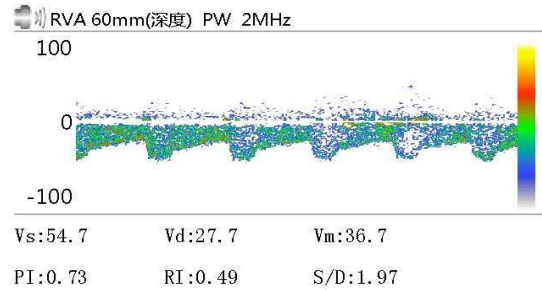
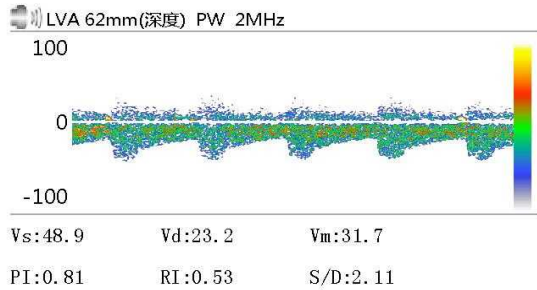
Text



# 大同瑞慈健康体检

## 颅内多普勒血流图 (TCD) 检查报告单

姓名: 魏晓平      性别: 男      年龄: 61 岁      检查号: 2107020945  
 申请科室: 体检科      申请医师: 李菊蓉      检查类型: 颅内血管      床号:



Vs:              Vd:              Vm:  
 PI:              RI:              S/D:

Vs:              Vd:              Vm:  
 PI:              RI:              S/D:

Vs:              Vd:              Vm:  
 PI:              RI:              S/D:

### 医生意见

结论: 椎-基底动脉脑血管超声未见异常。

李菊蓉

检查日期: 2025-03-05

本报告单仅提供临床参考

# 大同瑞慈健康体检

## 骨密度检测报告

### 患者信息

患者ID: 20250305-001  
姓名: 魏晓平  
出生年月日: 1963-10-22

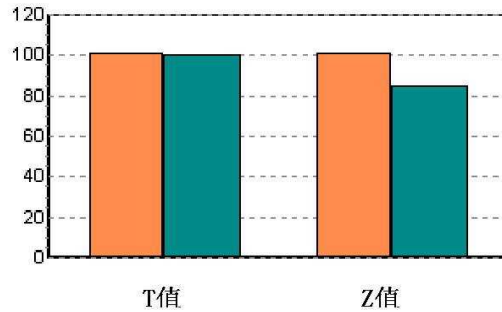
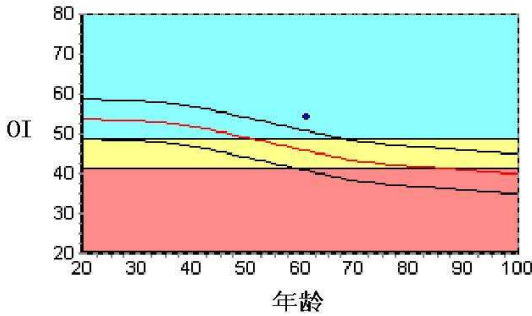
年龄: 61  
性别: 男  
测定部位(右/左): 右

### 测定结果

测定日期: 2025-3-5

测试编号: 1/1

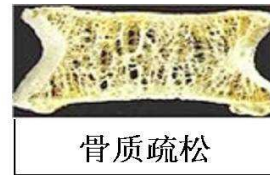
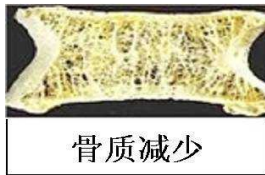
■ 受测者 ■ 平均值



数据库: Asia  
OI: 54.3  
SOS: 1354.0 m/s, BUA: 46.6  
T值: 0.09  
Z值: 1.73

成人比: 100.8 %  
同龄比: 118.9 %  
OPR: N/A %

### 结果分析



### 注解

以上结论仅供参考

科室:

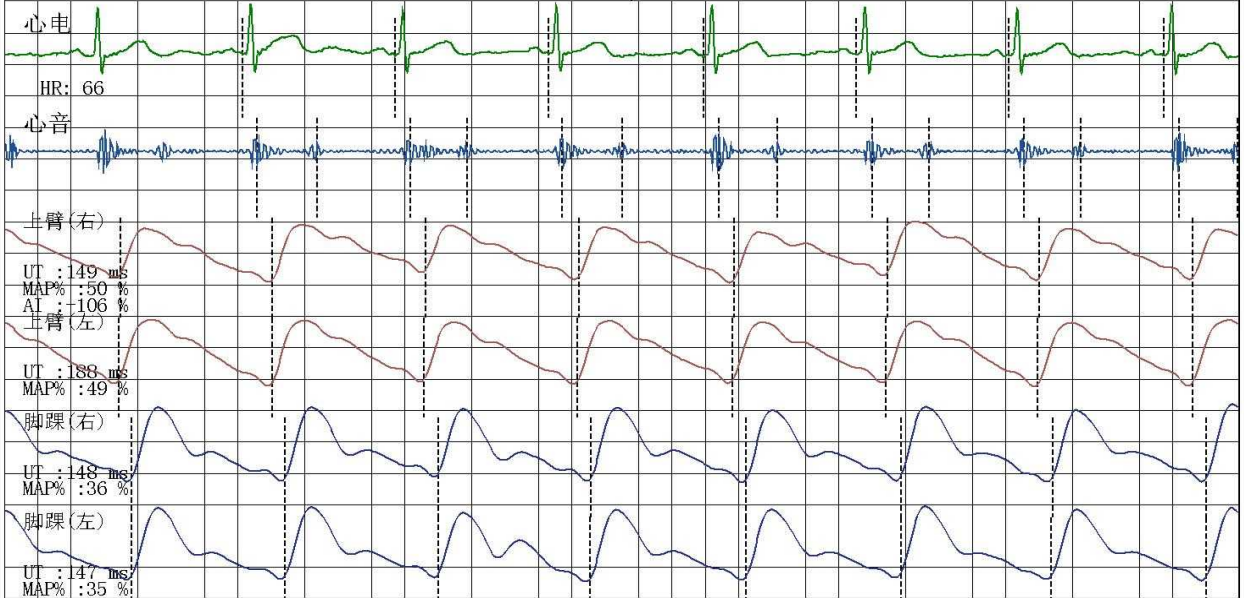医生签名:

医院地址 大同瑞慈健康体检  
地址 大同市平城区魏都大道79号

联系电话 0352-2824444  
操作者 名燕凌

### 大同瑞慈健康体检 动脉阻塞与僵硬度检测报告单

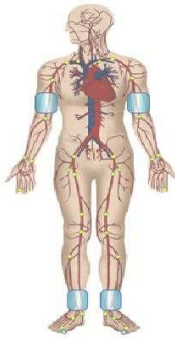
病历号: 2107020945 检查号: 2866  
姓名: 魏晓平 性别: 男 年龄: 61 岁  
身高: 169.0 cm 体重: 80.0 kg BMI: 28.0



#### 四肢动脉血压值 (mmHg)

##### 上臂(右)

SBP: 129  
MBP: 107  
DBP: 86  
PP: 43



##### 上臂(左)

SBP: 137  
MBP: 113  
DBP: 95  
PP: 42

##### 脚踝(右)

SBP: 154  
MBP: 114  
DBP: 81  
PP: 73

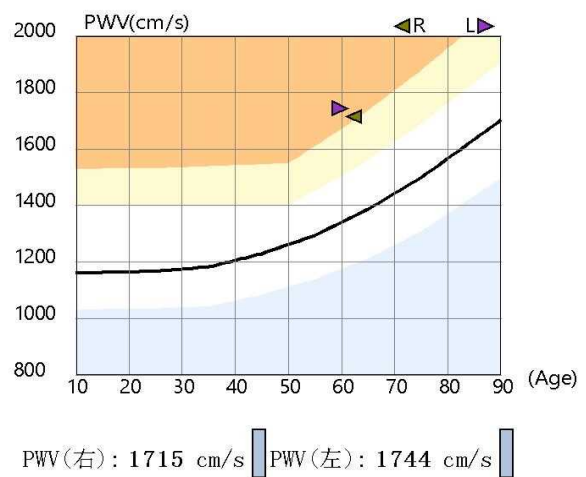
##### 脚踝(左)

SBP: 160  
MBP: 117  
DBP: 84  
PP: 76

#### 动脉阻塞值

ABI (R): 1.12      ABI (L): 1.17  
BAI (R): 0.81      BAI (L): 0.86

#### 动脉硬化分析(PWV)图



#### 检查所见

左侧上肢血压偏高; 右侧上肢血压正常; 双侧上肢血压无明显差异; 双侧上肢脉压正常; 双侧下肢血压无明显差异; 双侧下肢脉压增大; 双侧下肢静态ABI在正常范围; 左侧baPWV增快; 右侧baPWV增快; 四肢动脉脉搏波形未见异常。

#### 诊断所见

双侧下肢静态ABI未见异常; 双侧外周动脉僵硬度增高。

操作者: 邢秀彬

医师签名: 李桂珍

检查日期: 2025-03-05

地址: 大同市平城区魏都大道79号

高血压判断依据《中国高血压防治指南》(第三版)  
ABI判断依据《2011版美国心脏协会/美国心脏病学学会周围动脉疾病指南》  
电话:

Rich 大同瑞慈康复医院  
超声诊断图文报告

流水号: 2107020945

超声号: 1804821

姓名: 魏晓平

年龄: 61 岁

性别: 男

检查设备: Vivid E95

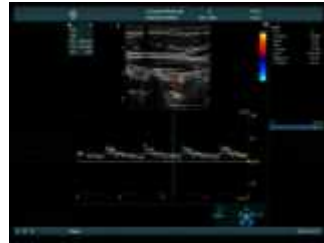
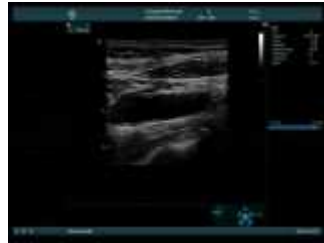体检号: 326526

申请医院: 本院

体检科室: 体检科

检查部位: 颈部血管彩超

经典图像:



影像所见:

左侧颈总动脉内中膜不规则增厚, 较厚约 1.1mm, 右侧颈总动脉、双侧颈内、颈外动脉起始段内中膜不增厚, 内壁欠光滑, 管壁未见明确强回声斑。CDFI: 血流充盈好。PW: 频谱形态正常。

双侧椎动脉走行正常, 椎动脉内径正常, 管壁不厚, 管腔内为无回声, CDFI: 血流充盈好。PW: 频谱正常。

	内径 mm	流速 cm/s	RI
左侧椎动脉	3.3	38.6	0.57
右侧椎动脉	3.4	32.3	0.69

影像诊断:

左侧颈总动脉内中膜不规则增厚

报告医师: 张莘芝

检查日期: 2025-03-05

审核医师: 张莘芝

报告日期: 2025-03-05



注: 本报告仅供临床医生参考!

地址: 大同市魏都大道 79 号。若有疑问, 请致电: 0352---2830580

Rich 大同瑞慈康复医院  
超声诊断图文报告

流水号: 2107020945

超声号: 1804956

姓名: 魏晓平

年龄: 61 岁

性别: 男

检查设备: Vivid E95

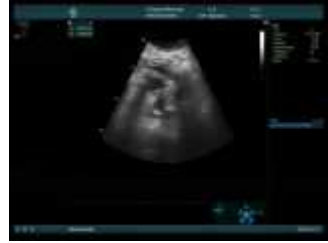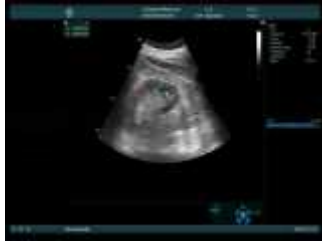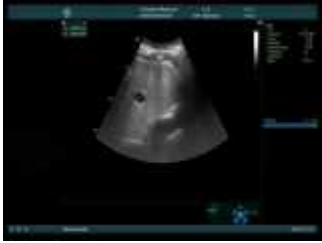体检号: 326526

申请医院: 本院

体检科室: 体检科

检查部位: 全腹彩超

经典图像:



影像所见:

肝脏大小形态正常, 包膜光滑完整, 肝内探及数个囊性结节, 其一大小约 2.0\*1.6cm, 边界清, 形态规则, 余实质回声细腻、增强, 肝内管道系统走行欠清晰, 门静脉及肝内胆管不扩张。  
胆囊大小形态正常, 壁不厚、光滑, 囊内透声好, 肝外胆管不扩张。  
胰腺大小形态正常, 实质回声均匀, 主胰管不扩张。  
脾脏大小形态正常, 实质回声均匀, 脾门静脉不宽。  
双肾大小形态正常, 皮髓质分界清晰, 右肾探及数个囊性结节, 其一大小约 1.5\*1.3cm, 边界清, 形态规则, 左肾下极探及囊性结节, 大小约 1.0\*0.9cm, 边界清, 形态规则, 双肾集合系统未见分离, 双侧输尿管未见扩张。  
膀胱充盈欠佳。  
前列腺形态包膜, 大小约 3.5\*4.9\*3.7cm, 实质回声欠均匀, 其内探及数个强回声斑, 其一大小约 1.4\*0.6cm。

影像诊断:

1. 肝囊肿 多发
2. 轻度脂肪肝
3. 双肾囊肿 (右肾多发)
4. 前列腺增生伴钙化斑

报告医师: 张莘芝

检查日期: 2025-03-05

审核医师: 张莘芝

报告日期: 2025-03-05



注: 本报告仅供临床医生参考!

地址: 大同市魏都大道 79 号。若有疑问, 请致电: 0352---2830580

ID 号: 2107020945

影像号: CT20250305005

姓名: 魏晓平

年龄: 61 岁

性别: 男

检查设备: 西门子量子双源 CT

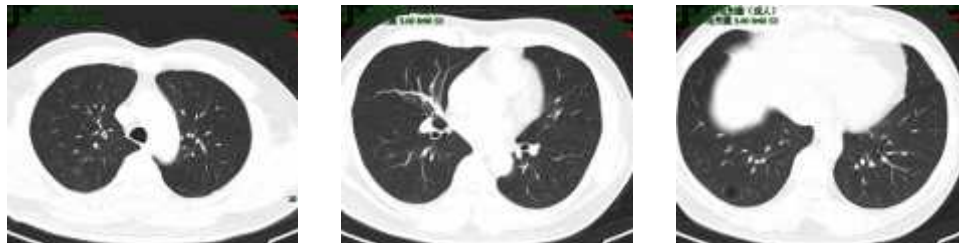体检号: 326526

申请医院: 本院

体检科室: 体检科

检查部位: CT 检查

## 经典图像:



## 影像所见:

胸廓对称, 骨性肋骨完整, 胸壁软组织结构良好, 两肺支气管血管纹理走行分布良好, 支气管束结构清晰, 双肺通气良好。右肺下叶斜裂旁纤维结节灶, 直径约 0.3cm (3-38 层面) 下叶含气肺囊肿形成, 直径约 2.6cm。肺门结构未见异常。纵隔无偏移, 段以上支气管通畅。心影及大血管形态结构正常, 纵隔内未见肿大淋巴结。胸膜未见异常。

## 影像诊断:

右肺下叶斜裂旁纤维灶  
右肺下叶含气肺大泡

报告医师: 剧艳军

检查日期: 2025-03-05

审核医师: 剧艳军

报告日期: 2025-03-05