



2107020747

# 大同瑞慈健康体检

## 报 告 册

体检编号	326382	工号	48
姓名	帖梅山		
性别	男	年龄	60岁
单位	大同市税务局		
部门	市税务局机关退休		
联系电话	18635276597		
体检日期	2025-10-22		

尊敬的帖梅山先生您好！

首先,瑞慈健康体检全体员工欢迎您的光临,并对您的信任表示衷心的感谢！

您于 2025-10-22 (体检编号: 326382) 完成健康检查,本机构的各科医生已根据您的体检项目及结果,汇总成此份健康体检报告,并经总检医生审核。据此提出对您健康状况的综合分析及建议。

瑞慈健康体检倡导“大健康、大康复”,提出“健康是第一财富 (Rich)”的人文理念。希望您仔细阅读并妥善地保管此份健康体检报告,并认真关注报告中的提示与建议,若您对报告内容有任何疑问,可直接与瑞慈健康体检客服部联系,进一步咨询。

健康体检咨询电话: 0352-2824444

客户服务咨询电话: 0352-2830597

400-6112995

瑞慈健康体检报告由下列内容组成:

第一部分:主检报告

第二部分:分科分项结果

第三部分:检验报告

第四部分:附表

## 主检报告

### 检查综述

- 1、【身高、体重、血压】 (1) 体重指数 25.18：超重
- 2、【眼科】 (1) 右眼视力下降
- 3、【血脂四项】 动脉硬化指数偏高(3.59) 总胆固醇(CHOL)偏高(5.23 mmol/L)
- 4、【颈部血管彩超】 右锁骨下动脉起始处斑块形成
- 5、【全腹彩超】 右肾囊肿
- 6、【骨密度检查】 骨质减少
- 7、【口腔科】 (1) 牙周：牙结石

### 医生建议

#### 【超重】：

(1) 体重指数是判断体重超标或偏低的主要指标。体重是反映和衡量一个人健康状况的重要标志之一，过胖和过瘦都不利于健康，身高体重不协调也不会给人以美感。体重的变化，还会直接反映身体长期的热量平衡状态。

(2) 当需要比较及分析一个人的体重对于不同身高的人所带来的健康影响时，体重指数是一个中立而可靠的指标。其主要适用于需要体重测试、体型肥胖和全身检查的人群。

(3) 体重指数(BMI)是世界卫生组织推荐的国际统一使用的肥胖分型标准，也是目前国际上常用的衡量人体胖瘦程度以及是否健康的一个标准，其计算方式为： $BMI = \text{体重(千克)} / \text{身高(米} \times \text{米)}$ 。成人的标准值是BMI18.5-23.9之间。低于18.5为体重指数偏低；高于23.9则为体重指数偏高。

(4) 一般表现为体重超重或肥胖，超重及肥胖会出现一系列代谢性疾病，如高血压、高血糖、高血脂、高尿酸血症等，所以体重指数偏高者一定要注意控制体重。

(5) 合理控制饮食，食品多样化，食物纤维可适量增加，饮食规律，避免暴饮暴食，低盐、低脂饮食为主，减少高热量食物的摄入。

(6) 加强体育锻炼，每天最少保持30分钟的中等强度运动。鼓励每天至少快步走6000步比较健康。肥胖患者不适合较剧烈的运动，会加重膝关节的负担，可以选择游泳、划船等对膝关节负荷较小的运动。

(7) 定期检查血糖、血脂、肝功、肝脏B超等，积极治疗基础性疾病。

(8) 减少热量摄取及增加热量消耗。强调以健康行为、饮食、运动为主的综合治疗。

#### 【右眼视力下降】：

(1) 视力下降是由角膜白斑或角膜炎、晶状体混浊、眼底疾病、屈光不正等原因引起，建议眼科诊断治疗。

#### 【总胆固醇(CHOL)偏高】：

(1) 总胆固醇是脂质的主要成分之一，其数量受年龄、家族、性别、饮食、遗传等多种因素影响。总胆固醇对人体生长发育以及新陈代谢有重要的作用，正常值是2.59-5.20mmol/L。

(2) 总胆固醇升高后，会增加类脂物质的堆积，会产生更多的血管斑块，进而增加心脑血管疾病的风险。大于5.21-5.69mmol/L是胆固醇的临界偏高，即使是一个完全健康的人，只要总胆固醇 $>7.2\text{mmol/L}$ 或低密度脂蛋白 $>4.9\text{mmol/L}$ ，未来发生心脑血管的风险就明显增高，应该马上治疗。

(3) 总胆固醇升高根据病因可分为两大类：一是原发性，是由于遗传因素缺陷所致，另一种是继发性，可引起其升高的疾病主要有糖尿病、高血压、甲减、肝肾疾病等。

(4) 降低总胆固醇的治疗中，原发性偏高应积极应用降脂药，曾经选择他汀类药物，胆固醇不能达标的，可联合用药(如依折麦布等)。

(5) 如果总胆固醇偏高，且患者有糖尿病、高血压、甲减、肝肾疾病或者已经发生心脑血管疾病的人更应积极用药，控制降低疾病风险。

(6)戒烟，增强运动，采用低脂、低糖饮食，少食富含脂肪、胆固醇及饱和脂肪酸的食物，多进食蔬菜、水果、豆制品、粗粮、鱼和高纤维食品。

(7)必要时在医师指导下使用降脂药物治疗，并前往内分泌科复诊。

**【动脉硬化指数偏高】：**

(1)动脉硬化指数偏高，提示动脉硬化的风险性会更高，也就是心脑血管疾病的发病率会相对较高。建议控制血脂、血糖，少吃油腻食物，多吃蔬菜水果，加强锻炼，减轻体重。

**【右锁骨下动脉起始处斑块形成】：**

(1)颈动脉斑块是动脉硬化后，血管里面的垃圾沉淀在血管壁形成。斑块又分为硬斑和软斑两种。硬斑比较稳定，不容易脱落，软斑不稳定，容易破裂脱落，从而形成血管栓塞。

(2)建议：1. 减低胆固醇水平。2. 减低高血糖、高血压等高危因素，将血压、血糖控制在理想水平。3. 积极进行生活干预，控制饮食，改善饮食结构，适量增加运动，戒烟限酒。4. 必要时药物治疗。

**【右肾囊肿】：**

(1)肾囊肿是肾脏内出现大小不等的与外界不相通的囊性肿块的总称。肾囊肿属于良性肿瘤，在肾囊性疾病中以单纯性肾囊肿最为常见。其发生原因尚可能与先天性肾小球、肾小管结构异常和后天性损伤感染有关。

(2)单纯性肾囊肿大多数无症状，常在体检彩超时被发现。一般直径大于 5cm 或者合并感染、破裂、出血时才引起症状，主要表现为腰腹部或背部胀痛，当出现并发症时疼痛加重。

(3)肾囊肿直径小于 4cm，无肾盂肾盏明显受压，无感染、恶变、高血压及症状不明显者，只需密切随访观察，定期彩超检查。

(4)肾囊肿多数是先天性的，对人体健康没有多大影响，不会癌变，可以工作，可以运动，生活上没什么要特别注意的地方。其发病率可随年龄增长而增高，50 岁以上的人有 50% 可以发现这种囊肿，借助彩超、CT 可确诊。

(5)首次发现，建议作 MRI 或 CT 检查，以排除肾内其它占位性病变。

(6)过大的囊肿，对肾脏本身或周围的器官有压迫症状的，或有炎症的，往外科治疗。定期复查。

**【骨质减少】：**

(1)骨质减少是指以单位体积内骨组织量减少为特点的代谢性骨病变，表示骨骼密度低于正常水平，因为骨骼密度是测量骨骼强度的指标。骨质减少是一种渐进的形式，但能够反映骨骼状况。骨质减少是骨质疏松的前兆，其发展到严重程度就是骨质疏松。

(2)骨骼随着年龄的增长，细胞活跃程度会逐渐降低，并且年龄增长后，体内性激素水平会逐渐下降，钙、锌、维生素 D 等微量元素吸收不足，导致骨质减少。此外，如果缺乏运动、过度挑食、偏食等情况，也会影响机体对微量元素的吸收，进而导致骨质减少。

(3)骨质减少在临床上多见于孕妇和中老年人群，孕妇因为胎儿生长发育需要钙质，骨质会出现减少；中老年人群因为年龄增长也会出现钙质的流失。

(4)此外，女性绝经期后雌激素分泌会明显下降导致破骨细胞活跃，引起骨量丢失而出现骨质减少；甲状腺、甲状旁腺功能亢进等继发性疾病也可导致骨质减少。

(5)临床上常用双能 X 线骨密度测量作为测量骨质流失的一种方法，其测量骨密度主要是在脊柱、髋关节等部位；跟骨的定量超声也可用于普通筛查，其方法费用低、便携且无电离辐射。

(6)定期复查骨密度，每年做一次骨密度的检测。如果骨质继续减少，就需要药物的治疗（如钙尔奇 D、骨化三醇等）。

(7)经常晒太阳或补充维生素 D。加强体育锻炼，多参加户外运动。补钙，钙含量多的食品主要见于海产品、牛奶、豆腐、豆浆、酸奶、芝麻、绿色蔬菜等，到了五十岁以后最好口服钙片，以促进钙的吸收。

**【牙结石】：**

(1)牙结石又称牙石，是沉积在牙齿或修复体表面上已经钙化或正在钙化的菌斑或软垢。其开始时是软的，会因逐渐的钙化而变硬。它是由 75% 的磷酸钙，15-25% 的水、有机物、磷酸锰、矿酸钙及微量的钾、钠、铁所构成，并呈现出黄色、棕色或者黑色。

(2)牙结石通常存在于唾液腺开口处的牙齿表面（例如：下颚前牙的舌侧表面，上颚后牙的颊侧表面）和牙齿的颈部，以及口腔粘膜运动不到的牙齿表面等处。

(3)牙结石形成后，可伴随牙龈出血、牙龈萎缩、口臭等症状。

(4) 牙结石是牙周病的重要病因，它会不断刺激牙周组织，并且压迫牙龈，影响血液循环，造成牙周组织的病菌感染，形成牙周囊袋，此后更易使食物残渣、牙菌斑、牙结石等的堆积，最终牙周支持组织全部破坏，导致牙齿松动，以至于不得不拔除牙齿。

(5) 早晚刷牙、饭后漱口是防治牙结石形成的最重要措施。应采取正确的竖刷牙法和巴氏刷牙法，纠正横刷牙法。

(6) 多吃富有维生素的粗纤维食物，如肉、蛋、各种蔬菜和水果，充分咀嚼以利于牙面清洁。少吃甜食及黏性很强的食物，不吃零食。

(7) 建议每半年进行一次口腔健康检查，每年进行 2-3 次全口超声波洁牙术，使牙面、牙颈部经常处于洁净状态。

汇总医生： 樊兴国

主检日期： 2025-10-25

主检医生：

## 分科结果

## 身高、体重、血压

项目名称	检查结果	项目名称	检查结果
身高	176cm	体重	78kg
血压	138/79mmHg		

**\*小结:**

(1) 体重指数 25.18: 超重

操作员：闫辛儿

检查日期:2025-10-22

检查医生：名燕凌

## 内科

项目名称	检查结果	项目名称	检查结果
心率	72 次/min	心律	齐
心脏杂音	无	心界	正常
肺部	正常	呼吸音	呼吸音清
啰音	未闻及	叩诊	叩诊呈清音
腹部触诊	腹部平软	发育	正常
肝胆	肋下未触及	脾脏	肋下未触及
双肾	无叩击痛	肠鸣音	正常
营养	良好	神经系统	正常
生理反射	生理反射存在	病理反射	病理反射未引出
颅神经	正常	运动功能	正常
深浅感觉	正常	既往史	无
其它	无异常发现		

**\*小结:**

未见异常

操作员：名燕凌

检查日期:2025-10-22

检查医生：名燕凌

## 外科（含皮肤科）

项目名称	检查结果	项目名称	检查结果
皮肤	正常	甲状腺	无肿大
浅表淋巴结	无肿大	肛门	正常
泌尿外生殖器	正常	四肢关节	未见异常
腹股沟	未见异常	足背动脉	正常
紫绀	无	色素沉着	无
脱毛	无	脱色	无
皮疹	无	浮肿	无
皮下结节	无	头颅	正常
颈部	正常	乳腺	正常
脊柱	正常	直肠	未检
皮肤黄疸	无	既往史	无
其他	无		

**\*小结：**

未见异常

操作员：张明远

检查日期：2025-10-22

检查医生：张明远

**眼科**

项目名称	检查结果	项目名称	检查结果
视力(左)	0.8	视力(右)	0.6
辨色力	正常	眼睑	正常
结膜	正常	泪器	正常
角膜	正常	虹膜	正常
瞳孔	正常	晶状体	正常
玻璃体	正常	眼底	未见异常

**\*小结：**

(1) 右眼视力下降

操作员：田野青

检查日期：2025-10-22

检查医生：田野青

### 耳鼻喉科

项目名称	检查结果	项目名称	检查结果
听力(左)	正常	听力(右)	正常
外耳道	正常	鼓膜	正常
鼻窦	正常	鼻中隔	正常
鼻腔	正常	扁桃体	无肿大
嗅觉	正常	咽喉	正常

**\*小结:**

未见异常

操作员：裴文兴 检查日期：2025-10-22 检查医生：裴文兴

### 口腔科

项目名称	检查结果	项目名称	检查结果
唇颊	正常	齿	左上第三磨牙无对颌牙
齿龈	正常	牙周	牙结石 I 度
舌腭	正常	腮腺	正常
颌下腺	正常	颞下颌关节	正常

**\*小结:**

(1) 牙周：牙结石

操作员：龚富生 检查日期：2025-10-22 检查医生：龚富生

## 检验报告

## 尿常规

项目名称	检查结果	单位	参考值	提示
胆红素(BIL)	-		阴性	
隐血(ERY)	-		阴性	
小圆上皮细胞(SRC)	0	个/u1	0--0	
维生素C	-		阴性	
异常红细胞	0	个/u1	0--3	
红细胞(正常)	0	个/u1	0--6	
鳞状上皮细胞	0	个/u1	0--0	
粘液丝	0	个/u1	0--0	
尿葡萄糖(GLU)	-		阴性	
酮体(KET)	-		阴性	
比重(SG)	1.030		1.003--1.030	
酸碱度(PH)	5.0		4.5--8.0	
尿蛋白质(PRO)	-		阴性	
尿胆原(URO)	-		阴性	
亚硝酸盐(NIT)	-		阴性	
尿白细胞(LEU)	-		阴性	

## \*小结:

未见异常

操作员：祁佳佳 检查日期：2025-10-22

检查医生：康建忠

## 血常规（五分类）

项目名称	检查结果	单位	参考值	提示
白细胞(WBC)	4.59	$10^9/L$	3.5--9.5	
淋巴细胞绝对值(LY#)	1.73	$10^9/L$	1.1--3.2	

淋巴细胞百分比 (LY%)	37.7	%	20--50
中性粒细胞绝对值 (GR#)	2.26	$10^9/L$	1.8--6.3
中性粒细胞百分比 (GR%)	49.3	%	40--75
嗜碱性粒细胞绝对值 (BA#)	0.03	$10^9/L$	0--0.06
嗜碱性粒细胞百分比 (BA%)	0.6	%	0--1.0
嗜酸性粒细胞绝对值 (EO#)	0.24	$10^9/L$	0.02--0.52
嗜酸性粒细胞百分比 (EO%)	5.2	%	0.4--8.0
血小板 (PLT)	183	$10^9/L$	125--350
血小板分布宽度 (PDW)	16.3	%	15--17
平均血小板体积 (MPV)	11.2	f1	6.0--14.0
血小板压积 (PCT)	0.204	%	0.11--0.28
红细胞 (RBC)	5.26	$10^{12}/L$	4.3--5.8
血红蛋白	161	g/L	130--175
红细胞压积 (HCT)	48.1	%	40--50
红细胞平均体积 (MCV)	91.4	f1	82--100
平均血红蛋白含量 (MCH)	30.5	pg	27--34
平均血红蛋白浓度 (MCHC)	334	g/L	316--354
单核细胞绝对值 (MO#)	0.33	$10^9/L$	0.1--0.60
单核细胞百分比 (MO%)	7.2	%	3--10
红细胞分布宽度标准差 (RDW-SD)	43.5	f1	35--56
红细胞分布宽度变异系数 (RDW-CV)	12.7	%	10.6--16.6
大血小板比率	33.9	%	11--45
大血小板数目	62	$10^9/L$	30--90
未成熟粒细胞数目	0.01	$10^9/L$	0--999
未成熟粒细胞百分比	0.3	%	0--100
有核红细胞数目	0.000	$10^9/L$	0--9999
有核红细胞百分比	0.00	/100WBC	0--9999

\*小结:

未见异常

操作员：祁佳佳 检查日期：2025-10-22 检查医生：康建忠

### 血 HP 检测

项目名称	检查结果	单位	参考值	提示
幽门螺旋杆菌抗体检测	阴性 (-)		阴性 (-)	

**\*小结:**

未见异常

操作员：祁佳佳 检查日期：2025-10-22 检查医生：康建忠

### 肾功三项

项目名称	检查结果	单位	参考值	提示
肌酐 (CREA)	82.20	umol/L	57--111	
尿酸 (UA)	357.00	umol/L	200--420	
尿素测定 (Urea)	6.10	mmol/L	3.6--9.5	

**\*小结:**

未见异常

操作员：刘慧芳 检查日期：2025-10-22 检查医生：康建忠

### 空腹血糖

项目名称	检查结果	单位	参考值	提示
葡萄糖 (GLU)	4.80	mmol/L	3.89--6.1	

**\*小结:**

未见异常

操作员：刘慧芳 检查日期：2025-10-22 检查医生：康建忠

### 尿沉渣

项目名称	检查结果	单位	参考值	提示
白细胞尿	0	个/u1	0--13	
上皮细胞 (EC)	0	/HP	0--28	

管型 (CAST)	0	个/u1	0--1	
霉菌 (尿)	0	/HP	0--0	
结晶	0	/HP	0--10	
透明度 (CLA)	清亮			
胆红素 (BIL)	-		阴性	
颜色 (Colour)	淡黄色			
红细胞 (尿) (RBC)	0	个/u1	0--6	

**\*小结:**

未见异常

操作员：祁佳佳 检查日期：2025-10-22 检查医生：康建忠

**血脂四项**

项目名称	检查结果	单位	参考值	提示
动脉硬化指数	3.59		1.31--3.19	↑
总胆固醇 (CHOL)	5.23	mmol/L	2.59--5.2	↑
甘油三脂 (TG)	1.37	mmol/L	0.7--1.7	
低密度脂蛋白 (LDL)	3.55	mmol/L	0--4.13	
高密度脂蛋白 (HDL)	0.99	mmol/L	0.77--1.55	

**\*小结:**

动脉硬化指数偏高 (3.59) 总胆固醇 (CHOL) 偏高 (5.23 mmol/L)

操作员：刘慧芳 检查日期：2025-10-22 检查医生：康建忠

**肝功能三项**

项目名称	检查结果	单位	参考值	提示
γ-谷氨酰转肽酶 (GGT)	35.0	U/L	10--60	
丙氨酸氨基转移酶 (ALT)	29.00	U/L	9--50	
门冬氨酸氨基转移酶 (AST)	18.00	U/L	15--40	
谷草比谷丙	0.62		0.4--2.5	

**\*小结:**

未见异常

姓名：帖梅山 性别：男 年龄：60 登记流水：2107020747 体检日期：2025-10-22

---

操作员：刘慧芳 检查日期：2025-10-22 检查医生：康建忠

---

# 大同瑞慈康复医院 12导联心电图报告

帖梅山 男 60岁 体检号:326382

病床号:

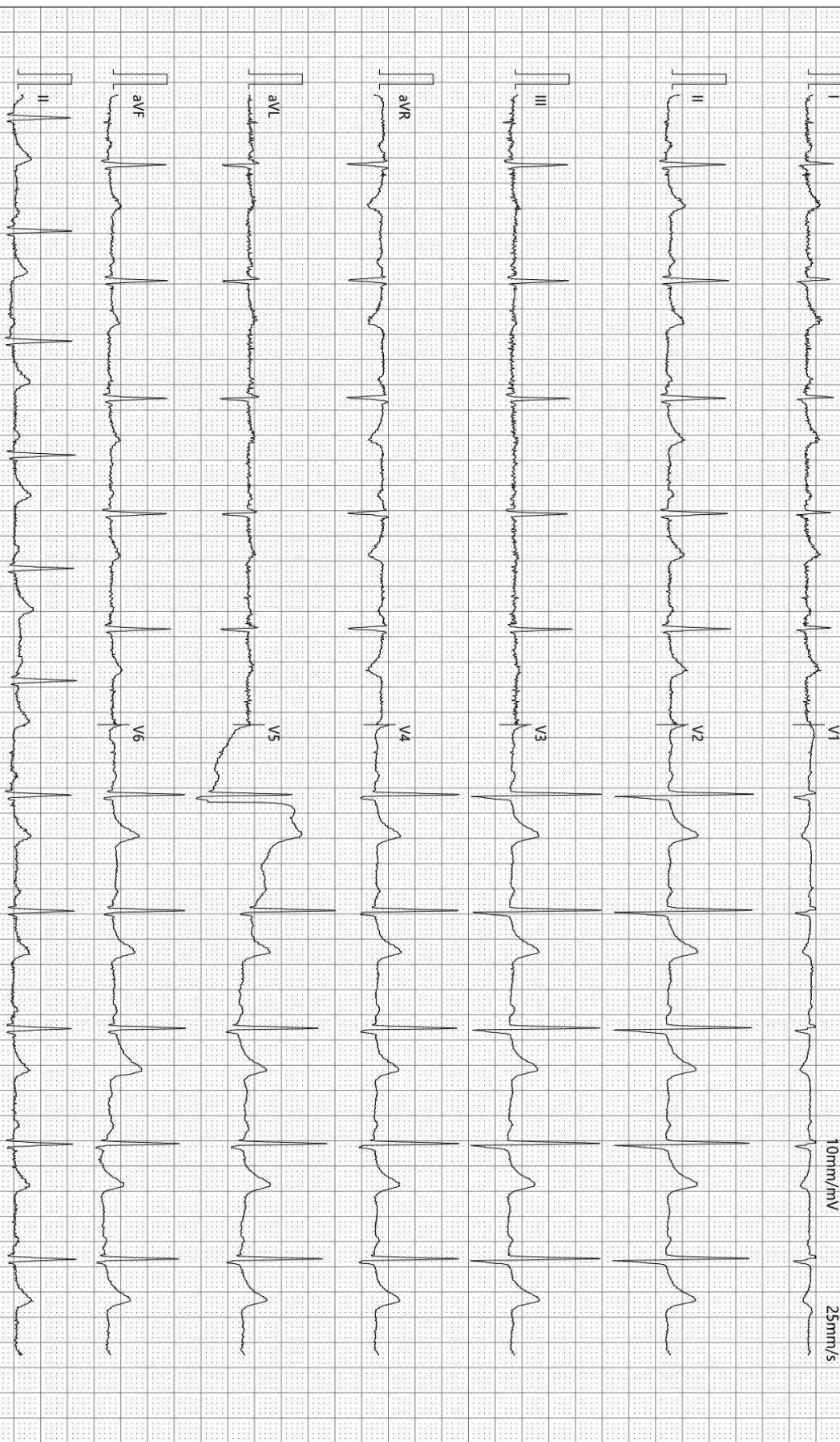
诊断结果:

- 1.窦性心律
- 2.正常心电图

诊断医生:

*张生 陶志娟*

HR : 66bpm [60~100bpm]  
 P : 106ms [0~110ms]  
 PR : 155ms [120~200ms]  
 QRS : 97ms [60~100ms]  
 QT/QTc : 443/465ms [320~440/0~450ms]  
 P/QRS/T : 21/75/44deg. [0~75/-30~90/0~75deg]  
 RV5/SV1 : 1.533/0.274mV [0.0~2.5/0.0~2.0mV]



检查时间:2025-10-22 10:52:02

诊断时间:2025-10-22 10:52:43

SEMIP V1 90

仅供临床参考

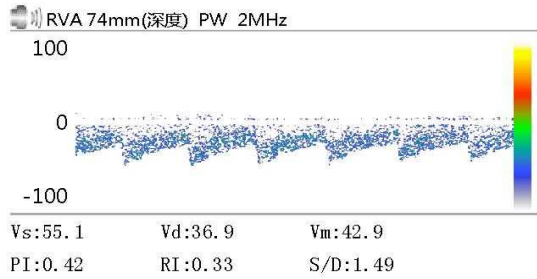
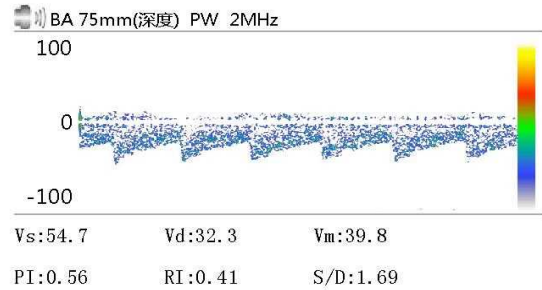
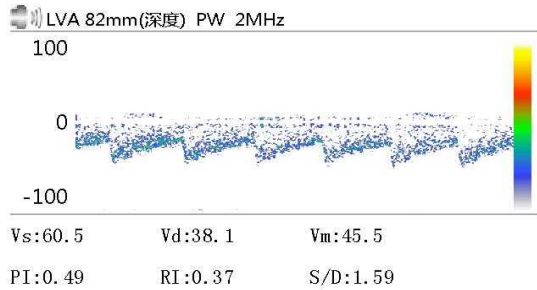
Text



# 大同瑞慈健康体检

## 颅内多普勒血流图 (TCD) 检查报告单

姓名: 帖梅山      性别: 男      年龄: 60 岁      检查号: 2107020747  
 申请科室: 体检科      申请医师: 李菊蓉      检查类型: 颅内血管      床号:



Vs:              Vd:              Vm:  
 PI:              RI:              S/D:

Vs:              Vd:              Vm:  
 PI:              RI:              S/D:

Vs:              Vd:              Vm:  
 PI:              RI:              S/D:

### 医生意见

结论: 椎-基底动脉脑血管超声未见异常。

李菊蓉

检查日期: 2025-10-22

本报告单仅提供临床参考

# 大同瑞慈康复医院

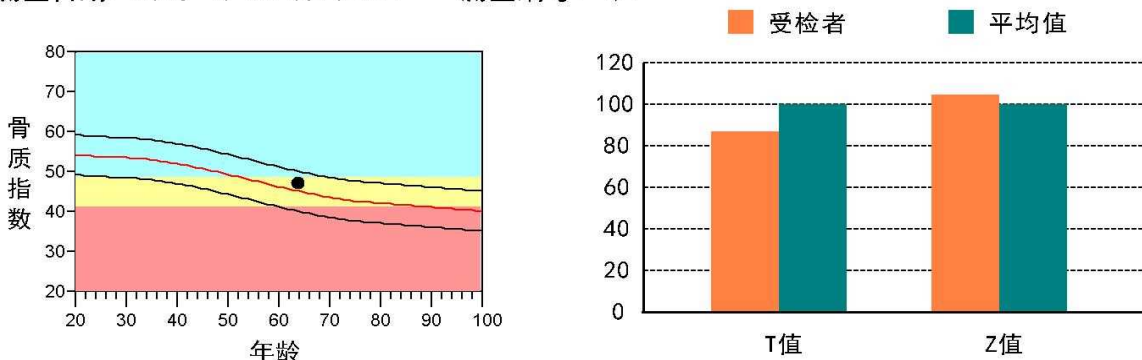
## 超声骨密度检测报告

### 受检者信息

受检者ID: 2107020747 年龄: 64岁  
姓名: 帖梅山 性别: 男  
出生日期: 1960-12-19 测量部位(左/右): 右

### 测量结果

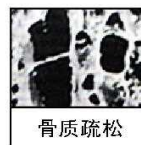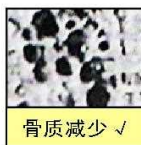
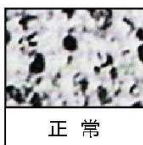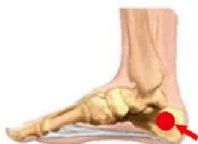测量日期: 2025-10-22 09:02:21 测量编号: 1/1



数据库: 亚洲人  
骨质指数: 47.3  
SOS: 1510.9 m/s BUA: 29.9  
T值: -1.3  
Z值: 0.5

成人比: 87.8 %  
同龄比: 105.6 %  
OPR: N/A %  
骨生理年龄: 60岁

### 结果分析



### 诊断意见

骨质情况一般。

操作者: 邢秀彬

以上结论仅供参考, 不作为临床诊断依据。

联系电话: 0352-2824444

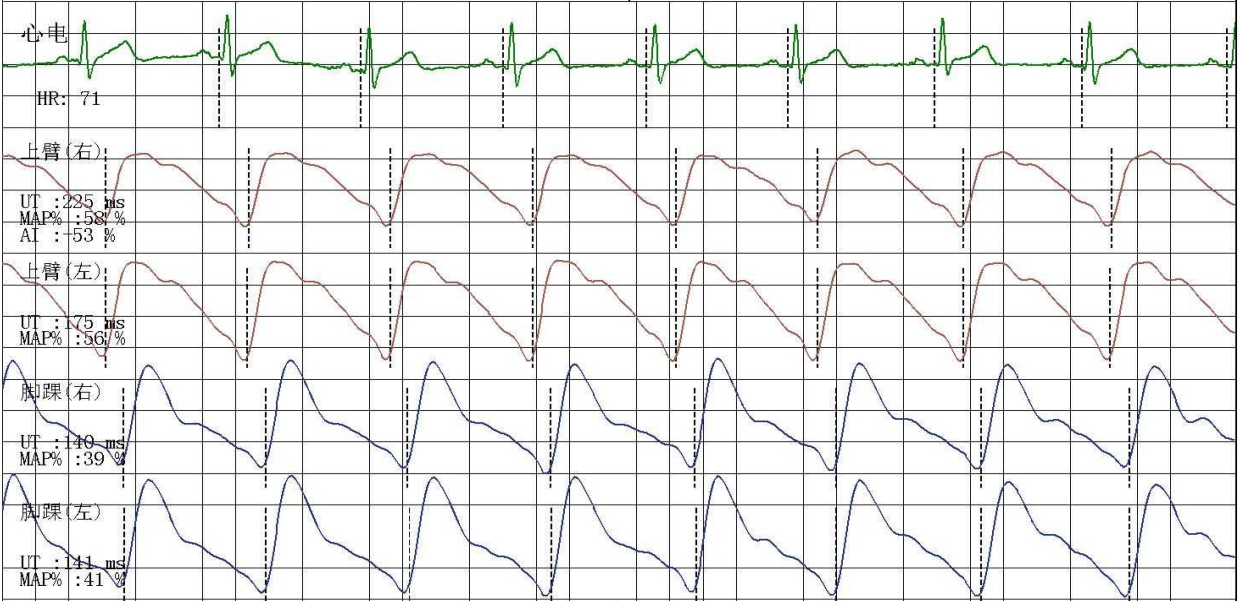
地址: 大同市魏都大道999号

Text

申请医师:

本报告单仅提供临床参考, 不作为诊断依据

<b>大同瑞慈康复医院</b> <b>动脉阻塞与僵硬度检测报告单</b>	病历号: 2107020747    检查号: 148 姓名: 帖梅山    性别: 男    年龄: 60 岁 身高: 178.0 cm    体重: 70.0 kg    BMI: 22.1
---	---

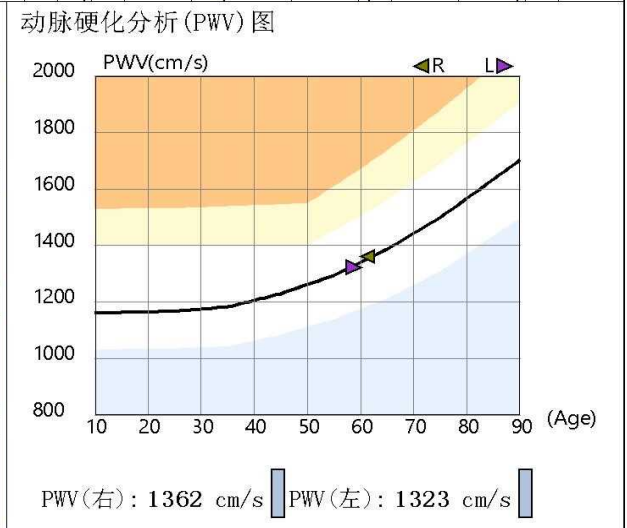


**四肢动脉血压值 (mmHg)**

<b>上臂(右)</b> SBP: 124 MBP: 96 DBP: 77 PP: 47		<b>上臂(左)</b> SBP: 120 MBP: 94 DBP: 78 PP: 42
<b>脚踝(右)</b> SBP: 140 MBP: 106 DBP: 84 PP: 56		<b>脚踝(左)</b> SBP: 144 MBP: 106 DBP: 82 PP: 62

**动脉阻塞值**

ABI (R): 1.13	ABI (L): 1.16
BAI (R): 0.86	BAI (L): 0.83



**检查所见**

双侧上肢血压正常; 双侧上肢血压无明显差异; 双侧上肢脉压正常; 双侧下肢血压无明显差异; 左侧下肢脉压增大; 右侧下肢脉压正常; 双侧下肢静态ABI在正常范围; 双侧baPWV正常范围; 四肢动脉脉搏波形未见异常。

操作者: 邢秀彬

**诊断所见**

外周动脉检测未见异常。

操作者: 邢秀彬

检查日期: 2025-10-22  
地址:

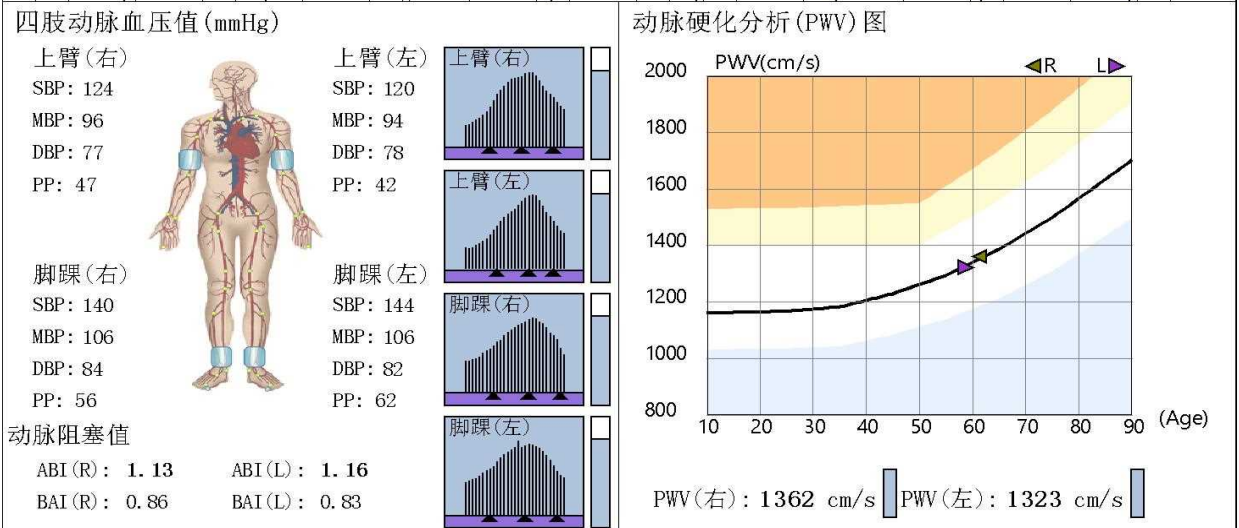
高血压判断依据《中国高血压防治指南》(第三版)  
ABI判断依据《2011年美国心脏协会/美国心脏病学学会周围动脉疾病指南》  
电话:

Text

申请医师:

本报告单仅提供临床参考, 不作为诊断依据

<b>大同瑞慈康复医院</b> <b>动脉阻塞与僵硬度检测报告单</b>	病历号: 2107020747    检查号: 148 姓名: 帖梅山    性别: 男    年龄: 60 岁 身高: 178.0 cm    体重: 70.0 kg    BMI: 22.1
---	---



<b>检查所见</b> 双侧上肢血压正常; 双侧上肢血压无明显差异; 双侧上肢脉压正常; 双侧下肢血压无明显差异; 左侧下肢脉压增大; 右侧下肢脉压正常; 双侧下肢静态ABI在正常范围; 双侧baPWV正常范围; 四肢动脉脉搏波形未见异常。  操作者: 邢秀彬 检查日期: 2025-10-22 地址:	<b>诊断所见</b> 外周动脉检测未见异常。  操作者: 邢秀彬
--	--

高血压判断依据《中国高血压防治指南》(第三版)  
 ABI判断依据《2011版美国心脏协会/美国心脏病学学会周围动脉疾病指南》  
 电话:

Rich 大同瑞慈康复医院  
超声诊断图文报告

流水号: 2107020747

超声号: 1996043

姓名: 帖梅山

年龄: 60 岁

性别: 男

检查设备: Vivid E95

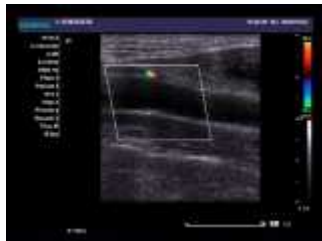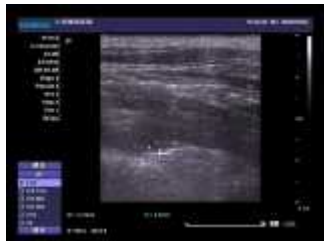体检号: 326382

申请医院: 本院

体检科室: 体检科

检查部位: 颈部血管彩超

经典图像:



影像所见:

右锁骨下动脉起始处探及弱回声斑, 大小约 6.1\*2.2mm, 双侧颈总动脉、颈内、颈外动脉起始段内中膜不增厚, 内壁欠光滑, 管壁未见明确强回声斑。CDFI: 血流充盈好。PW: 频谱形态正常。

双侧椎动脉走行正常, 椎动脉内径正常, 管壁不厚, 管腔内为无回声, CDFI: 血流充盈好。PW: 频谱正常。

影像诊断:

右锁骨下动脉起始处斑块形成

报告医师: 李菊蓉

检查日期: 2025-10-22

审核医师: 李菊蓉

报告日期: 2025-10-22



注: 本报告仅供临床医生参考!

地址: 大同市魏都大道 79 号。如有疑问, 请致电: 0352---2830580

Rich 大同瑞慈康复医院  
超声诊断图文报告

流水号: 2107020747

超声号: 1996047

姓名: 帖梅山

年龄: 60岁

性别: 男

检查设备: Vivid E95

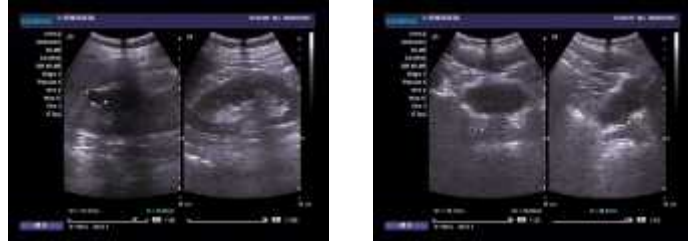体检号: 326382

申请医院: 本院

体检科室: 体检科

检查部位: 全腹彩超

经典图像:



影像所见:

肝脏大小形态正常, 包膜光滑完整, 实质回声均匀, 肝内管道系统走行清晰, 门静脉及肝内胆管不扩张。

胆囊大小形态正常, 壁不厚、光滑, 囊内透声好, 肝外胆管不扩张。

胰腺大小形态正常, 实质回声均匀, 主胰管不扩张。

脾脏大小形态正常, 实质回声均匀, 脾门静脉不宽。

双肾大小形态正常, 皮髓质分界清晰, 于右肾实质内探及囊性结构, 大小约 2.1\*1.5cm, 边界清, 双肾集合系统未见分离, 双侧输尿管未见扩张。

膀胱充盈欠佳。

前列腺形态正常, 大小约 3.6\*2.6\*2.8cm, 实质回声均匀。

影像诊断:

右肾囊肿

报告医师: 李菊蓉

检查日期: 2025-10-22

审核医师: 李菊蓉

报告日期: 2025-10-22

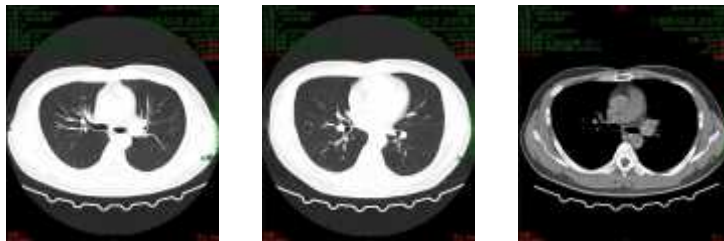

注: 本报告仅供临床医生参考!

地址: 大同市魏都大道 79 号。若有疑问, 请致电: 0352---2830580

姓名: 帖梅山      年龄: 60 岁      性别: 男      检查设备: 西门子量子双源 CT  
体检号: 326382      申请医院: 本院      体检科室: 体检科      检查部位: CT 检查

经典图像:



影像所见:

双侧胸廓对称, 气管居中。气管及支气管未见狭窄及阻塞。双肺支气管血管束形态、结构、走行正常, 肺内未见异常密度。双肺门不大, 形态自然。心脏及大血管大小、形态未见异常。纵隔内未见肿块及肿大淋巴结。胸膜无增厚, 胸膜腔内无积液。胸壁软组织及骨骼未见病变征象。

影像诊断:

胸部 CT 平扫未见异常

报告医师: 张剑峰

检查日期: 2025-10-25

审核医师: 张剑峰

报告日期: 2025-10-25

