



# 检 查 结 果

姓名	丰宏礼
性别	男
年龄	44岁
联系电话	13509788110
体检日期	2026-05-12

## 检验报告

Rich 大同瑞慈康复医院  
超声诊断图文报告

流水号: 2106150550

超声号: 2171877

姓名: 丰宏礼

年龄: 44 岁

性别: 男

检查设备: Vivid E95

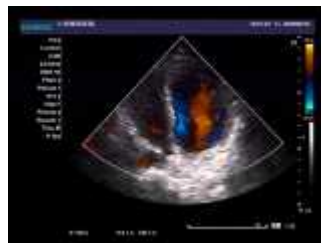
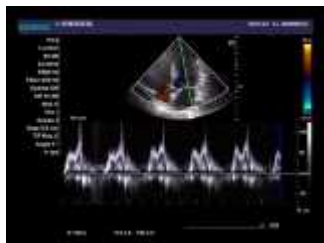
体检号: 322929

申请医院: 本院

体检科室: 体检科

检查部位: 心脏彩超

经典图像:



影像所见:

超声测量 (单位: mm)

升主动脉内径 25 (21-36)

左房内径 30 (22-39)

室间隔 9 (8-11)

左室内径 46 (37-54)

左室后壁 9 (8-11)

EF70% (50-80%)

右室内径 25 (25-40)

右房内径 28 (25-42)

FS33% (28-41%)

主肺动脉内径 20 (15-25)

升主动脉内径正常, 心脏各腔室大小正常, 室间隔厚度正常, 左室壁未见明显节段性运动异常, 各瓣膜及启闭功能未见明显异常, 舒张期二尖瓣口血流频谱 E/A>1, 心包腔未见积液。

影像诊断:

心脏结构及功能未见明显异常

报告医师: 李菊蓉

检查日期: 2026-05-12

审核医师:

报告日期: 2026-05-12



注: 本报告仅供临床医生参考!

地址: 大同市魏都大道 79 号。若有疑问, 请致电: 0352---2830580

ID 号: 2106150550

影像号: CT20260512071

姓名: 丰宏礼

年龄: 44 岁

性别: 男

检查设备: 西门子量子双源 CT

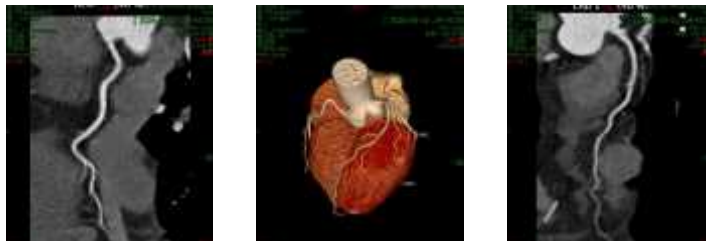体检号: 322929

申请医院: 本院

体检科室: 体检科

检查部位: 冠状动脉 CTA

## 经典图像:



## 影像所见:

冠状动脉起源正常, 冠状动脉发育呈右优势型。

左冠状动脉主干、前降支、对角支及回旋支管壁光滑, 未见钙化及非钙化斑块, 管腔未见狭窄及闭塞。

右冠状动脉、后降支及左室后支管壁光滑, 未见钙化及非钙化斑块, 管腔未见狭窄及闭塞。

## 影像诊断:

双源 CT 冠状动脉成像未见病变征象

[提示] 冠状动脉狭窄程度表述: 轻度 (25-49%) 中度 (50-69%) 重度 (70-99%) 闭塞 (100%)

报告医师: 张剑峰

检查日期: 2026-05-12

审核医师:

报告日期: 2026-05-12