



2106120541

大同瑞慈健康体检

报 告 册

体检编号	322794	工号	15
姓名	许建华		
性别	女	年龄	25岁
单位	广灵县机关幼儿园		
部门	广灵县机关幼儿园		
联系电话	18234211386		
体检日期	2025-06-21		

尊敬的许建华女士您好！

首先，瑞慈健康体检全体员工欢迎您的光临，并对您的信任表示衷心的感谢！

您于 2025-06-21 （体检编号：322794）完成健康检查，本机构的各科医生已根据您的体检项目及结果，汇总成此份健康体检报告，并经总检医生审核。据此提出对您健康状况的综合分析及建议。

瑞慈健康体检倡导“大健康、大康复”，提出“健康是第一财富（Rich）”的人文理念。希望您仔细阅读并妥善地保管此份健康体检报告，并认真关注报告中的提示与建议，若您对报告内容有任何疑问，可直接与瑞慈健康体检客服部联系，进一步咨询。

健康体检咨询电话：0352-2824444

客户服务咨询电话：0352-2830597

400-6112995

瑞慈健康体检报告由下列内容组成：

第一部分：主检报告

第二部分：分科分项结果

第三部分：检验报告

第四部分：附表

主检报告

检查综述

- 1、【生殖道微生态】 上皮细胞(白带)++/HP
- 2、【生化 2(特殊级)】 葡萄糖(GLU)偏高(7.59 mmol/L) 甘油三脂(TG)偏高(1.72 mmol/L) 高密度脂蛋白(HDL)偏高(1.66 mmol/L)
- 3、【尿常规】 鳞状上皮细胞偏高(4 /HP) 粘液丝偏高(11 /HP) 尿葡萄糖(GLU)3+
- 4、【CT 检查】 两肺多发结节硬化灶，低危结节。
- 5、【甲状腺彩超】 1. 甲状腺实质回声欠均 建议甲功 2. 甲状腺左侧叶结节 TI-RADS 3 级
- 6、【全腹彩超】 1. 脂肪肝(轻度) 2. 慢性胆囊炎

医生建议

【上皮细胞(白带)++/HP】：

(1)在生理情况下，阴道内的细胞新陈代谢会正常脱落，在取标本的时候会取到有脱落的上皮细胞，镜检时就会发现阳性，这属于正常的现象。如果同时阴道分泌物检查发现有病原菌感染的情况，建议往妇科进一步诊断治疗。

【葡萄糖(GLU)偏高】：

(1)正常情况下，人体中糖的分解和合成代谢处于动态平衡，保持相对恒定。血清葡萄糖是指血液中的葡萄糖浓度，是诊断糖尿病最重要检查项目之一。

(2)空腹血糖偏高可分为生理性偏高(如餐后、高糖饮食、剧烈运动、情绪激动等均可引起一过性增高，经过休息后血糖值可以恢复正常)和病理性增高(如糖尿病、甲状腺功能亢进、库欣综合征等)。

(3)空腹血糖生理性增高经过调整饮食结构、避免剧烈活动、控制情绪等方式后可自行缓解，血糖值可以恢复正常。

(4)排除生理性增高因素经复查仍然增高者属于病理性增高，应及时到内分泌科复诊，明确血糖偏高的原因及所患疾病的种类。

(5)如果是首次检查发现血糖偏高，应及时到医院内分泌科进行详细的检查及正规的治疗。

(6)已确诊的糖尿病患者，如血糖仍较高则说明血糖控制不佳，应及时到医院内分泌科诊治，修正以往的治疗方案及改变一些不良的生活习惯。

(7)糖尿病的治疗强调早期治疗、长期治疗、综合治疗和措施个体化，综合防治包括糖尿病教育、饮食治疗、体育锻炼、药物治疗和血糖监测五个方面。

【甘油三脂(TG)偏高】：

(1)甘油三酯是甘油和脂肪酸所构成的有机化合物，甘油三酯测定是脂类代谢的重要指标之一。

(2)甘油三酯增高与冠心病的发生有着重要的相关性，随年龄增大而有上升的趋势，其增高最常见于高脂和过量糖类饮食、肥胖等。

(3)甘油三酯主要功能是为机体提供能量，其正常值在 0.7-1.7mmol/L 之间，1.7-2.29mmol/L 为边缘增高，提示应该注意饮食和运动了。

(4)甘油三酯大于 2.3mmol/L，就称为高甘油三酯血症。甘油三酯增高虽然不会直接导致血管斑块的形成，但也会间接引起心脑血管疾病风险增加，同时，当甘油三酯大于 5.6mmol/L 时，还会增加急性胰腺炎的风险，所以降低甘油三酯的基础主要是控制饮食，饮食控制不佳可以选择药物治疗。

(5)生活方式的干预是控制甘油三酯水平升高的基础，包括减重，增加运动量，限制酒精摄入以及避免食用果糖和高碳水化合物食物。多食蔬菜水果，定期复查。

(6)明显增高者在医师的指导下使用降脂药物治疗，首选他汀和贝特类药物。

【高密度脂蛋白(HDL)偏高】：

- (1) 高密度脂蛋白(HDL)主要在肝脏合成，具有抗动脉粥样硬化的功能，是冠心病的保护因子。高密度脂蛋白(HDL)能将周围组织包括动脉壁内的胆固醇运转到肝脏进行代谢，是一种抗动脉粥样硬化的血浆脂蛋白。
- (2) 高密度脂蛋白(HDL)的含量与心血管的发病率和病变程度呈负相关，即高密度脂蛋白(HDL)减低，患冠心病的危险性增加；高密度脂蛋白(HDL)含量增高，患冠心病的危险性降低。
- (3) 高密度脂蛋白(HDL)对冠心病的临床诊断是一个重要的参考指标。它的升高是临床冠心病保护因子之一，并能防治和延缓动脉粥样硬化的发展。
- (4) 血清中高密度脂蛋白(HDL)的降低，预示着冠心病的出现。临床上常同时测定高密度脂蛋白(HDL)和血清总胆固醇，并根据它们的比值作为冠心病的信息指标。
- (5) 高密度脂蛋白(HDL)减少，主要见于冠心病、冠状动脉粥样硬化、高甘油三酯血症、慢性贫血、脑血管病、糖尿病、急慢性肝炎、肝硬化等疾病。
- (6) 戒烟，增强运动，采用低脂、低糖饮食，少食富含脂肪、胆固醇及饱和脂肪酸的食物，多进食蔬菜、水果、豆制品、粗粮、鱼和高纤维食品。
- (7) 建议当高密度脂蛋白(HDL)减少时，可参考其他相关指标，积极治疗基础性疾病，往内分泌科复诊。

【鳞状上皮细胞偏高】：

- (1) 在生理情况下，机体正常的新陈代谢都会引起鳞状上皮细胞的脱离，这是一种正常的机体现象。如果长时间出现鳞状上皮细胞偏高的现象时，则有可能是尿路感染、泌尿系统结石等因素导致，应及时往泌尿外科进一步诊断治疗。

【粘液丝偏高】：

- (1) 尿常规中粘液丝是由尿路中细胞分泌出来的，在有尿路感染时分泌会明显增多，且伴有炎症细胞的出现。
- (2) 粘液丝偏高，可分为生理性偏高和病理性偏高两种，生理性偏高一般是由于喝水较少导致的尿液浓缩，一般在喝水后就能达到稀释的效果。
- (3) 病理性的粘液丝偏高是由于泌尿系炎症或者是前列腺炎导致的，需要注意观察，多喝水，同时有白细胞等炎症细胞增多时，应及时服用抗感染药物治疗。如果仅有粘液丝的增多而没有白细胞等炎症细胞增多时，尿路有炎症的可能性不大。
- (4) 建议平时饮食注意清淡，多喝水，少吃油腻和辛辣的食物，要注意个人清洁卫生，勤洗阴部，注意休息。

【尿葡萄糖(GLU)3+】：

- (1) 结合血糖、肾功能、肝功能结果分析，如有糖尿病者，提示血糖控制不理想，建议积极治疗原发病。常见于糖尿病，肾性糖尿，肝功能不全，甲亢等，请往内分泌科结合临床进一步检查、治疗。
- (2) 在个别情况下，如果肾糖阈是降低的，也会出现尿葡萄糖阳性，但此时血糖是正常的。

【两肺多发结节硬化灶，低危结节】：

- (1) 建议呼吸内科诊断治疗。

【甲状腺实质回声欠均】：

- (1) 建议内分泌科诊断治疗。

【甲状腺左侧叶结节】：

- (1) 甲状腺结节是一种常见的甲状腺疾病，很多甲状腺疾病可表现为结节，如可由甲状腺退行性变、炎症、自身免疫性及新生物等多种病变所致。甲状腺结节在各个年龄段的男女人群中均可见到，但中年女性中较多。
- (2) 甲状腺结节分良性和恶性两大类，良性的占绝大多数，恶性者不足1%，判断甲状腺结节的良恶主要依靠病史、体格检查、放射性核素扫描、穿刺细胞学检查。
- (3) 建议往外科就诊，进一步检查，明确诊断，结合临床诊治并定期复查。

【慢性胆囊炎】：

- (1) 慢性胆囊炎是临床上较为常见的慢性炎症，多由胆汁淤滞、细菌感染、急性胆囊炎反复发作迁延而来。
- (2) 控制体重，注意饮食规律，避免进食生冷坚硬不易消化的食物和不吃早餐的习惯，限制高脂及油腻的食物。
- (3) 防止和控制高胆固醇血症。
- (4) 保持心情舒畅，戒怒戒躁。

- (5) 注意保暖，防止因受寒而引起疾病发作。
- (6) 胆囊炎反复发作者宜早期手术治疗。
- (7) 如有症状请到医院在专科医师指导下诊治。

【脂肪肝】：

- (1) 脂肪肝是指肝脏被脂肪浸润，为一种多病因引起的获得性疾病。
- (2) 脂肪肝是以肝细胞脂肪变性和脂肪蓄积为病理特征，最常见易患因素有超重或肥胖、进食油腻食物、高脂血症（尤其甘油三酯升高）、营养失调（营养过量或不足）、饮酒、高脂血症、少运动、糖耐量异常、减肥造成体重急剧下降、营养不良、中毒和药物等。
- (3) 当肝内脂类（主要为甘油三酯）含量超过肝重的 5% 时为脂肪肝。脂肪肝是一个常见的临床现象，不是一个独立性的疾病。
- (4) 值得注意的是，过多的脂肪在肝组织、肝细胞内浸润，引起肝细胞肿大，严重可致肝硬化。脂肪肝是可逆性的，合理饮食、运动及治疗后可恢复。
- (5) 合理控制饮食，控制总摄入量，低盐、低脂和低糖类饮食，少吃动物内脏，多吃蔬菜水果；
- (6) 控制危险因素，如控制体重、改善胰岛素抵抗、调整血脂紊乱，戒酒、戒烟，坚持长期有氧运动，加强体育锻炼；
- (7) 定期复查腹部彩超、血脂、肝功能。

汇总医生： 丁昊炜

主检日期： 2025-06-23

主检医生：

分科结果

身高、体重、血压

项目名称	检查结果	项目名称	检查结果
身高	151cm	体重	54kg
血压	107/67mmHg		

***小结：**

未见异常

操作员：张文静

检查日期：2025-06-21

检查医生：名燕凌

妇科内诊

项目名称	检查结果	项目名称	检查结果
外阴	正常	尿道口	正常
阴道	通畅	子宫	正常
附件	正常	宫颈	光滑
后穹窿	正常		

***小结：**

未见异常

操作员：薛荣丽

检查日期：2025-06-21

检查医生：薛荣丽

检验报告

尿常规

项目名称	检查结果	单位	参考值	提示
胆红素(BIL)	-		阴性	
隐血(ERY)	-		阴性	
小圆上皮细胞(SRC)	0	个/u1	0--0	
维生素C	-		阴性	
异常红细胞	0	个/u1	0--3	
红细胞(正常)	2	个/u1	0--6	
鳞状上皮细胞	4	个/u1	0--0	↑
粘液丝	11	个/u1	0--0	↑
尿葡萄糖(GLU)	3+		阴性	
酮体(KET)	-		阴性	
比重(SG)	1.020		1.003--1.030	
酸碱度(PH)	5.0		4.5--8.0	
尿蛋白质(PRO)	-		阴性	
尿胆原(URO)	-		阴性	
亚硝酸盐(NIT)	-		阴性	
尿白细胞(LEU)	-		阴性	

*小结:

鳞状上皮细胞偏高(4 /HP) 粘液丝偏高(11 /HP) 尿葡萄糖(GLU) 3+

操作员: 赵伟 检查日期: 2025-06-21

检查医生: 康建忠

血常规(五分类)

项目名称	检查结果	单位	参考值	提示
白细胞(WBC)	7.12	$10^9/L$	3.5--9.5	
淋巴细胞绝对值(LY#)	2.28	$10^9/L$	1.1--3.2	

淋巴细胞百分比 (LY%)	32.1	%	20--50
中性粒细胞绝对值 (GR#)	4.36	$10^9/L$	1.8--6.3
中性粒细胞百分比 (GR%)	61.3	%	40--75
嗜碱性粒细胞绝对值 (BA#)	0.04	$10^9/L$	0--0.06
嗜碱性粒细胞百分比 (BA%)	0.5	%	0--1.0
嗜酸性粒细胞绝对值 (EO#)	0.20	$10^9/L$	0.02--0.52
嗜酸性粒细胞百分比 (EO%)	2.8	%	0.4--8.0
血小板 (PLT)	192	$10^9/L$	125--350
血小板分布宽度 (PDW)	16.3	%	15--17
平均血小板体积 (MPV)	10.3	f1	6.0--14.0
血小板压积 (PCT)	0.196	%	0.11--0.28
红细胞 (RBC)	5.09	$10^{12}/L$	3.8--5.1
血红蛋白	147	g/L	115--150
红细胞压积 (HCT)	45.0	%	35--45
红细胞平均体积 (MCV)	88.4	f1	82--100
平均血红蛋白含量 (MCH)	28.8	pg	27--34
平均血红蛋白浓度 (MCHC)	326	g/L	316--354
单核细胞绝对值 (MO#)	0.24	$10^9/L$	0.1--0.60
单核细胞百分比 (MO%)	3.3	%	3--10
红细胞分布宽度标准差 (RDW-SD)	39.8	f1	35--56
红细胞分布宽度变异系数 (RDW-CV)	12.0	%	10.6--16.6
大血小板比率	28.0	%	11--45
大血小板数目	54	$10^9/L$	30--90
未成熟粒细胞数目	0.02	$10^9/L$	0--999
未成熟粒细胞百分比	0.3	%	0--100
有核红细胞数目	0.000	$10^9/L$	0--9999
有核红细胞百分比	0.00	/100WBC	0--9999

*小结:

未见异常

操作员：赵伟 检查日期：2025-06-21 检查医生：康建忠

生殖道微生态

项目名称	检查结果	单位	参考值	提示
线索细胞	-			
清洁度	II			
上皮细胞(白带)	++			
滴虫	-			
G-球菌	-			
霉菌	-			
G-杆菌	-			
G+杆菌	-			
G+球菌	-			

*小结:

上皮细胞(白带)++/HP

操作员：赵伟 检查日期：2025-06-22 检查医生：康建忠

尿沉渣

项目名称	检查结果	单位	参考值	提示
白细胞尿	4	个/u1	0--13	
上皮细胞(EC)	4	/HP	0--28	
管型(CAST)	0	个/u1	0--1	
霉菌(尿)	0	/HP	0--0	
结晶	0	/HP	0--10	
透明度(CLA)	清亮			
胆红素(BIL)	-		阴性	
颜色(Colour)	淡黄色			
红细胞(尿)(RBC)	2	个/u1	0--6	

*小结：

未见异常

操作员：赵伟 检查日期：2025-06-21 检查医生：康建忠

生化 2(特殊级)

项目名称	检查结果	单位	参考值	提示
碳酸氢根(HCO3)	22.00	mmol/L	22--29	
总蛋白(T PROT)	70.7	g/L	65--85	
白蛋白(ALB)	45.50	g/L	40--55	
球蛋白(GLB)	25.20	g/L	15--35	
白蛋白/球蛋白(ALB/GLB)	1.81		1.0--2.5	
γ -谷氨酰转肽酶(GGT)	15.0	U/L	7--45	
碱性磷酸酶(ALP)	70.0	U/L	35--100	
肌酐(CREA)	64.80	umol/L	41--73	
尿酸(UA)	235.00	umol/L	140--340	
钾(K)	4.34	mmol/L	3.5--5.5	
钠(Na)	140.5	mmol/L	136--145	
氯(Cl)	96.7	mmol/L	96--108	
钙(Ca)	2.30	mmol/L	2.11--2.52	
乳酸脱氢酶(LDH)	140.00	U/L	120--250	
淀粉酶(AMY)	88.00	IU/L	35--135	
葡萄糖(GLU)	7.59	mmol/L	3.89--6.1	↑
总胆红素(TBIL)	8.90	umol/L	0--21	
直接胆红素(DBIL)	3.2	umol/L	0--8.0	
间接胆红素(IBIL)	5.70	umol/L	0--17.39	
丙氨酸氨基转移酶(ALT)	20.00	U/L	7--40	
门冬氨酸氨基转移酶(AST)	21.00	U/L	13--35	
尿素测定(Urea)	5.90	mmol/L	2.6--7.5	
肌酸激酶(CK)	49.00	U/L	40--200	

α-羟丁酸脱氢酶	81.00	U/L	72--182	
同型半胱氨酸	10.40	umol/L	0--15	
C反应蛋白	1.50	mg/dl	0--3	
酮体	0.07	mmol/L	0.00--0.28	
D-二聚体	1.29	ug/ml	0--1.35	
动脉硬化指数	1.45		1.31--3.19	
谷草比谷丙	1.05		0.4--2.5	
高敏肌钙蛋白(TnI)	2.50	pg/ml	0--46.47	
总胆固醇(CHOL)	5.11	mmol/L	2.59--5.2	
甘油三脂(TG)	1.72	mmol/L	0.7--1.7	↑
低密度脂蛋白(LDL)	2.40	mmol/L	0--4.13	
高密度脂蛋白(HDL)	1.66	mmol/L	0.77--1.55	↑

***小结:**

葡萄糖(GLU)偏高(7.59 mmol/L) 甘油三脂(TG)偏高(1.72 mmol/L) 高密度脂蛋白(HDL)偏高(1.66 mmol/L)

操作员：梁可欣 检查日期:2025-06-21 检查医生:康建忠

人乳头瘤病毒检查 (HPV)

项目名称	检查结果	单位	参考值	提示
HPV 高危亚型 16	阴性(-)		阴性	
HPV 高危亚型 18	阴性(-)		阴性	
HPV 高危亚型 31	阴性(-)		阴性	
HPV 高危亚型 26	阴性(-)		阴性	
HPV 高危亚型 33	阴性(-)		阴性	
HPV 高危亚型 35	阴性(-)		阴性	
HPV 高危亚型 39	阴性(-)		阴性	
HPV 高危亚型 45	阴性(-)		阴性	
HPV 高危亚型 51	阴性(-)		阴性	
HPV 高危亚型 52	阴性(-)		阴性	

HPV 高危亚型 53	阴性(-)		阴性	
HPV 高危亚型 56	阴性(-)		阴性	
HPV 高危亚型 58	阴性(-)		阴性	
HPV 高危亚型 59	阴性(-)		阴性	
HPV 高危亚型 66	阴性(-)		阴性	
HPV 高危亚型 68	阴性(-)		阴性	
HPV 高危亚型 73	阴性(-)		阴性	
HPV 高危亚型 82	阴性(-)		阴性	
HPV 低危亚型 6	阴性(-)		阴性	
HPV 低危亚型 11	阴性(-)		阴性	
HPV 低危亚型 42	阴性(-)		阴性	
HPV 低危亚型 43	阴性(-)		阴性	
HPV 低危亚型 81	阴性(-)		阴性	

***小结:**

未见异常

操作员：赵伟 检查日期:2025-06-22 检查医生:康健忠

大同现代医学检验实验室

液基薄层细胞学图文报告

ID: 2025117281

病理号: 106646

姓名: 许建华

性别: 女

年龄: 25岁

送检科室:

电话号码: 18234211386

床号:

病历号:

体检号: 2106120541

送检医院: 大同瑞慈康复体检

送检日期: 2025-06-22

末次月经:

送检医生:

采样日期:

报告日期: 2025-06-22

标本满意度: 满意

细胞量: >40%

红细胞:

经期样本:

颈管细胞:

化生细胞:

鳞状细胞:

宫颈柱状细胞:

未见上皮内病变/恶性细胞:

正常范围内:

- 良性反应性改变:
- 炎症:
 - 轻度:
 - 中度:
 - 重度:
 - 放疗:
 - 妊娠:
 - 萎缩性:
 - 宫内避孕器:
 - 其他:

病原体: 滴虫感染: 念珠菌感染: 细菌感染:

提示 HPV 感染: 疱疹病毒感染:

鳞状上皮细胞分析:

- 非典型鳞状细胞:
- 倾向上皮内瘤变:
 - 倾向良性反应性改变:
 - 不能明确意义(ASC-US):
 - 不排除高度病变(ASC-H):
- 上皮内低度病变: 鳞癌:
- 上皮内高度病变:
- CIN2:
 - CIN3:

腺上皮细胞分析:

非典型腺细胞:

- 宫内膜:
- 来源不明:

非典型腺细胞(宫颈管):

- 倾向原位腺癌:
- 不能明确意义:
- 倾向良性反应性改变:

- 腺癌:
- 宫颈管:
 - 宫内膜:
 - 其它:
- 炎细胞:
- 轻度:
 - 中度:
 - 重度:
- 可疑腺癌:

诊断意见: 未见上皮内病变或恶性细胞 (NILM)。

建议:

报告医师: 张荣生

地址: 大同市魏都大道 79 号, 本报告医师签字后有效
咨询: 0352-2830587 4006-122-995

妇科细胞学是筛查项目, 出于技术原因, 可能会有假阴性结果, 本检测仅对来样负责, 如果对结果有疑义, 请在收到报告 7 天内与我们联系。

大同瑞慈康复医院 12导联心电图报告

许建华 女 25岁

体检号:322794

病床号:

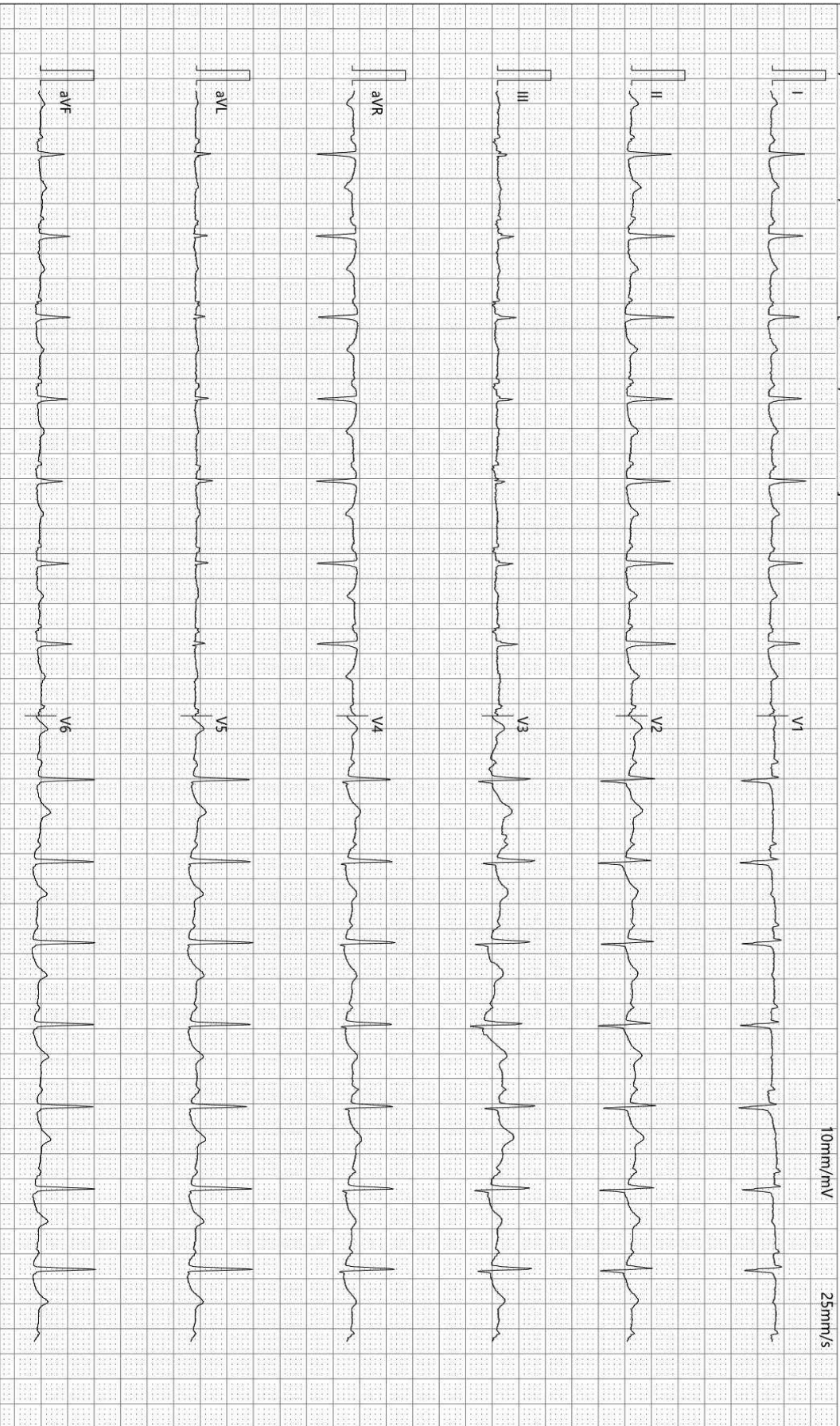
诊断结果:

- 1.窦性心律
- 2.正常心电图

诊断医生:

曹建
同古牌

HR : 92bpm [60 ~ 100bpm]
P : 87ms [0 ~ 110ms]
PR : 130ms [120 ~ 200ms]
QRS : 75ms [60 ~ 100ms]
QT/QTc : 348/431ms [320 ~ 440/0 ~ 460ms]
P/QRS/T : -31/49/44deg [0 ~ 75/-30 ~ 90/0 ~ 75deg]
RV5/SV1 : 1.115/0.578mV [0.0 ~ 2.5/0.0 ~ 2.0mV]



检查时间:2025-06-21 09:33:55

诊断时间:2025-06-21 09:38:28

SEMIP V1.90

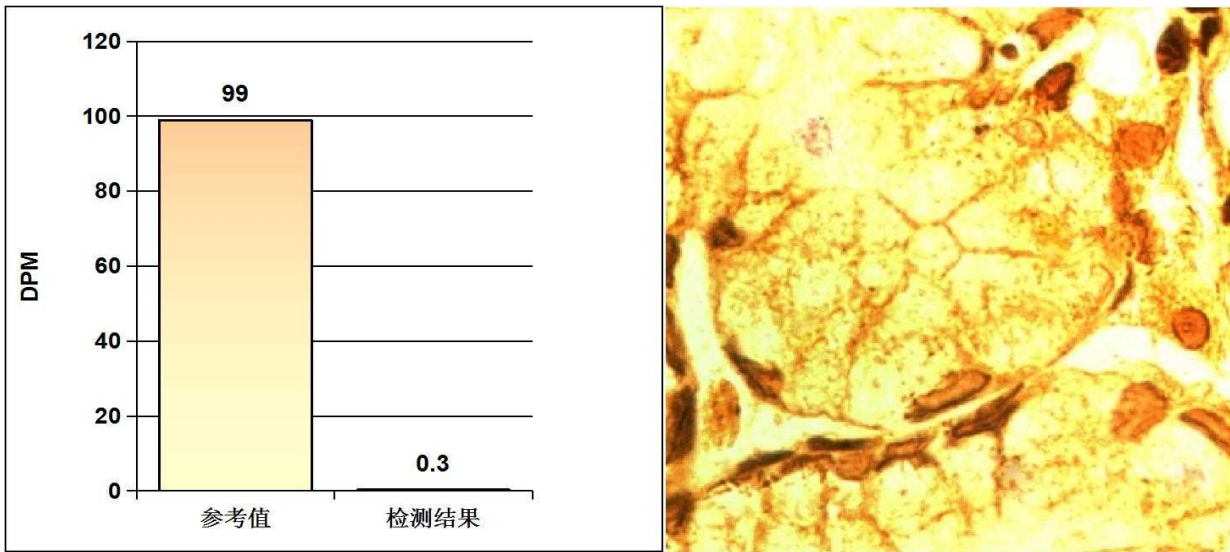
仅供临床参考

大同瑞慈康复医院

¹⁴C呼气试验检验报告

姓名	许建华	年龄	25	性别	女
住院号	0	日期	2025/6/21 10:01:27	电话	18234211386
送检医生	曹居杰	样品编号	4823	编号	2106120541

¹⁴C呼气试验



阳性参考值 (Disintegrations Per Minute(DPM)):

DPM值:	dpm > 2499	阳性++++
	1499 < dpm ≤ 2499	阳性+++
	499 < dpm ≤ 1499	阳性++
	149 < dpm ≤ 499	阳性+
	dpm ≤ 99	阴性
	99 < dpm ≤ 149	不确定

检测结果: **dpm= 0** **阴性**

医生建议: 注意保持健康及规律饮食

温馨提示: 您本次检测的结果为阴性

检测医生: 曹居杰

Rich 大同瑞慈康复医院
超声诊断图文报告

流水号: 2106120541

超声号: 1866118

姓名: 许建华

年龄: 25 岁

性别: 女

检查设备: Vivid E95

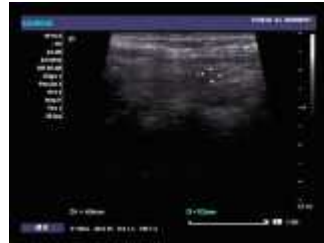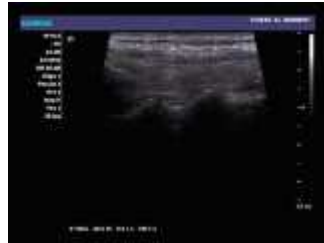体检号: 322794

申请医院: 本院

体检科室: 体检科

检查部位: 甲状腺彩超

经典图像:



影像所见:

甲状腺双侧叶形态正常, 包膜完整, 左侧叶探及大小约 0.5*0.3cm 低回声结节, 形态规则, 边界清, 余实质回声欠均匀, CDFI: 未见异常血流信号。

双侧颈部未见明显肿大淋巴结。

影像诊断:

1. 甲状腺实质回声欠均建议甲功
2. 甲状腺左侧叶结节 TI-RADS3 级

报告医师: 李菊蓉

检查日期: 2025-06-21

审核医师: 李菊蓉

报告日期: 2025-06-21



注: 本报告仅供临床医生参考!

地址: 大同市魏都大道 79 号。若有疑问, 请致电: 0352---2830580

Rich 大同瑞慈康复医院
超声诊断图文报告

流水号: 2106120541

超声号: 1866127

姓名: 许建华

年龄: 25 岁

性别: 女

检查设备: Vivid E95

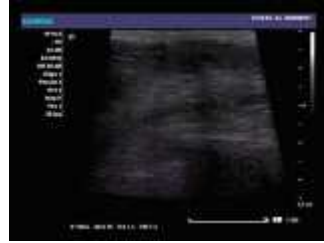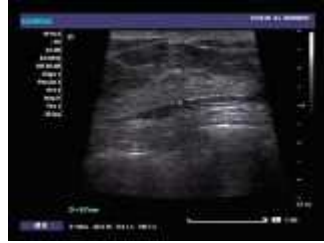体检号: 322794

申请医院: 本院

体检科室: 体检科

检查部位: 乳腺彩超

经典图像:



影像所见:

双侧乳腺腺体层次清晰, 右乳腺体厚 0.8cm, 左乳腺体厚 0.9cm, 乳导管未见扩张, 未见明显占位性病变, CDFI: 未见异常血流信号。

双侧腋下未见明显肿大淋巴结。

影像诊断:

双侧乳腺未见明显异常

报告医师: 李菊蓉

检查日期: 2025-06-21

审核医师: 李菊蓉

报告日期: 2025-06-21



注: 本报告仅供临床医生参考!

地址: 大同市魏都大道 79 号。若有疑问, 请致电: 0352---2830580

Rich 大同瑞慈康复医院
超声诊断图文报告

流水号: 2106120541

超声号: 1866129

姓名: 许建华

年龄: 25岁

性别: 女

检查设备: Vivid E95

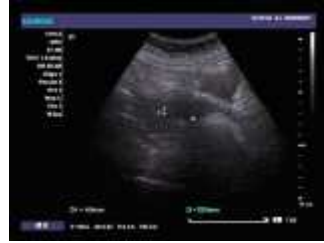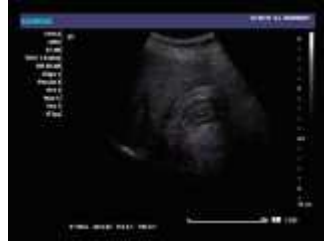体检号: 322794

申请医院: 本院

体检科室: 体检科

检查部位: 全腹彩超

经典图像:



影像所见:

肝脏大小形态正常, 包膜光滑完整, 实质回声细腻、增强, 肝内管道系统走行欠清晰, 门静脉及肝内胆管不扩张。
胆囊大小形态正常, 壁稍厚, 厚约 0.4cm, 欠光滑, 囊内透声差, 肝外胆管不扩张。
胰腺大小形态正常, 实质回声均匀, 主胰管不扩张。
脾脏大小形态正常, 实质回声均匀, 脾门静脉不宽。
双肾大小形态正常, 皮髓质分界清晰, 集合系统未见分离, 双侧输尿管未见扩张。
膀胱充盈佳, 未见明显异常。
后位子宫, 大小约 4.2*3.2*3.6cm, 肌壁回声均匀, 内膜线清晰, 厚 0.4cm, 宫颈厚约 2.4cm, 双侧附件区未见异常。

影像诊断:

1. 脂肪肝 (轻度)
2. 慢性胆囊炎

报告医师: 李菊蓉

检查日期: 2025-06-21

审核医师: 李菊蓉

报告日期: 2025-06-21



注: 本报告仅供临床医生参考!

地址: 大同市魏都大道 79 号。若有疑问, 请致电: 0352---2830580

ID 号: 2106120541

影像号: CT20250621016

姓名: 许建华

年龄: 25 岁

性别: 女

检查设备: 西门子量子双源 CT

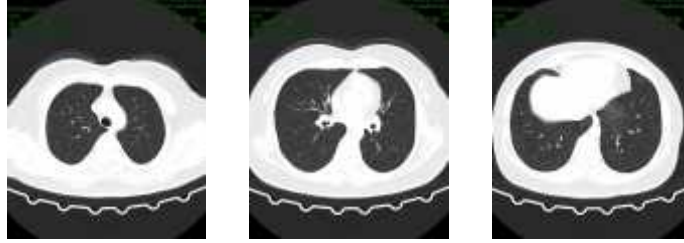体检号: 322794

申请医院: 本院

体检科室: 体检科

检查部位: CT 检查

经典图像:



影像所见:

胸廓对称, 骨性肋骨完整, 胸壁软组织结构良好, 两肺支气管血管纹理走行分布良好, 支气管束结构清晰, 双肺通气良好。右肺上叶尖前段、左肺舌段及下叶多发结节灶, 直径约 0.2-0.3cm (3-19, 29, 30, 35, 48 层面) 肺门结构未见异常。纵隔无偏移, 段以上支气管通畅。心影及大血管形态结构正常, 纵隔内未见肿大淋巴结。胸膜未见异常。

影像诊断:

两肺多发结节硬化灶, 低危结节。

报告医师: 剧艳军

检查日期: 2025-06-21

审核医师: 剧艳军

报告日期: 2025-06-21