



2106120528

大同瑞慈健康体检

报 告 册

体检编号	269267	工号	2
姓名	梁宝琴		
性别	女	年龄	50岁
单位	广灵县机关幼儿园		
部门	广灵县机关幼儿园		
联系电话	13935265500		
体检日期	2024-06-23		

尊敬的梁宝琴女士您好！

首先，瑞慈健康体检全体员工欢迎您的光临，并对您的信任表示衷心的感谢！

您于 2024-06-23 （体检编号：269267）完成健康检查，本机构的各科医生已根据您的体检项目及结果，汇总成此份健康体检报告，并经总检医生审核。据此提出对您健康状况的综合分析及建议。

瑞慈健康体检倡导“大健康、大康复”，提出“健康是第一财富（Rich）”的人文理念。希望您仔细阅读并妥善地保管此份健康体检报告，并认真关注报告中的提示与建议，若您对报告内容有任何疑问，可直接与瑞慈健康体检客服部联系，进一步咨询。

健康体检咨询电话：**0352-2824444**

客户服务咨询电话：**0352-2830597**

400-6112995

瑞慈健康体检报告由下列内容组成：

第一部分：主检报告

第二部分：分科分项结果

第三部分：检验报告

第四部分：附表

主检报告

检查综述

- 1、【生殖道微生态】 G-杆菌++ G+球菌+
- 2、【尿沉渣】 上皮细胞(EC)偏高(33 /HP)
- 3、【尿常规】 鳞状上皮细胞偏高(33 /HP) 粘液丝偏高(1 /HP) 尿白细胞(LEU)1+
- 4、【妇科内诊】 (1) 阴道炎 (2) 宫颈肥大
- 5、【甲状腺彩超】 1. 甲状腺右侧叶结节 TI-RADS 3级 2. 甲状腺左侧叶多发囊肿 TI-RADS 2级
- 6、【乳腺彩超】 左乳结节 BI-RADS 3级
- 7、【全腹彩超】 1. 胆囊息肉 2. 宫内节育器位置正常

医生建议

【G+球菌+】：

(1) 阴道微生物学检查是用于提示除阴道的正常菌群之外，可致病的菌群类别判断，用于临床治疗指导。

【G-杆菌++】：

(1) 阴道微生物学检查是用于提示除阴道的正常菌群之外，可致病的菌群类别判断，用于临床治疗指导。

【上皮细胞(EC)偏高】：

(1) 尿液中的上皮细胞主要包括肾小管上皮细胞、移行上皮细胞、鳞状上皮细胞。尿液中出现肾小管上皮细胞，多见于肾小管病变。移行上皮细胞提示相应部位的病变。

(2) 在正常的尿液中可见少量的鳞状上皮细胞，如果鳞状上皮细胞大量增加，并伴有白细胞增多，则提示有炎症，女性患者则因排除阴道分泌物混入的位于阴道表层的扁平上皮细胞。

【鳞状上皮细胞偏高】：

(1) 在生理情况下，机体正常的新陈代谢都会引起鳞状上皮细胞的脱离，这是一种正常的机体现象。如果长时间出现鳞状上皮细胞偏高的现象时，则有可能是尿路感染、泌尿系统结石等因素导致，应及时往泌尿外科进一步诊断治疗。

【粘液丝偏高】：

(1) 尿常规中粘液丝是由尿路中细胞分泌出来的，在有尿路感染时分泌会明显增多，且伴有炎症细胞的出现。

(2) 粘液丝偏高，可分为生理性偏高和病理性偏高两种，生理性偏高一般是由于喝水较少导致的尿液浓缩，一般在喝水后就能达到稀释的效果。

(3) 病理性的粘液丝偏高是由于泌尿系炎症或者是前列腺炎导致的，需要注意观察，多喝水，同时有白细胞等炎症细胞增多时，应及时服用抗感染药物治疗。如果仅有粘液丝的增多而没有白细胞等炎症细胞增多时，尿路有炎症的可能性不大。

(4) 建议平时饮食注意清淡，多喝水，少吃油腻和辛辣的食物，要注意个人清洁卫生，勤洗阴部，注意休息。

【尿白细胞(LEU)1+】：

(1) 建议泌尿外科诊断治疗。

【宫颈肥大】：

- (1) 宫颈肥大引起的原因一是慢性炎症长期刺激，使宫颈充血、水肿，宫颈腺体和间质发生增生而导致宫颈不同程度的肥大、硬度增加。
- (2) 二是在宫颈腺体的深部可能出现粘液潴留，形成大小不等的囊肿，使宫颈变得肥大。
- (3) 宫颈肥大有时可比正常宫颈增大2~4倍，宫颈表面可以是光滑的，也可有糜烂。宫颈质地一般较硬，这是纤维结缔组织增生所致的。
- (4) 如果是单纯性的宫颈肥大，一般不需特殊处理，妇科定期复查即可。

【阴道炎】：

- (1) 阴道炎是阴道粘膜及粘膜下结缔组织的炎症，是妇科门诊常见的疾病。
- (2) 正常健康妇女，由于解剖学及生物化学特点，阴道对病原体的侵入有自然防御功能，当阴道的自然防御功能遭到破坏，则病原体易于侵入，导致阴道炎症。
- (3) 绝经后妇女由于雌激素缺乏，阴道上皮菲薄，细胞内糖原含量减少，阴道PH高达7左右，故阴道抵抗力低下，比青春期及育龄妇女易受感染。
- (4) 阴道炎临床上以白带的性状发生改变以及外阴痒痒灼痛为主要临床特点，感染累及尿道时，可有尿痛、尿急等症状。常见的阴道炎有细菌性阴道病、滴虫性阴道炎、霉菌性阴道炎、老年性阴道炎。
- (5) 阴道炎由不同的病原体感染所致，一旦出现外阴不适，白带异常，立即去医院检查，确定病原体，针对病因治疗。

【甲状腺右侧叶结节】：

- (1) 甲状腺结节是一种常见的甲状腺疾病，很多甲状腺疾病可表现为结节，如可由甲状腺退行性变、炎症、自身免疫性及新生物等多种病变所致。甲状腺结节在各个年龄段的男女人群中均可见到，但中年女性中较多。
- (2) 甲状腺结节分良性和恶性两大类，良性的占绝大多数，恶性者不足1%，判断甲状腺结节的良恶主要依靠病史、体格检查、放射性核素扫描、穿刺细胞学检查。
- (3) 建议往外科就诊，进一步检查，明确诊断，结合临床诊治并定期复查。

【甲状腺左侧叶多发囊肿】：

- (1) 建议内分泌科诊断治疗。

【左乳结节】：

- (1) 乳腺结节是乳腺组织导管和乳小叶在结构上的退行性变及进行性结缔组织的生长，主要以乳房周围性疼痛为特征，或在情绪变化、劳累、天气变化时加重，每月月经前疼痛加剧，行经后疼痛减退或消失。其主要原因是由于内分泌失调。
- (2) 建议少吃刺激性食物或进行药物治疗干预，必要时外科诊治。

【胆囊息肉】：

- (1) 胆囊息肉又称胆囊隆起样病变，其临床症状无特异性，大部分患者为查体时所发现。主要症状为中上腹部隐痛。发病年龄多在30~50岁，以中青年为主。
- (2) 一般认为，胆囊息肉是胆囊癌的诱发因素，如胆囊息肉大于1cm时，最好先行手术治疗，以杜绝胆囊癌的发生。
- (3) 胆囊息肉临床特点有，一是发病率逐渐增高。高胆固醇饮食、长期酗酒、过多进食刺激性饮食、饮食规律紊乱如：不吃早餐、晚餐过盛、过多等不良饮食习惯多可造成胆囊息肉的形成；
- (4) 二是隐蔽攻击性强。胆囊息肉多无症状，85%以上的患者都是在例行体检中发现。3-4mm以下的息肉在CT和核磁共振中难以发现或常常漏诊；
- (5) 禁酒及含酒精类饮料，因酒精在体内主要通过肝脏分解、解毒，所以，酒精可直接损伤肝功能，引起肝胆功能失调，使胆汁的分泌、排出过程紊乱，从而刺激胆囊息肉增长。
- (6) 饮食规律、吃好早餐对胆囊息肉患者很重要。肝脏主要分泌胆汁，分泌的胆汁存储入胆囊内，而胆汁的功能主要是消化油性食物。如果不吃早餐，胆汁在胆囊内滞留时间长，可刺激胆囊形成胆囊息肉或使原来的息肉增大或发生变化。所以，要调配营养丰富的早餐和养成吃早餐的生活习惯。

(7)低胆固醇饮食，胆固醇摄入过多，可加重肝胆的代谢负担，并引起多余的胆固醇在胆囊壁结晶、积聚和沉淀，从而形成息肉，所以，胆囊息肉患者应降低胆固醇摄入量，尤其是晚上，应避免进食高胆固醇类食品，如鸡蛋（尤其是蛋黄）、肥肉、海鲜、无鳞鱼类、动物内脏等食品。

(8)宜多食各种新鲜水果、蔬菜，进低脂肪、低胆固醇食品，如香菇、木耳、芹菜、豆芽、海带、藕、鱼肉、兔肉、鸡肉、鲜豆类等；宜多食干豆类及其制品；宜选用植物油，不用动物油；

(9)少吃辣椒、生蒜等刺激性食物或辛辣食品；不用油煎、炸、烤、熏的烹调方法；饮水时，用少量山楂、银杏、绞股蓝草放入水杯中饮用。

汇总医生： 丁昊炜

主检日期： 2024-06-25

主检医生：

分科结果

身高、体重、血压

项目名称	检查结果	项目名称	检查结果
身高	163cm	体重	53kg
血压	130/83mmHg		

***小结：**

未见异常

操作员：张悦

检查日期：2024-06-23

检查医生：名燕凌

妇科内诊

项目名称	检查结果	项目名称	检查结果
外阴	正常	尿道口	正常
阴道	阴道炎	子宫	正常
附件	正常	宫颈	肥大
后穹窿	正常		

***小结：**

(1) 阴道炎

(2) 宫颈肥大

操作员：智美玲

检查日期：2024-06-23

检查医生：智美玲

检验报告

尿常规

项目名称	检查结果	单位	参考值	提示
胆红素(BIL)	-		阴性	
隐血(ERY)	-		阴性	
小圆上皮细胞(SRC)	0	个/ul	0--0	
维生素 C	-		阴性	
异常红细胞	0	个/ul	0--3	
红细胞（正常）	0	个/ul	0--6	
鳞状上皮细胞	33	个/ul	0--0	↑
粘液丝	1	个/ul	0--0	↑
尿葡萄糖(GLU)	-		阴性	
酮体(KET)	-		阴性	
比重(SG)	1.010		1.003--1.030	
酸碱度(PH)	7.0		4.5--8.0	
尿蛋白质(PRO)	-		阴性	
尿胆原(URO)	-		阴性	
亚硝酸盐(NIT)	-		阴性	
尿白细胞(LEU)	1+		阴性	

*小结:

鳞状上皮细胞偏高(33 /HP) 粘液丝偏高(1 /HP) 尿白细胞(LEU)1+

操作员：黄璐瑶 检查日期:2024-06-23 检查医生:陈建国

血常规（五分类）

项目名称	检查结果	单位	参考值	提示
白细胞(WBC)	4.24	10 ⁹ /L	3.5--9.5	
淋巴细胞绝对值(LY#)	1.44	10 ⁹ /L	1.1--3.2	

淋巴细胞百分比(LY%)	34.0	%	20--50
中性粒细胞绝对值(GR#)	2.28	10 ⁹ /L	1.8--6.3
中性粒细胞百分比(GR%)	53.8	%	40--75
嗜碱性粒细胞绝对值(BA#)	0.03	10 ⁹ /L	0--0.06
嗜碱性粒细胞百分比(BA%)	0.7	%	0--1.0
嗜酸性粒细胞绝对值(EO#)	0.23	10 ⁹ /L	0.02--0.52
嗜酸性粒细胞百分比(EO%)	5.5	%	0.4--8.0
血小板(PLT)	157	10 ⁹ /L	125--350
血小板分布宽度(PDW)	16.0	%	15--17
平均血小板体积(MPV)	11.5	fl	6.0--14.0
血小板压积(PCT)	0.181	%	0.11--0.28
红细胞(RBC)	4.89	10 ¹² /L	3.8--5.1
血红蛋白	138	g/L	115--150
红细胞压积(HCT)	42.3	%	35--45
红细胞平均体积(MCV)	86.5	fl	82--100
平均血红蛋白含量(MCH)	28.1	pg	27--34
平均血红蛋白浓度(MCHC)	325	g/L	316--354
单核细胞绝对值(MO#)	0.26	10 ⁹ /L	0.1--0.60
单核细胞百分比(MO%)	6.0	%	3--10
红细胞分布宽度标准差(RDW-SD)	41.4	fl	35--56
红细胞分布宽度变异系数(RDW-CV)	12.8	%	10.6--16.6
大血小板比率	36.4	%	11--45
大血小板数目	57	10 ⁹ /L	30--90
未成熟粒细胞数目	0.00	10 ⁹ /L	0--999
未成熟粒细胞百分比	0.1	%	0--100
有核红细胞数目	0.000	10 ⁹ /L	0--9999

有核红细胞百分比	0.00	/100WBC	0--9999	
----------	------	---------	---------	--

***小结:**

未见异常

操作员：余雅倩 检查日期:2024-06-23 检查医生:陈建国

生殖道微生态

项目名称	检查结果	单位	参考值	提示
线索细胞	-			
清洁度	II			
上皮细胞(白带)	++			
滴虫	-			
G-球菌	-			
霉菌	-			
G-杆菌	++			
G+杆菌	-			
G+球菌	+			

***小结:**

G-杆菌++ G+球菌+

操作员：王文静 检查日期:2024-06-24 检查医生:陈建国

尿沉渣

项目名称	检查结果	单位	参考值	提示
白细胞尿	12	个/ul	0--13	
上皮细胞(EC)	33	/HP	0--28	↑
管型(CAST)	0	个/ul	0--1	
霉菌(尿)	0	/HP	0--0	
结晶	0	/HP	0--10	
透明度(CLA)	清亮			

胆红素(BIL)	-		阴性
颜色(Colour)	淡黄色		
红细胞(尿)(RBC)	0	个/ul	0--6

***小结:**

上皮细胞(EC)偏高(33 /HP)

操作员：黄璐瑶 检查日期:2024-06-23 检查医生:陈建国

生化全项 2

项目名称	检查结果	单位	参考值	提示
碳酸氢根(HCO3)	23.30	mmol/L	22--29	
总蛋白(T PROT)	70.2	g/L	65--85	
白蛋白(ALB)	49.40	g/L	40--55	
球蛋白(GLB)	20.80	g/L	15--35	
白蛋白/球蛋白(ALB/GLB)	2.38		1.0--2.5	
γ-谷氨酰转肽酶(GGT)	16.0	U/L	7--45	
碱性磷酸酶(ALP)	76.0	U/L	50--135	
肌酐(CREA)	57.00	umol/L	41--73	
尿酸(UA)	303.00	umol/L	140--340	
钾(K)	4.31	mmol/L	3.5--5.5	
钠(Na)	143.8	mmol/L	136--145	
氯(Cl)	100.4	mmol/L	96--108	
钙(Ca)	2.44	mmol/L	2.11--2.52	
乳酸脱氢酶(LDH)	172.00	U/L	120--250	
淀粉酶(AMY)	105.00	IU/L	35--135	
葡萄糖(GLU)	5.35	mmol/L	3.89--6.1	
总胆红素(TBIL)	17.70	umol/L	0--21	
直接胆红素(DBIL)	2.7	umol/L	0--8.0	
间接胆红素(IBIL)	15.00	umol/L	0--17.39	

丙氨酸氨基转移酶(ALT)	26.00	U/L	7--40	
门冬氨酸氨基转移酶(AST)	35.00	U/L	13--35	
尿素测定 (Urea)	5.60	mmol/L	2.6--7.5	
肌酸激酶(CK)	138.00	U/L	40--200	
α-羟丁酸脱氢酶	146.00	U/L	72--182	
同型半胱氨酸	13.80	umol/L	0--15	
C 反应蛋白	0.80	mg/dl	0--3	
酮体	0.09	mmol/L	0.00--0.28	
D-二聚体	0.22	ug/ml	0--1.35	
动脉硬化指数	1.87		1.31--3.19	
谷草比谷丙	1.35		0.4--2.5	
高敏肌钙蛋白 (Tnl)	2.30	pg/ml	0--46.47	
总胆固醇(CHOL)	4.62	mmol/L	2.59--5.2	
甘油三脂(TG)	1.59	mmol/L	0.7--1.7	
低密度脂蛋白(LDL)	2.43	mmol/L	0--4.13	
高密度脂蛋白(HDL)	1.30	mmol/L	0.77--1.55	

***小结:**

未见异常

操作员：祁佳佳 检查日期:2024-06-23 检查医生:陈建国

人乳头瘤病毒检查 (HPV)

项目名称	检查结果	单位	参考值	提示
HPV 高危亚型 16	阴性(-)		阴性	
HPV 高危亚型 18	阴性(-)		阴性	
HPV 高危亚型 31	阴性(-)		阴性	
HPV 高危亚型 26	阴性(-)		阴性	
HPV 高危亚型 33	阴性(-)		阴性	
HPV 高危亚型 35	阴性(-)		阴性	

HPV 高危亚型 39	阴性(-)		阴性	
HPV 高危亚型 45	阴性(-)		阴性	
HPV 高危亚型 51	阴性(-)		阴性	
HPV 高危亚型 52	阴性(-)		阴性	
HPV 高危亚型 53	阴性(-)		阴性	
HPV 高危亚型 56	阴性(-)		阴性	
HPV 高危亚型 58	阴性(-)		阴性	
HPV 高危亚型 59	阴性(-)		阴性	
HPV 高危亚型 66	阴性(-)		阴性	
HPV 高危亚型 68	阴性(-)		阴性	
HPV 高危亚型 73	阴性(-)		阴性	
HPV 高危亚型 82	阴性(-)		阴性	
HPV 低危亚型 6	阴性(-)		阴性	
HPV 低危亚型 11	阴性(-)		阴性	
HPV 低危亚型 42	阴性(-)		阴性	
HPV 低危亚型 43	阴性(-)		阴性	
HPV 低危亚型 81	阴性(-)		阴性	

***小结:**

未见异常

操作员：祁佳佳 检查日期:2024-06-24 检查医生:康建忠

大同现代医学检验实验室

液基薄层细胞学图文报告

ID: 2024100973

病理号: 094343

姓名: 梁宝琴

性别: 女

年龄: 50岁

送检科室:

电话号码: 13935265500

床号:

病历号:

体检号: 2106120528

送检医院: 大同瑞慈康复体检

送检日期: 2024-06-24

末次月经:

送检医生:

采样日期:

报告日期: 2024-06-24

标本满意度: 满意

细胞量: >45%

红细胞:

经期样本:

颈管细胞:

化生细胞:

鳞状细胞:

宫颈柱状细胞:

未见上皮内病变/恶性细胞:

正常范围内:

良性反应性改变:

- 炎症:
 - 轻度:
 - 中度:
 - 重度:
- 放疗:
- 妊娠:
- 萎缩性:
- 宫内避孕器:
- 其他:

病原体: 滴虫感染: 念珠菌感染: 细菌感染:

提示 HPV 感染: 疱疹病毒感染:

鳞状上皮细胞分析:

非典型鳞状细胞:

- 倾向上皮内瘤变:
- 倾向良性反应性改变:
- 不能明确意义(ASC-US):
- 不排除高度病变(ASC-H):

上皮内低度病变: 鳞癌:

上皮内高度病变:

- CIN2:
- CIN3:

腺上皮细胞分析:

非典型腺细胞:

- 宫内膜:
- 来源不明:

非典型腺细胞(宫颈管):

- 倾向原位腺癌:
- 不能明确意义:
- 倾向良性反应性改变:

腺癌:

- 宫颈管:
- 宫内膜:
- 其它:

炎细胞:

- 轻度:
- 中度:
- 重度:

可疑腺癌:

诊断意见: 未见上皮内病变或恶性细胞 (NILM)。

建议:

报告医师: 张荣生

地址: 大同市魏都大道 79 号, 本报告医师签字后有效
咨询: 0352-2830587 4006-122-995

妇科细胞学是筛查项目, 出于技术原因, 可能会有假阴性结果, 本检测仅对来样负责, 如果对结果有疑义, 请在收到报告 7 天内与我们联系。

大同瑞慈康复医院 12导联心电图报告

梁宝琴 女 50岁 体检号:269267

病床号:

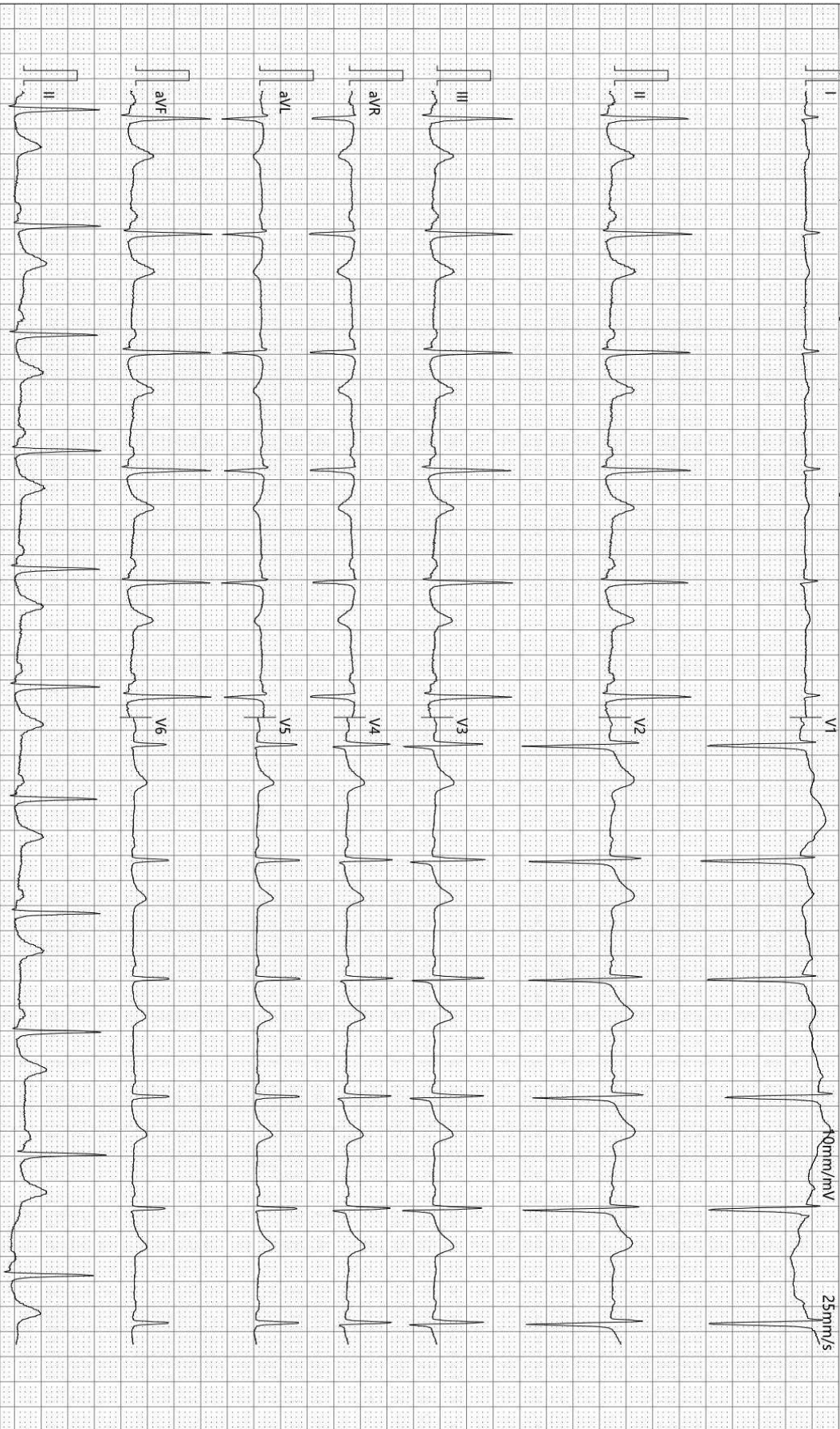
诊断结果:

- 1.窦性心律
- 2.正常心电图

诊断医生:

张之生

HR : 64bpm [60~100bpm]
P : 114↑ms [0~110ms]
PR : 163ms [120~200ms]
QRS : 78ms [60~100ms]
QT/QTc : 419/434ms [320~440/0~460ms]
P/QRS/T : 81↑/81/79↑deg. [0~75/-30~90/0~75deg]
RV5/SV1 : 0.807/1.788mV [0.0~2.5/0.0~2.0mV]



检查时间:2024-06-23 09:57:20

诊断时间:2024-06-23 10:13:34

SEMIP V1.90

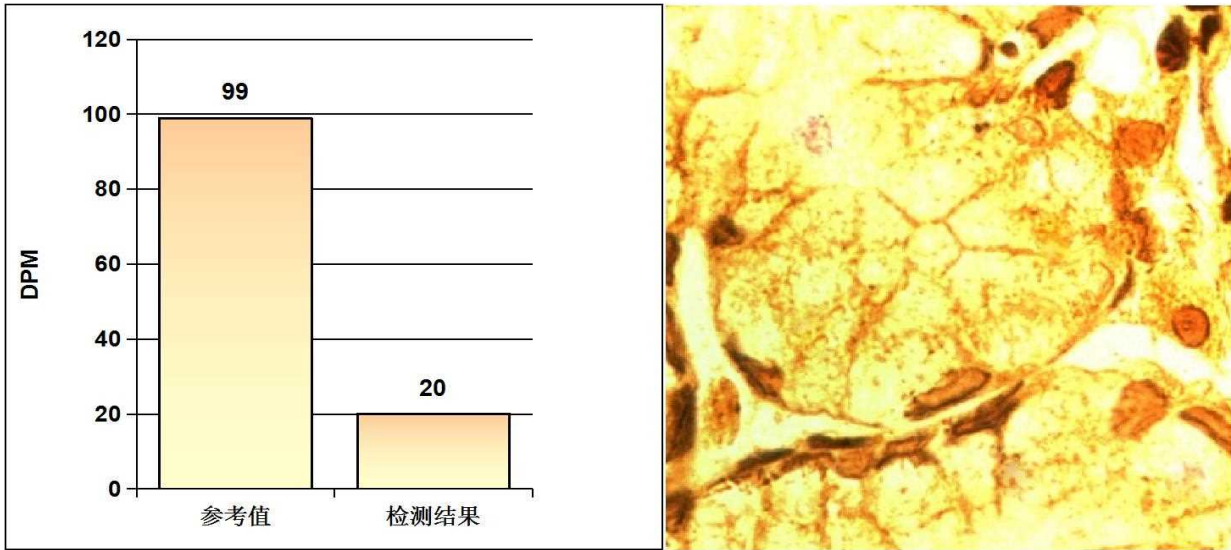
仅供临床参考

大同瑞慈康复医院

¹⁴C呼气试验检验报告

姓名	梁宝琴	年龄	50	性别	女
住院号	0	日期	2024/6/23 8:31:44	电话	0
送检医生	曹居杰	样品编号	0262	编号	2106120528

¹⁴C呼气试验



阳性参考值 (Disintegrations Per Minute(DPM)):

DPM值:	dpm > 2499	阳性++++
	1499 < dpm ≤ 2499	阳性+++
	499 < dpm ≤ 1499	阳性++
	149 < dpm ≤ 499	阳性+
	dpm ≤ 99	阴性
	99 < dpm ≤ 149	不确定

检测结果: **dpm= 20** **阴性**

医生建议: 注意保持健康及规律饮食

温馨提示: 您本次检测的结果为阴性

检测医生: 曹居杰

双源 CT 诊断图文报告

流水号: 2106120528

影像号: CT20240623019

姓名: 梁宝琴

年龄: 50 岁

性别: 女

检查设备: 西门子量子双源 CT

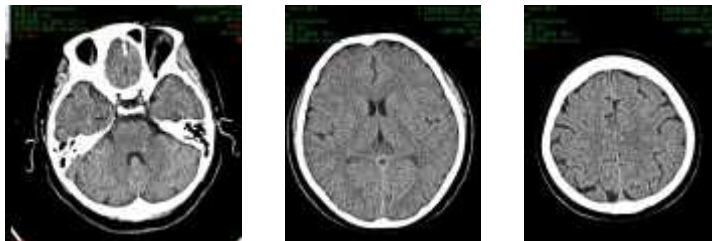
体检号: 269267

申请医院: 本院

体检科室: 体检科

检查部位: CT 检查

经典图像:



影像所见:

颅脑结构双侧对称, 脑实质内未见异常密度。中线结构居中。脑沟、裂、池及脑室系统等未见异常。

影像诊断:

颅脑未见明显异常

报告医师: 剧艳军

检查日期: 2024-06-24

审核医师: 剧艳军

报告日期: 2024-06-24

超声诊断图文报告

流水号: 2106120528

影像号: 1595095

姓名: 梁宝琴

年龄: 50 岁

性别: 女

检查设备: Vivid E95

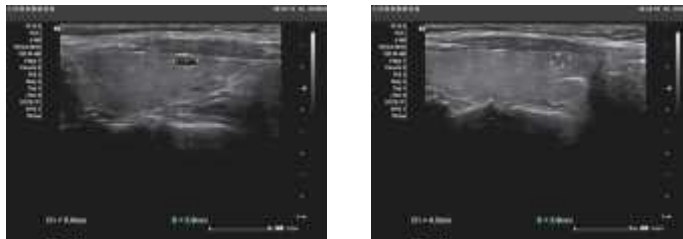
体检号: 269267

申请医院: 本院

体检科室: 体检科

检查部位: 甲状腺彩超

经典图像:



影像所见:

甲状腺双侧叶形态正常, 包膜完整, 左侧叶探及多个囊性回声, 内见点状强回声, 大者约 0.54*0.29cm, 形态规则, 内透声好, 右侧叶下极实质内探及大小约 0.43*0.28cm 低回声结节, 形态规则, 边界清, 余实质回声均匀, CDFI: 未见异常血流信号。

双侧颈部未见明显肿大淋巴结。

影像诊断:

1. 甲状腺右侧叶结节 TI-RADS 3 级
2. 甲状腺左侧叶多发囊肿 TI-RADS 2 级

报告医师: 郭丽霞

检查日期: 2024-06-23

审核医师: 郭丽霞

报告日期: 2024-06-23

超声诊断图文报告

流水号: 2106120528

影像号: 1595097

姓名: 梁宝琴

年龄: 50岁

性别: 女

检查设备: Vivid E95

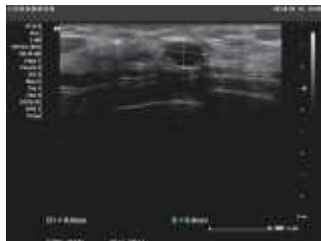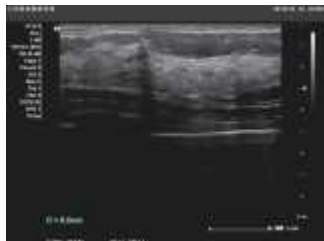体检号: 269267

申请医院: 本院

体检科室: 体检科

检查部位: 乳腺彩超

经典图像:



影像所见:

双侧乳腺腺体层次清晰, 右乳腺体厚 0.8cm, 左乳腺体厚 1.0cm, 乳导管未见扩张, 左乳 8 点距乳头 1cm 处探及大小约 0.94*0.64cm 低回声结节, 形态规则, 边界清, CDFI: 未见异常血流信号。

双侧腋下未见明显肿大淋巴结。

影像诊断:

左乳结节 BI-RADS 3 级

报告医师: 郭丽霞

检查日期: 2024-06-23

审核医师: 郭丽霞

报告日期: 2024-06-23

超声诊断图文报告

流水号: 2106120528

影像号: 1595099

姓名: 梁宝琴

年龄: 50 岁

性别: 女

检查设备: Vivid E95

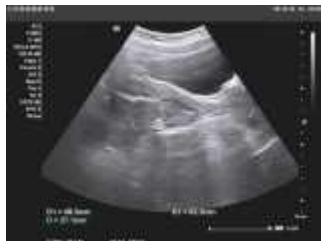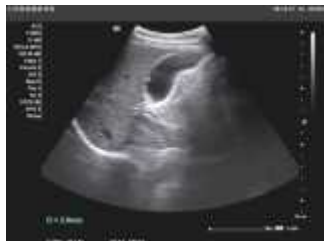体检号: 269267

申请医院: 本院

体检科室: 体检科

检查部位: 全腹彩超

经典图像:



影像所见:

肝脏大小形态正常, 包膜光滑完整, 实质回声均匀, 肝内管道系统走行清晰, 门静脉及肝内胆管不扩张。

胆囊大小形态正常, 壁不厚、欠光滑, 囊壁探及直径约 0.3cm 高回声凸起, 位置固定, 后无声影, 囊内透声好, 肝外胆管不扩张。

胰腺大小形态正常, 实质回声均匀, 主胰管不扩张。

脾脏大小形态正常, 实质回声均匀, 脾门静脉不宽。

双肾大小形态正常, 皮髓质分界清晰, 集合系统未见分离, 双侧输尿管未见扩张。

膀胱充盈佳, 未见明显异常。

前位子宫, 大小约 4.8*4.5*4.2cm, 肌壁回声均匀, 内膜线清晰, 厚 0.4cm, 宫内节育器位置正常, 宫颈厚约 2.7cm, 双侧附件区未见异常。

影像诊断:

1. 胆囊息肉
2. 宫内节育器位置正常

报告医师: 郭丽霞

检查日期: 2024-06-23

审核医师: 郭丽霞

报告日期: 2024-06-23