



# 检 查 结 果

姓名	赵泽军
性别	男
年龄	54岁
联系电话	18636261190
体检日期	2026-05-31

## 检验报告

## 尿常规

项目名称	检查结果	单位	参考值	提示
胆红素(BIL)	-		阴性	
隐血(ERY)	3+		阴性	
小圆上皮细胞(SRC)	0	个/u1	0--0	
维生素C	-		阴性	
异常红细胞	0	个/u1	0--3	
红细胞(正常)	37	个/u1	0--6	↑
鳞状上皮细胞	2	个/u1	0--0	↑
粘液丝	1	个/u1	0--0	↑
尿葡萄糖(GLU)	-		阴性	
酮体(KET)	-		阴性	
比重(SG)	1.010		1.003--1.030	
酸碱度(PH)	6.5		4.5--8.0	
尿蛋白质(PRO)	-		阴性	
尿胆原(URO)	-		阴性	
亚硝酸盐(NIT)	-		阴性	
尿白细胞(LEU)	-		阴性	

## \*小结:

隐血(ERY)3+ 正常红细胞偏高(37 个/u1) 鳞状上皮细胞偏高(2 /HP) 粘液丝偏高(1 /HP)

操作员: 荆鹏山 检查日期:2026-05-31 检查医生: 祁佳佳

## 血常规(五分类)

项目名称	检查结果	单位	参考值	提示
白细胞(WBC)	5.21	$10^9/L$	3.5--9.5	
淋巴细胞绝对值(LY#)	1.72	$10^9/L$	1.1--3.2	

淋巴细胞百分比 (LY%)	33.1	%	20--50	
中性粒细胞绝对值 (GR#)	2.98	$10^9/L$	1.8--6.3	
中性粒细胞百分比 (GR%)	57.2	%	40--75	
嗜碱性粒细胞绝对值 (BA#)	0.02	$10^9/L$	0--0.06	
嗜碱性粒细胞百分比 (BA%)	0.4	%	0--1.0	
嗜酸性粒细胞绝对值 (EO#)	0.14	$10^9/L$	0.02--0.52	
嗜酸性粒细胞百分比 (EO%)	2.6	%	0.4--8	
血小板 (PLT)	315	$10^9/L$	125--350	
血小板分布宽度 (PDW)	10.5	f1	9.0--17	
平均血小板体积 (MPV)	9.5	f1	6.0--14.0	
血小板压积 (PCT)	0.299	%	0.11--0.28	↑
红细胞 (RBC)	4.50	$10^{12}/L$	4.3--5.8	
血红蛋白	129	g/L	130--175	↓
红细胞压积 (HCT)	40.6	%	40--50	
红细胞平均体积 (MCV)	90.3	f1	82--100	
平均血红蛋白含量 (MCH)	28.6	pg	27--34	
平均血红蛋白浓度 (MCHC)	317	g/L	316--354	
单核细胞绝对值 (MO#)	0.35	$10^9/L$	0.1--0.6	
单核细胞百分比 (MO%)	6.7	%	3--10	
红细胞分布宽度标准差 (RDW-SD)	44.5	f1	35--56	
红细胞分布宽度变异系数 (RDW-CV)	13.9	%	10.6--16.6	
大血小板比率	22.4	%	11--45	
大血小板数目	71	$10^9/L$	30--90	
未成熟粒细胞数目	0.00	$10^9/L$	0--0.6	
未成熟粒细胞百分比	0.0	%	0--10	
有核红细胞数目	0.000	$10^9/L$	0--9999	
有核红细胞百分比	0.00	/100WBC	0--9999	

\*小结:

血小板压积(PCT)偏高(0.299 %) 血红蛋白偏低(129 g/L)

操作员：荆鹏山 检查日期：2026-05-31 检查医生：祁佳佳

## 肾功三项

项目名称	检查结果	单位	参考值	提示
肌酐(CREA)	48.60	umol/L	57--97	↓
尿酸(UA)	250.00	umol/L	200--420	
尿素测定(Urea)	5.50	mmol/L	3.1--8.0	

## \*小结:

肌酐(CREA)偏低(48.60 umol/L)

操作员：孙钰 检查日期：2026-05-31 检查医生：

## 空腹血糖

项目名称	检查结果	单位	参考值	提示
葡萄糖(GLU)	4.96	mmol/L	3.89--6.1	

## \*小结:

未见异常

操作员：孙钰 检查日期：2026-05-31 检查医生：

## 尿沉渣

项目名称	检查结果	单位	参考值	提示
白细胞尿	0	个/u1	0--13	
上皮细胞(EC)	2	/HP	0--28	
管型(CAST)	0	个/u1	0--1	
霉菌(尿)	0	/HP	0--0	
结晶	4	/HP	0--10	
透明度(CLA)	清亮			
胆红素(BIL)	-		阴性	
颜色(Colour)	淡黄色			
红细胞(尿)(RBC)	37	个/u1	0--6	↑

**\*小结：**

红细胞(尿)(RBC)偏高(37 个/u1)

操作员：荆鹏山 检查日期:2026-05-31 检查医生:祁佳佳

**血脂四项**

项目名称	检查结果	单位	参考值	提示
动脉硬化指数	2.84		1.31--3.19	
总胆固醇(CHOL)	4.59	mmol/L	2.59--5.2	
甘油三脂(TG)	0.92	mmol/L	0.7--1.7	
低密度脂蛋白(LDL)	2.93	mmol/L	0--4.13	
高密度脂蛋白(HDL)	1.03	mmol/L	0.77--1.55	

**\*小结：**

未见异常

操作员：孙钰 检查日期:2026-05-31 检查医生:

**肝功能三项**

项目名称	检查结果	单位	参考值	提示
γ-谷氨酰转肽酶(GGT)	15.0	U/L	10--60	
丙氨酸氨基转移酶(ALT)	17.00	U/L	9--50	
门冬氨酸氨基转移酶(AST)	18.00	U/L	15--40	
谷草比谷丙	1.06		0.4--2.5	

**\*小结：**

未见异常

操作员：孙钰 检查日期:2026-05-31 检查医生:

# 体检科 12导联心电图报告

赵泽军

男

54岁

ID:2105250532

申请科室:体检科

体检号:320557

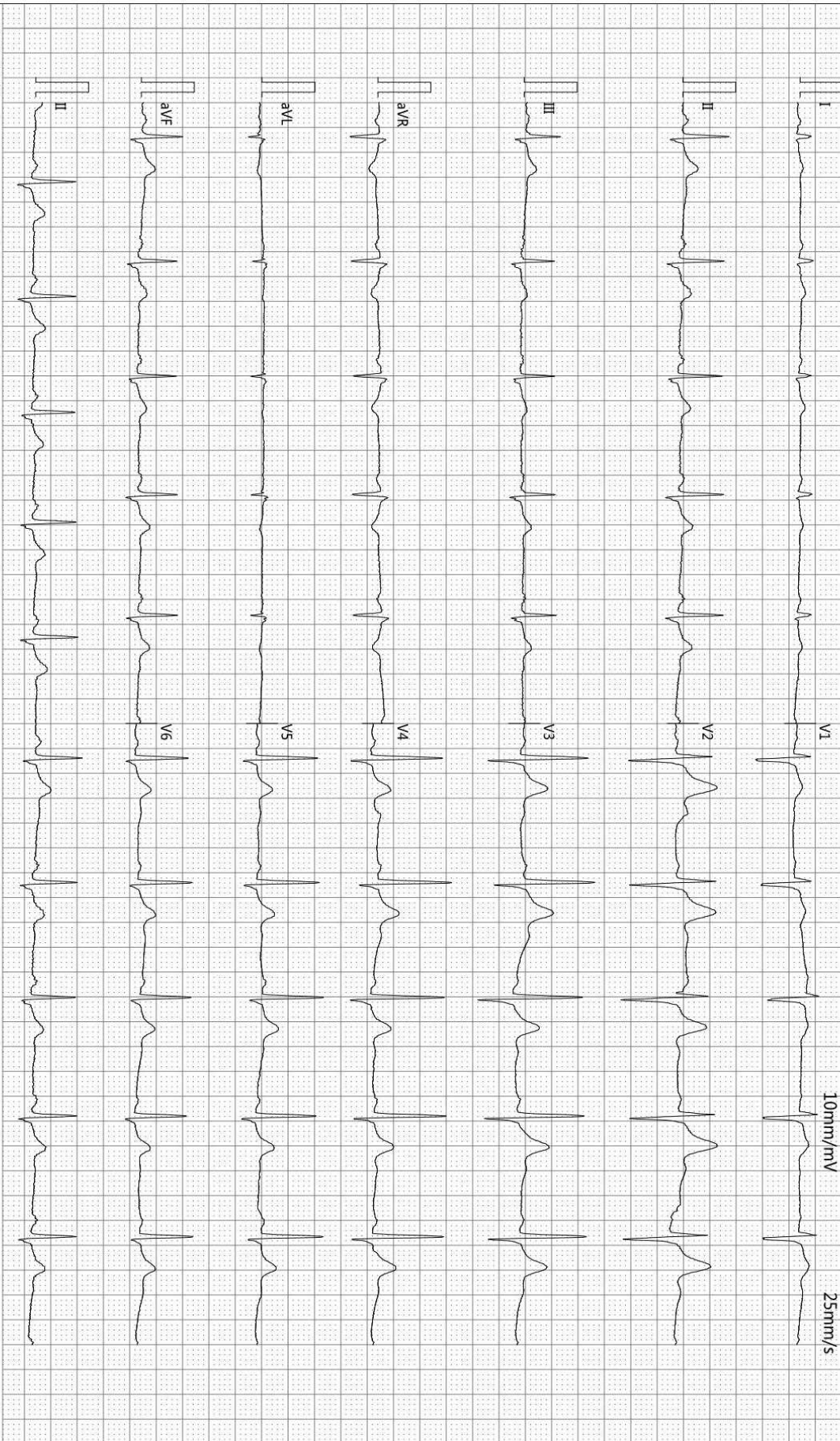
病床号:

HR: 63bpm  
QT/QTc:370/381ms

P: 113 ↑ms  
P/QRS/T: 60/72/69deg.

PR: 155ms  
RV5/SV1: 1.144/0.694mV

QRS: 90ms



诊断结果:

- 1.窦性心律
- 2.正常心电图

-35Hz AC50

检查:2026-05-31 09:25:03

打印:2026-05-31 09:37:17

报告需医生确认:

SE-1515 V1.40

SEMIP V1.90

仅供临床参考

曾春玲

Rich 大同瑞慈康复医院  
超声诊断图文报告

流水号: 2105250532

超声号: 2185529

姓名: 赵泽军

年龄: 54 岁

性别: 男

检查设备: Vivid E95

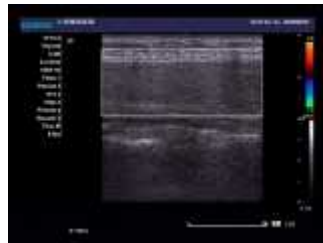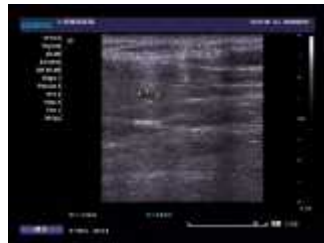体检号: 320557

申请医院: 本院

体检科室: 体检科

检查部位: 甲状腺彩超

经典图像:



影像所见:

甲状腺双侧叶形态正常, 包膜完整, 左侧叶实质内探及大小约 0.4\*0.3cm 的囊性结节, 形态规则, 边界清, 余实质回声均匀, CDFI: 未见异常血流信号。

双侧颈部未见明显肿大淋巴结。

影像诊断:

甲状腺左侧叶囊性结节 TI-RADSII 级

报告医师: 李菊蓉

检查日期: 2026-05-31

审核医师:

报告日期: 2026-05-31



注: 本报告仅供临床医生参考!

地址: 大同市魏都大道 79 号。如有疑问, 请致电: 0352---2830580

**Rich 大同瑞慈康复医院**  
**超声诊断图文报告**

流水号：2105250532

超声号：2185535

姓名：赵泽军

年龄：54岁

性别：男

检查设备：Vivid E95

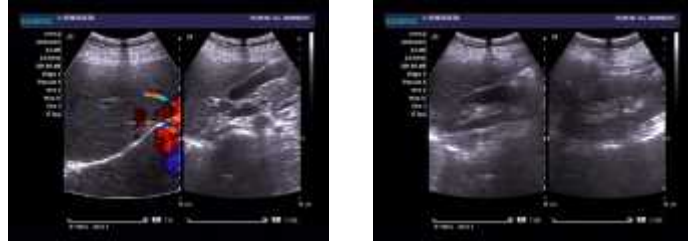体检号：320557

申请医院：本院

体检科室：体检科

检查部位：全腹彩超

经典图像：



影像所见：

肝脏大小形态正常，包膜光滑完整，实质回声均匀，肝内管道系统走行清晰，门静脉及肝内胆管不扩张。  
胆囊大小形态正常，壁不厚、光滑，囊内透声好，肝外胆管不扩张。  
胰腺大小形态正常，实质回声均匀，主胰管不扩张。  
脾脏大小形态正常，实质回声均匀，脾门静脉不宽。  
双肾大小形态正常，皮髓质分界清晰，集合系统未见分离，双侧输尿管未见扩张。

影像诊断：

肝、胆、胰、脾、双肾未见明显异常

报告医师：李菊蓉

检查日期：2026-05-31

审核医师：

报告日期：2026-05-31



注：本报告仅供临床医生参考！

地址：大同市魏都大道79号。若有疑问，请致电：0352---2830580

ID 号: 2105250532

影像号: CT20260531048

姓名: 赵泽军

年龄: 54 岁

性别: 男

检查设备: 西门子量子双源 CT

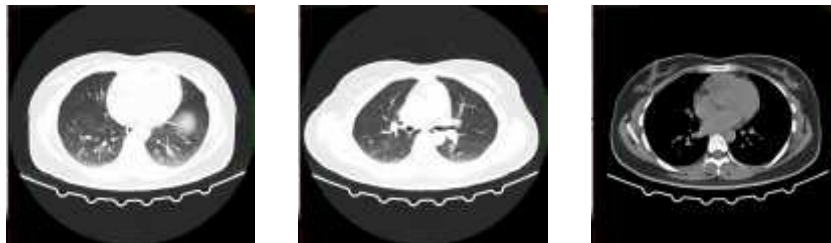体检号: 320557

申请医院: 本院

体检科室: 体检科

检查部位: CT 检查

## 经典图像:



## 影像所见:

双侧胸廓对称, 气管居中。气管及支气管未见狭窄及阻塞。右肺下叶外基底段 (IM209) 见钙化结节, 大小约为  $0.6\text{cm} \times 0.5\text{cm}$ 。双肺门不大, 形态自然。心脏及大血管大小、形态未见异常。纵隔内未见肿块及肿大淋巴结。双侧胸膜局限性增厚, 胸膜腔内无积液。胸壁软组织及骨骼未见病变征象。

## 影像诊断:

1. 右肺下叶外基底段钙化结节
2. 双侧胸膜局限性增厚

报告医师: 张剑峰

检查日期: 2026-05-31

审核医师:

报告日期: 2026-05-31