



2105240534

# 大同瑞慈健康体检

## 报 告 册

体检编号	320497	工号	320497
姓名	窦璇 1		
性别	女	年龄	34 岁
单位	云州区税务局		
部门	云州区税务局		
联系电话	18734201541		
体检日期	2025-03-31		

尊敬的  窦璇 1 女士  您好！

首先，瑞慈健康体检全体员工欢迎您的光临，并对您的信任表示衷心的感谢！

您于   2025-03-31  （体检编号：  320497  ）完成健康检查，本机构的各科医生已根据您的体检项目及结果，汇总成此份健康体检报告，并经总检医生审核。据此提出对您健康状况的综合分析及建议。

瑞慈健康体检倡导“大健康、大康复”，提出“健康是第一财富（Rich）”的人文理念。希望您仔细阅读并妥善地保管此份健康体检报告，并认真关注报告中的提示与建议，若您对报告内容有任何疑问，可直接与瑞慈健康体检客服部联系，进一步咨询。

健康体检咨询电话：  0352-2824444

客户服务咨询电话：  0352-2830597

400-6112995

瑞慈健康体检报告由下列内容组成：

第一部分：主检报告

第二部分：分科分项结果

第三部分：检验报告

第四部分：附表

## 主检报告

### 检查综述

- 1、【外科（女）】（1）甲状腺结节 （2）四肢关节：膝外翻
- 2、【眼科】（1）左眼视力下降 （2）右眼视力下降
- 3、【耳鼻喉科】（1）鼻腔黏膜充血
- 4、【生殖道微生态】G-杆菌+
- 5、【血脂四项】动脉硬化指数偏低(1.23) 总胆固醇(CHOL)偏高(5.94 mmol/L) 高密度脂蛋白(HDL)偏高(2.29 mmol/L)
- 6、【尿常规】隐血(ERY)1+ 粘液丝偏高(20 /HP)
- 7、【CT检查二】L4/5、L5/S1椎间盘轻度膨出
- 8、【心电图】1.窦性心律 2.T波低平
- 9、【甲状腺彩超】1.甲状腺右侧叶结节 TI-RADS 3级 2.甲状腺左侧叶结节 TI-RADS 2级
- 10、【颈部血管彩超】右锁骨下动脉起始处（软斑）形成
- 11、【口腔科】（1）牙周：牙结石

### 医生建议

#### 【膝外翻】：

- (1)建议进一步复查。

#### 【甲状腺结节】：

- (1)甲状腺结节是一种常见的甲状腺疾病，很多甲状腺疾病可表现为结节，如可由甲状腺退行性变、炎症、自身免疫性及新生物等多种病变所致。甲状腺结节在各个年龄段的男女人群中均可见到，但中年女性中较多。
- (2)甲状腺结节分良性和恶性两大类，良性的占绝大多数，恶性者不足1%，判断甲状腺结节的良恶主要依靠病史、体格检查、放射性核素扫描、穿刺细胞学检查。
- (3)建议往普外科就诊，进一步检查，明确诊断，结合临床诊治并定期复查。

#### 【左眼视力下降】：

- (1)视力下降是由角膜白斑或角膜炎、晶状体混浊、眼底疾病、屈光不正等原因引起，建议眼科诊断治疗。

#### 【右眼视力下降】：

- (1)视力下降是由角膜白斑或角膜炎、晶状体混浊、眼底疾病、屈光不正等原因引起，建议眼科诊断治疗。

#### 【鼻腔黏膜充血】：

- (1)积极锻炼身体，治疗全身疾病。
- (2)戒除烟酒，避免刺激。
- (3)建议到耳鼻喉科就诊，选择恰当的治疗方法。

#### 【G-杆菌+】：

- (1)阴道微生物学检查是用于提示除阴道的正常菌群之外，可致病的菌群类别判断，用于临床治疗指导。

#### 【总胆固醇(CHOL)偏高】：

- (1)总胆固醇是脂质的主要成分之一，其数量受年龄、家族、性别、饮食、遗传等多种因素影响。总胆固醇对人体生长发育以及新陈代谢有重要的作用，正常值是2.59-5.20mmol/L。

(2)总胆固醇升高后，会增加类脂物质的堆积，会产生更多的血管斑块，进而增加心脑血管疾病的风险。大于5.21-5.69mmol/L是胆固醇的临界偏高，即使是一个完全健康的人，只要总胆固醇>7.2mmol/L或低密度脂蛋白>4.9mmol/L，未来发生心脑血管的风险就明显增高，应该马上治疗。

(3)总胆固醇升高根据病因可分为两大类：一是原发性，是由于遗传因素缺陷所致，另一种是继发性，可引起其升高的疾病主要有糖尿病、高血压、甲减、肝肾疾病等。

(4)降低总胆固醇的治疗中，原发性偏高应积极应用降脂药，曾经选择他汀类药物，胆固醇不能达标的，可联合用药（如依折麦布等）。

(5)如果总胆固醇偏高，且患者有糖尿病、高血压、甲减、肝肾疾病或者已经发生心脑血管疾病的人更应积极用药，控制降低疾病风险。

(6)戒烟，增强运动，采用低脂、低糖饮食，少食富含脂肪、胆固醇及饱和脂肪酸的食物，多进食蔬菜、水果、豆制品、粗粮、鱼和高纤维食品。

(7)必要时在医师指导下使用降脂药物治疗，并前往内分泌科复诊。

**【动脉硬化指数偏低】：**

(1)建议内科结合临床参考。

**【高密度脂蛋白(HDL)偏高】：**

(1)高密度脂蛋白(HDL)主要在肝脏合成，具有抗动脉粥样硬化的功能，是冠心病的保护因子。高密度脂蛋白(HDL)能将周围组织包括动脉壁内的胆固醇运转到肝脏进行代谢，是一种抗动脉粥样硬化的血浆脂蛋白。

(2)高密度脂蛋白(HDL)的含量与心血管的发病率和病变程度呈负相关，即高密度脂蛋白(HDL)减低，患冠心病的危险性增加；高密度脂蛋白(HDL)含量增高，患冠心病的危险性降低。

(3)高密度脂蛋白(HDL)对冠心病的临床诊断是一个重要的参考指标。它的升高是临床冠心病保护因子之一，并能防治和延缓动脉粥样硬化的发展。

(4)血清中高密度脂蛋白(HDL)的降低，预示着冠心病的出现。临床上常同时测定高密度脂蛋白(HDL)和血清总胆固醇，并根据它们的比值作为冠心病的信息指标。

(5)高密度脂蛋白(HDL)减少，主要见于冠心病、冠状动脉粥样硬化、高甘油三酯血症、慢性贫血、脑血管病、糖尿病、急慢性肝炎、肝硬化等疾病。

(6)戒烟，增强运动，采用低脂、低糖饮食，少食富含脂肪、胆固醇及饱和脂肪酸的食物，多进食蔬菜、水果、豆制品、粗粮、鱼和高纤维食品。

(7)建议当高密度脂蛋白(HDL)减少时，可参考其他相关指标，积极治疗基础性疾病，往内分泌科复诊。

**【隐血(ERY)1+】：**

(1)尿隐血可分为肉眼血尿和镜下血尿。肉眼血尿是指肉眼能见到血色的尿，尿液呈洗肉水色或血色，通常在1000ml尿中含有1ml血液即肉眼可见。镜下血尿是指尿的颜色正常，通过显微镜可以观察到尿液中含红细胞，通常离心沉淀后的尿液镜检每高倍视野有红细胞3个以上。

(2)尿隐血是泌尿系疾病常见的症状之一，生理情况下女性生理期、运动后等都可以引起，病理情况下大多是由泌尿系统疾病引起，如泌尿系炎症、尿路结石等，也有一些血尿是由全身性疾病或泌尿系统邻近器官所致。

(3)需要指出的是：尿液呈红色并不都是血尿，有些药物、食物都能使尿液呈红色、橙色或褐色；由于严重创伤、错误输血等大量红细胞或组织破坏，也可导致血红蛋白或肌红蛋白血尿。

(4)建议往泌尿外科进一步复查，以明确诊断。

**【粘液丝偏高】：**

(1)尿常规中粘液丝是由尿路中细胞分泌出来的，在有尿路感染时分泌会明显增多，且伴有炎症细胞的出现。

(2)粘液丝偏高，可分为生理性偏高和病理性偏高两种，生理性偏高一般是由于喝水较少导致的尿液浓缩，一般在喝水后就能达到稀释的效果。

(3)病理性的粘液丝偏高是由于泌尿系炎症或者是前列腺炎导致的，需要注意观察，多喝水，同时有白细胞等炎症细胞增多时，应及时服用抗感染药物治疗。如果仅有粘液丝的增多而没有白细胞等炎症细胞增多时，尿路有炎症的可能性不大。

(4)建议平时饮食注意清淡，多喝水，少吃油腻和辛辣的食物，要注意个人清洁卫生，勤洗阴部，注意休息。

**【椎间盘轻度膨出】：**

(1) 椎间盘膨出指的是由于退行性变或者外伤导致间盘中央的髓核细胞组织突破内层纤维环，而未突破外层纤维环的状态。属于椎间盘突出症当中较轻的一种，临床症状较轻，可采取保守治疗，并可取得良好的疗效。建议骨科咨询及诊治。

**【T波低平】：**

(1) 建议往心血管内科诊断治疗，定期复查。

**【甲状腺左侧叶结节】：**

(1) 甲状腺结节是一种常见的甲状腺疾病，很多甲状腺疾病可表现为结节，如可由甲状腺退行性变、炎症、自身免疫性及新生物等多种病变所致。甲状腺结节在各个年龄段的男女人群中均可见到，但中年女性中较多。  
(2) 甲状腺结节分良性和恶性两大类，良性的占绝大多数，恶性者不足1%，判断甲状腺结节的良恶主要依靠病史、体格检查、放射性核素扫描、穿刺细胞学检查。  
(3) 建议往外科就诊，进一步检查，明确诊断，结合临床诊治并定期复查。

**【甲状腺右侧叶结节】：**

(1) 甲状腺结节是一种常见的甲状腺疾病，很多甲状腺疾病可表现为结节，如可由甲状腺退行性变、炎症、自身免疫性及新生物等多种病变所致。甲状腺结节在各个年龄段的男女人群中均可见到，但中年女性中较多。  
(2) 甲状腺结节分良性和恶性两大类，良性的占绝大多数，恶性者不足1%，判断甲状腺结节的良恶主要依靠病史、体格检查、放射性核素扫描、穿刺细胞学检查。  
(3) 建议往外科就诊，进一步检查，明确诊断，结合临床诊治并定期复查。

**【右锁骨下动脉起始处（软斑）形成】：**

(1) 建议心血管内科诊断治疗。

**【牙结石】：**

(1) 牙结石又称牙石，是沉积在牙齿或修复体表面上已经钙化或正在钙化的菌斑或软垢。其开始时是软的，会因逐渐的钙化而变硬。它是由75%的磷酸钙，15-25%的水、有机物、磷酸锰、矿酸钙及微量的钾、钠、铁所构成，并呈现出黄色、棕色或者黑色。  
(2) 牙结石通常存在于唾液腺开口处的牙齿表面（例如：下颚前牙的舌侧表面，上颚后牙的颊侧表面）和牙齿的颈部，以及口腔粘膜运动不到的牙齿表面等处。  
(3) 牙结石形成后，可伴随牙龈出血、牙龈萎缩、口臭等症状。  
(4) 牙结石是牙周病的重要病因，它会不断刺激牙周组织，并且压迫牙龈，影响血液循环，造成牙周组织的病菌感染，形成牙周囊袋，此后更易使食物残渣、牙菌斑、牙结石等的堆积，最终牙周支持组织全部破坏，导致牙齿松动，以至于不得不拔除牙齿。  
(5) 早晚刷牙、饭后漱口是防治牙结石形成的最重要措施。应采取正确的竖刷牙法和巴氏刷牙法，纠正横刷牙法。  
(6) 多吃富有维生素的粗纤维食物，如肉、蛋、各种蔬菜和水果，充分咀嚼以利于牙面清洁。少吃甜食及黏性很强的食物，不吃零食。  
(7) 建议每半年进行一次口腔健康检查，每年进行2-3次全口超声波洁牙术，使牙面、牙颈部经常处于洁净状态。

汇总医生： 丁昊炜

主检日期： 2025-04-02

主检医生：

### 分科结果

#### 身高、体重、血压

项目名称	检查结果	项目名称	检查结果
身高	154cm	体重	49kg
血压	119/60mmHg		

**\*小结:**

未见异常

操作员：张文静 检查日期：2025-03-31 检查医生：名燕凌

#### 内科

项目名称	检查结果	项目名称	检查结果
心率	64 次/min	心律	齐
心脏杂音	无	心界	正常
肺部	正常	呼吸音	呼吸音清
啰音	未闻及	叩诊	叩诊呈清音
腹部触诊	腹部平软	发育	正常
肝胆	肋下未触及	脾脏	肋下未触及
双肾	无叩击痛	肠鸣音	正常
营养	良好	神经系统	正常
生理反射	生理反射存在	病理反射	病理反射未引出
颅神经	正常	运动功能	正常
深浅感觉	正常	其它	无异常发现
既往史	无		

**\*小结:**

未见异常

操作员：名燕凌 检查日期：2025-03-31 检查医生：名燕凌

#### 外科（女）

项目名称	检查结果	项目名称	检查结果
皮肤	正常	甲状腺	结节
浅表淋巴结	无肿大	肛门	正常
泌尿外生殖器	正常	四肢关节	膝外翻
腹股沟	未见异常	足背动脉	正常
紫绀	无	色素沉着	无
脱毛	无	脱色	无
浮肿	无	皮下结节	无
头颅	正常	颈部	正常
乳腺	正常	脊柱	正常
直肠	未检	皮肤黄疽	无
四肢	活动正常	其他	无

**\*小结:**

- (1) 甲状腺结节
- (2) 四肢关节：膝外翻

操作员：魏利平 检查日期：2025-03-31 检查医生：魏利平

**眼科**

项目名称	检查结果	项目名称	检查结果
视力(左)	0.4	视力(右)	0.4
辨色力	正常	眼睑	正常
结膜	正常	泪器	正常
角膜	正常	虹膜	正常
瞳孔	正常	晶状体	正常
玻璃体	正常	眼底	未见异常

**\*小结:**

- (1) 左眼视力下降
- (2) 右眼视力下降

操作员：田野青 检查日期：2025-03-31 检查医生：田野青

### 耳鼻喉科

项目名称	检查结果	项目名称	检查结果
听力(左)	正常	听力(右)	正常
外耳道	正常	鼓膜	正常
鼻窦	正常	鼻中隔	正常
鼻腔	鼻腔黏膜充血	扁桃体	无肿大
嗅觉	正常	咽喉	正常

**\*小结:**

(1) 鼻腔黏膜充血

操作员：裴文兴 检查日期：2025-03-31 检查医生：裴文兴

### 妇科内诊

项目名称	检查结果	项目名称	检查结果
外阴	正常	尿道口	正常
阴道	通畅	子宫	正常
附件	正常	宫颈	光滑
后穹窿	正常		

**\*小结:**

未见异常

操作员：薛荣丽 检查日期：2025-03-31 检查医生：薛荣丽

### 口腔科

项目名称	检查结果	项目名称	检查结果
唇颊	正常	齿	正常
齿龈	正常	牙周	牙结石Ⅲ度
舌腭	正常	腮腺	正常
颌下腺	正常	颞下颌关节	正常

**\*小结:**

(1) 牙周：牙结石

操作员：龚富生

检查日期：2025-03-31

检查医生：龚富生

---

## 检验报告

## 尿常规

项目名称	检查结果	单位	参考值	提示
胆红素(BIL)	-		阴性	
隐血(ERY)	1+		阴性	
小圆上皮细胞(SRC)	0	个/u1	0--0	
维生素C	-		阴性	
异常红细胞	0	个/u1	0--3	
红细胞(正常)	0	个/u1	0--6	
鳞状上皮细胞	0	个/u1	0--0	
粘液丝	20	个/u1	0--0	↑
尿葡萄糖(GLU)	-		阴性	
酮体(KET)	-		阴性	
比重(SG)	1.020		1.003--1.030	
酸碱度(PH)	6.5		4.5--8.0	
尿蛋白质(PRO)	-		阴性	
尿胆原(URO)	-		阴性	
亚硝酸盐(NIT)	-		阴性	
尿白细胞(LEU)	-		阴性	

## \*小结:

隐血(ERY)1+ 粘液丝偏高(20 /HP)

操作员：刘慧芳 检查日期：2025-03-31 检查医生：康建忠

## 血常规(五分类)

项目名称	检查结果	单位	参考值	提示
白细胞(WBC)	4.41	$10^9/L$	3.5--9.5	
淋巴细胞绝对值(LY#)	1.33	$10^9/L$	1.1--3.2	

淋巴细胞百分比 (LY%)	30.2	%	20--50
中性粒细胞绝对值 (GR#)	2.59	$10^9/L$	1.8--6.3
中性粒细胞百分比 (GR%)	58.6	%	40--75
嗜碱性粒细胞绝对值 (BA#)	0.02	$10^9/L$	0--0.06
嗜碱性粒细胞百分比 (BA%)	0.5	%	0--1.0
嗜酸性粒细胞绝对值 (EO#)	0.24	$10^9/L$	0.02--0.52
嗜酸性粒细胞百分比 (EO%)	5.5	%	0.4--8.0
血小板 (PLT)	258	$10^9/L$	125--350
血小板分布宽度 (PDW)	15.5	%	15--17
平均血小板体积 (MPV)	8.8	f1	6.0--14.0
血小板压积 (PCT)	0.226	%	0.11--0.28
红细胞 (RBC)	4.13	$10^{12}/L$	3.8--5.1
血红蛋白	128	g/L	115--150
红细胞压积 (HCT)	38.8	%	35--45
红细胞平均体积 (MCV)	94.1	f1	82--100
平均血红蛋白含量 (MCH)	30.9	pg	27--34
平均血红蛋白浓度 (MCHC)	329	g/L	316--354
单核细胞绝对值 (MO#)	0.23	$10^9/L$	0.1--0.60
单核细胞百分比 (MO%)	5.2	%	3--10
红细胞分布宽度标准差 (RDW-SD)	43.8	f1	35--56
红细胞分布宽度变异系数 (RDW-CV)	12.4	%	10.6--16.6
大血小板比率	15.2	%	11--45
大血小板数目	39	$10^9/L$	30--90
未成熟粒细胞数目	0.00	$10^9/L$	0--999
未成熟粒细胞百分比	0.1	%	0--100
有核红细胞数目	0.000	$10^9/L$	0--9999
有核红细胞百分比	0.00	/100WBC	0--9999

\*小结:

未见异常

操作员：刘慧芳 检查日期：2025-03-31 检查医生：康建忠

### 肾功三项

项目名称	检查结果	单位	参考值	提示
肌酐(CREA)	59.40	umol/L	41--73	
尿酸(UA)	209.00	umol/L	140--340	
尿素测定(Urea)	4.77	mmol/L	2.6--7.5	

**\*小结:**

未见异常

操作员：祁佳佳 检查日期：2025-03-31 检查医生：康建忠

### 空腹血糖

项目名称	检查结果	单位	参考值	提示
葡萄糖(GLU)	4.94	mmol/L	3.89--6.1	

**\*小结:**

未见异常

操作员：祁佳佳 检查日期：2025-03-31 检查医生：康建忠

### 肝功能九项

项目名称	检查结果	单位	参考值	提示
总蛋白(T PROT)	81.3	g/L	65--85	
白蛋白(ALB)	46.80	g/L	40--55	
球蛋白(GLB)	34.50	g/L	15--35	
白蛋白/球蛋白(ALB/GLB)	1.36		1.0--2.5	
总胆红素(TBIL)	7.60	umol/L	0--21	
直接胆红素(DBIL)	2.8	umol/L	0--8.0	
间接胆红素(IBIL)	4.80	umol/L	0--17.39	
丙氨酸氨基转移酶(ALT)	14.00	U/L	7--40	
门冬氨酸氨基转移酶(AST)	17.00	U/L	13--35	

香草比谷丙	1.21		0.4--2.5	
-------	------	--	----------	--

**\*小结:**

未见异常

操作员：祁佳佳 检查日期:2025-03-31 检查医生:康健忠

**生殖道微生态**

项目名称	检查结果	单位	参考值	提示
线索细胞	-			
清洁度	II			
上皮细胞(白带)	+			
滴虫	-			
G-球菌	-			
霉菌	-			
G-杆菌	+			
G+杆菌	-			
G+球菌	-			

**\*小结:**

G-杆菌+

操作员：王小雪 检查日期:2025-04-01 检查医生:康健忠

**尿沉渣**

项目名称	检查结果	单位	参考值	提示
白细胞尿	0	个/u1	0--13	
上皮细胞(EC)	0	/HP	0--28	
管型(CAST)	1	个/u1	0--1	
霉菌(尿)	0	/HP	0--0	
结晶	0	/HP	0--10	
透明度(CLA)	清亮			
胆红素(BIL)	-		阴性	

颜色 (Colour)	淡黄色			
红细胞(尿) (RBC)	0	个/u1	0--6	

**\*小结:**

未见异常

操作员：刘慧芳 检查日期:2025-03-31 检查医生:康健忠

**血脂四项**

项目名称	检查结果	单位	参考值	提示
动脉硬化指数	1.23		1.31--3.19	↓
总胆固醇(CHOL)	5.94	mmol/L	2.59--5.2	↑
甘油三脂(TG)	0.72	mmol/L	0.7--1.7	
低密度脂蛋白(LDL)	2.81	mmol/L	0--4.13	
高密度脂蛋白(HDL)	2.29	mmol/L	0.77--1.55	↑

**\*小结:**

动脉硬化指数偏低(1.23) 总胆固醇(CHOL)偏高(5.94 mmol/L) 高密度脂蛋白(HDL)偏高(2.29 mmol/L)

操作员：祁佳佳 检查日期:2025-03-31 检查医生:康健忠

**(女) 肿瘤三项**

项目名称	检查结果	单位	参考值	提示
糖类抗原 125 测定 (CA125)	4.4	U/ml	0--38	
癌胚抗原(CEA)	1.37	ng/ml	0--5	
甲胎蛋白(AFP)	3.7	ng/ml	0--7	

**\*小结:**

未见异常

操作员：祁佳佳 检查日期:2025-03-31 检查医生:康健忠

**透视**

项目名称	检查结果
透视	胸廓对称。气管、纵隔居中。双肺野清晰。心影在正常范围。膈平滑，肋膈角锐利。

**\*小结：**

心肺膈未见异常。

操作员：李贵 检查日期：2025-03-31 检查医生：李贵

---

# 大同现代医学检验实验室

## 液基薄层细胞学图文报告

ID: 2025114895

病理号: 105074

姓名: 窦璇 1

性别: 女

年龄: 34 岁

送检科室:

电话号码: 18734201541

床号:

病历号:

体检号: 2105240534

送检医院: 大同瑞慈康复体检

送检日期: 2025-04-01

末次月经:

送检医生:

采样日期:

报告日期: 2025-04-01

标本满意度: 满意

细胞量: >45%

红细胞:

经期样本:

颈管细胞:

化生细胞:

鳞状细胞:

宫颈柱状细胞:

未见上皮内病变/恶性细胞:

正常范围内:

良性反应性改变:

- 炎症: 
  - 轻度:
  - 中度:
  - 重度:
- 放疗:
- 妊娠:
- 萎缩性:
- 宫内避孕器:
- 其他:

病原体: 滴虫感染:  念珠菌感染:  细菌感染:

提示 HPV 感染:  疱疹病毒感染:

鳞状上皮细胞分析:

非典型鳞状细胞:

- 倾向上皮内瘤变:
- 倾向良性反应性改变:
- 不能明确意义(ASC-US):
- 不排除高度病变(ASC-H):

上皮内低度病变:  鳞癌:

上皮内高度病变:

- CIN2:
- CIN3:

腺上皮细胞分析:

非典型腺细胞:

- 宫内膜:
- 来源不明:

非典型腺细胞(宫颈管):

- 倾向原位腺癌:
- 不能明确意义:
- 倾向良性反应性改变:

腺癌:

- 宫颈管:
- 宫内膜:
- 其它:

炎细胞:

- 轻度:
- 中度:
- 重度:

可疑腺癌:

诊断意见: 未见上皮内病变或恶性细胞 (NILM)。

建议:

报告医师: 张荣生

地址: 大同市魏都大道 79 号, 本报告医师签字后有效  
咨询: 0352-2830587 4006-122-995

妇科细胞学是筛查项目, 出于技术原因, 可能会有假阴性结果, 本检测仅对来样负责, 如果对结果有疑义, 请在收到报告 7 天内与我们联系。

大同瑞慈康复医院 12导联心电图报告

窦璇1 女 34岁

体检号:320497

病床号:

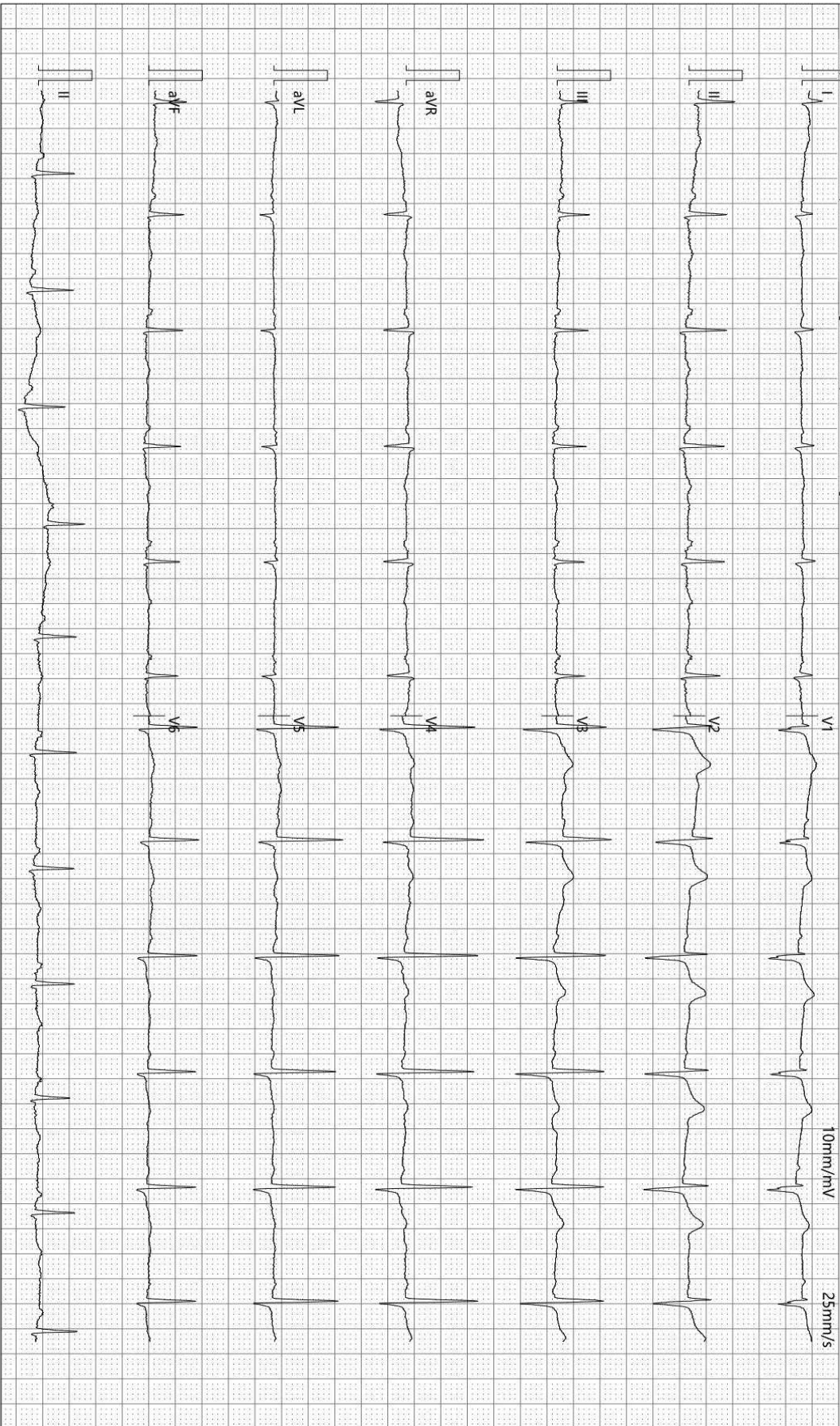
诊断结果:

- 1.窦性心律
- 2.T波低平

诊断医生:

张之生

HR : 64bpm [60 ~ 100bpm]  
 P : 108ms [0 ~ 110ms]  
 PR : 160ms [120 ~ 200ms]  
 QRS : 87ms [60 ~ 100ms]  
 QT/QTc : 414/430ms [320 ~ 440/0 ~ 460ms]  
 P/QRS/T : 80 1 /80/67deg. [0 ~ 75/-30 ~ 90/0 ~ 75deg]  
 RV5/SV1 : 1.229/0.511mV [0.0 ~ 2.5/0.0 ~ 2.0mV]



检查时间:2025-03-31 11:34:56

诊断时间:2025-03-31 11:37:54

SEMIP V1 90

仅供临床参考

Rich 大同瑞慈康复医院  
超声诊断图文报告

流水号: 2105240534

超声号: 1820470

姓名: 窦璇 1

年龄: 34 岁

性别: 女

检查设备: Vivid E95

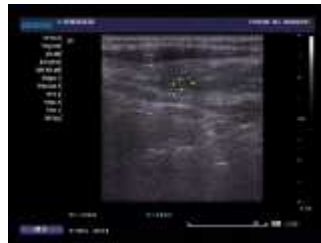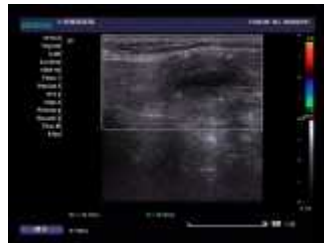体检号: 320497

申请医院: 本院

体检科室: 体检科

检查部位: 甲状腺彩超

经典图像:



影像所见:

甲状腺双侧叶形态正常, 包膜完整, 于右侧叶实质内探及大小约 1.5\*1.3cm 囊实混合性结节, 形态规则, 边界清, 于左侧叶探及囊性结节, 大小约 0.5\*0.3cm, 边界清, 余实质回声均匀, CDFI: 未见异常血流信号。  
双侧颈部未见明显肿大淋巴结。

影像诊断:

1. 甲状腺右侧叶结节 TI-RADS3 级
2. 甲状腺左侧叶结节 TI-RADS2 级

报告医师: 李菊蓉

检查日期: 2025-03-31

审核医师: 李菊蓉

报告日期: 2025-03-31



注: 本报告仅供临床医生参考!

地址: 大同市魏都大道 79 号。若有疑问, 请致电: 0352---2830580

Rich 大同瑞慈康复医院  
超声诊断图文报告

流水号: 2105240534

超声号: 1820472

姓名: 窦璇 1

年龄: 34 岁

性别: 女

检查设备: Vivid E95

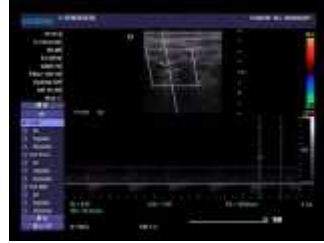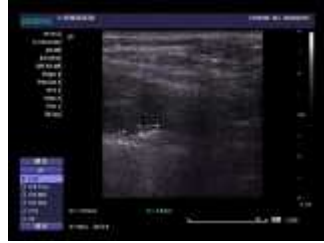体检号: 320497

申请医院: 本院

体检科室: 体检科

检查部位: 颈部血管彩超

经典图像:



影像所见:

右锁骨下动脉起始探及低回声斑, 大小约 8.0\*1.8mm, 双侧颈总动脉、颈内、颈外动脉起始段内中膜不增厚, 内壁欠光滑, 管壁未见明确强回声斑。CDFI: 血流充盈好。PW: 频谱形态正常。

双侧椎动脉走行正常, 椎动脉内径正常, 管壁不厚, 管腔内为无回声, CDFI: 血流充盈好。PW: 频谱正常。

内径 mm	流速 cm/s	RI		
左侧椎动脉	3.6	45.5	0.52	
右侧椎动脉	3.4	38.8	0.37	

影像诊断:

右锁骨下动脉起始处(软斑)形成

报告医师: 李菊蓉

检查日期: 2025-03-31

审核医师: 李菊蓉

报告日期: 2025-03-31



注: 本报告仅供临床医生参考!

地址: 大同市魏都大道 79 号。若有疑问, 请致电: 0352---2830580

Rich 大同瑞慈康复医院  
超声诊断图文报告

流水号: 2105240534

超声号: 1820474

姓名: 窦璇 1

年龄: 34 岁

性别: 女

检查设备: Vivid E95

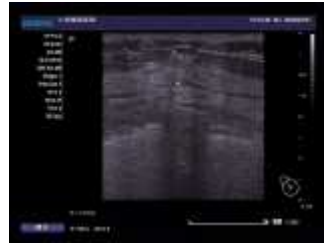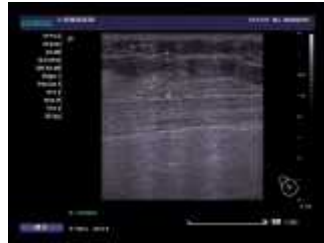体检号: 320497

申请医院: 本院

体检科室: 体检科

检查部位: 乳腺彩超

经典图像:



影像所见:

双侧乳腺腺体层次清晰, 右乳腺体厚 1.0cm, 左乳腺体厚 0.7cm, 乳导管未见扩张, 未见明显占位性病变, CDFI: 未见异常血流信号。

双侧腋下未见明显肿大淋巴结。

影像诊断:

双侧乳腺未见明显异常

报告医师: 李菊蓉

检查日期: 2025-03-31

审核医师: 李菊蓉

报告日期: 2025-03-31



注: 本报告仅供临床医生参考!

地址: 大同市魏都大道 79 号。若有疑问, 请致电: 0352---2830580

Rich 大同瑞慈康复医院  
超声诊断图文报告

流水号: 2105240534

超声号: 1820476

姓名: 窦璇 1

年龄: 34 岁

性别: 女

检查设备: Vivid E95

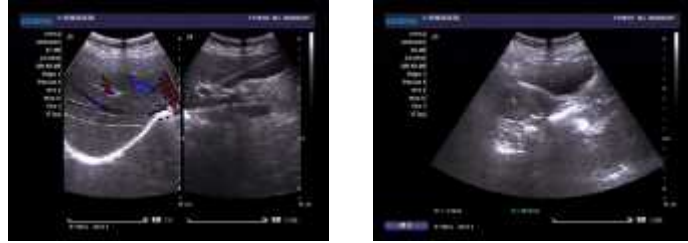体检号: 320497

申请医院: 本院

体检科室: 体检科

检查部位: 全腹彩超

经典图像:



影像所见:

肝脏大小形态正常, 包膜光滑完整, 实质回声均匀, 肝内管道系统走行清晰, 门静脉及肝内胆管不扩张。  
胆囊大小形态正常, 壁不厚、光滑, 囊内透声好, 肝外胆管不扩张。  
胰腺大小形态正常, 实质回声均匀, 主胰管不扩张。  
脾脏大小形态正常, 实质回声均匀, 脾门静脉不宽。  
双肾大小形态正常, 皮髓质分界清晰, 集合系统未见分离, 双侧输尿管未见扩张。  
膀胱充盈佳, 未见明显异常。  
绝经后子宫, 大小形态正常, 肌壁回声均匀, 内膜线清晰, 厚 0.3cm, 宫颈厚约 2.2cm, 双侧附件区未见异常。

影像诊断:

肝、胆、脾、胰、双肾、子宫、双侧附件区未见明显异常

报告医师: 李菊蓉

检查日期: 2025-03-31

审核医师: 李菊蓉

报告日期: 2025-03-31



注: 本报告仅供临床医生参考!

地址: 大同市魏都大道 79 号。若有疑问, 请致电: 0352---2830580

ID 号: 2105240534

影像号: CT20250331103

姓名: 窦璇 1

年龄: 34 岁

性别: 女

检查设备: 西门子量子双源 CT

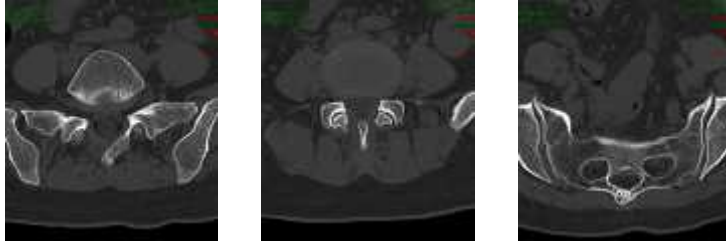体检号: 320497

申请医院: 本院

体检科室: 体检科

检查部位: CT 检查二

## 经典图像:



## 影像所见:

腰椎曲度变直, 序列整齐, 椎体边缘附件骨质结构完整, 形态良好、L4/5、L5/S1 椎间盘软组织轻度膨出, 压迫硬膜囊, 侧隐窝未见明显狭窄, 椎管内脊髓密度形态未见异常。

## 影像诊断:

L4/5、L5/S1 椎间盘轻度膨出

报告医师: 剧艳军

检查日期: 2025-03-31

审核医师: 剧艳军

报告日期: 2025-03-31