



2104270557

# 大同瑞慈健康体检

## 报 告 册

体检编号	318580	工号	30
姓名	张春霞		
性别	女	年龄	40岁
单位	大同开放大学		
部门	大同开放大学		
联系电话	13509729931		
体检日期	2024-12-03		

尊敬的张春霞女士您好！

首先，瑞慈健康体检全体员工欢迎您的光临，并对您的信任表示衷心的感谢！

您于 2024-12-03 （体检编号：318580）完成健康检查，本机构的各科医生已根据您的体检项目及结果，汇总成此份健康体检报告，并经总检医生审核。据此提出对您健康状况的综合分析及建议。

瑞慈健康体检倡导“大健康、大康复”，提出“健康是第一财富（Rich）”的人文理念。希望您仔细阅读并妥善地保管此份健康体检报告，并认真关注报告中的提示与建议，若您对报告内容有任何疑问，可直接与瑞慈健康体检客服部联系，进一步咨询。

健康体检咨询电话：0352-2824444

客户服务咨询电话：0352-2830597

400-6112995

瑞慈健康体检报告由下列内容组成：

第一部分：主检报告

第二部分：分科分项结果

第三部分：检验报告

第四部分：附表

## 主检报告

### 检查综述

- 【身高、体重、血压】 (1) 体重指数 25.59：超重
- 【血脂四项】 总胆固醇(CHOL)偏高(5.41 mmol/L) 甘油三酯(TG)偏高(2.48 mmol/L)
- 【尿常规】 鳞状上皮细胞偏高(8 /HP) 粘液丝偏高(9 /HP) 尿白细胞(LEU)1+
- 【肺部双源 CT】 右肺中叶纤维结节硬化灶，低危结节
- 【心电图】 1. 窦性心动过缓伴不齐 2. T波改变(I, II, III, aVL, aVF, V2-V6)
- 【心脏彩超】 左室舒张功能减低
- 【乳腺彩超】 左侧乳腺结节 BI-RADS 3级
- 【全腹彩超】 1. 中度脂肪肝 2. 子宫肌瘤

### 医生建议

#### 【超重】：

(1) 体重指数是判断体重超标或偏低的主要指标。体重是反映和衡量一个人健康状况的重要标志之一，过胖和过瘦都不利于健康，身高体重不协调也不会给人以美感。体重的变化，还会直接反映身体长期的热量平衡状态。

(2) 当需要比较及分析一个人的体重对于不同身高的人所带来的健康影响时，体重指数是一个中立而可靠的指标。其主要适用于需要体重测试、体型肥胖和全身检查的人群。

(3) 体重指数(BMI)是世界卫生组织推荐的国际统一使用的肥胖分型标准，也是目前国际上常用的衡量人体胖瘦程度以及是否健康的一个标准，其计算方式为： $BMI = \text{体重(千克)} / \text{身高(米} \times \text{米)}$ 。成人的标准值是BMI18.5-23.9之间。低于18.5为体重指数偏低；高于23.9则为体重指数偏高。

(4) 一般表现为体重超重或肥胖，超重及肥胖会出现一系列代谢性疾病，如高血压、高血糖、高血脂、高尿酸血症等，所以体重指数偏高者一定要注意控制体重。

(5) 合理控制饮食，食品多样化，食物纤维可适量增加，饮食规律，避免暴饮暴食，低盐、低脂饮食为主，减少高热量食物的摄入。

(6) 加强体育锻炼，每天最少保持30分钟的中等强度运动。鼓励每天至少快步走6000步比较健康。肥胖患者不适合较剧烈的运动，会加重膝关节的负担，可以选择游泳、划船等对膝关节负荷较小的运动。

(7) 定期检查血糖、血脂、肝功、肝脏B超等，积极治疗基础性疾病。

(8) 减少热量摄取及增加热量消耗。强调以健康行为、饮食、运动为主的综合治疗。

#### 【总胆固醇(CHOL)偏高】：

(1) 总胆固醇是脂质的主要成分之一，其数量受年龄、家族、性别、饮食、遗传等多种因素影响。总胆固醇对人体生长发育以及新陈代谢有重要的作用，正常值是2.59-5.20mmol/L。

(2) 总胆固醇升高后，会增加类脂物质的堆积，会产生更多的血管斑块，进而增加心脑血管疾病的风险。大于5.21-5.69mmol/L是胆固醇的临界偏高，即使是一个完全健康的人，只要总胆固醇>7.2mmol/L或低密度脂蛋白>4.9mmol/L，未来发生心脑血管的风险就明显增高，应该马上治疗。

(3) 总胆固醇升高根据病因可分为两大类：一是原发性，是由于遗传因素缺陷所致，另一种是继发性，可引起其升高的疾病主要有糖尿病、高血压、甲减、肝肾疾病等。

(4) 降低总胆固醇的治疗中，原发性偏高应积极应用降脂药，曾经选择他汀类药物，胆固醇不能达标的，可联合用药(如依折麦布等)。

(5) 如果总胆固醇偏高，且患者有糖尿病、高血压、甲减、肝肾疾病或者已经发生心脑血管疾病的人更应积极用药，控制降低疾病风险。

(6) 戒烟，增强运动，采用低脂、低糖饮食，少食富含脂肪、胆固醇及饱和脂肪酸的食物，多进食蔬菜、水果、豆制品、粗粮、鱼和高纤维食品。

(7)必要时在医师指导下使用降脂药物治疗，并前往内分泌科复诊。

**【甘油三酯(TG)偏高】：**

- (1)甘油三酯是甘油和脂肪酸所构成的有机化合物，甘油三酯测定是脂类代谢的重要指标之一。
- (2)甘油三酯增高与冠心病的发生有着重要的相关性，随年龄增大而有上升的趋势，其增高最常见于高脂和过量糖类饮食、肥胖等。
- (3)甘油三酯主要功能是为机体提供能量，其正常值在 0.7-1.7mmol/L 之间，1.7-2.29mmol/L 为边缘增高，提示应该注意饮食和运动了。
- (4)甘油三酯大于 2.3mmol/L，就称为高甘油三酯血症。甘油三酯增高虽然不会直接导致血管斑块的形成，但也会间接引起心脑血管疾病风险增加，同时，当甘油三酯大于 5.6mmol/L 时，还会增加急性胰腺炎的风险，所以降低甘油三酯的基础主要是控制饮食，饮食控制不佳可以选择药物治疗。
- (5)生活方式的干预是控制甘油三酯水平升高的基础，包括减重，增加运动量，限制酒精摄入以及避免食用果糖和高碳水化合物食物。多食蔬菜水果，定期复查。
- (6)明显增高者在医师的指导下使用降脂药物治疗，首选他汀和贝特类药物。

**【鳞状上皮细胞偏高】：**

- (1)在生理情况下，机体正常的新陈代谢都会引起鳞状上皮细胞的脱离，这是一种正常的机体现象。如果长时间出现鳞状上皮细胞偏高的现象时，则有可能是尿路感染、泌尿系统结石等因素导致，应及时往泌尿外科进一步诊断治疗。

**【粘液丝偏高】：**

- (1)尿常规中粘液丝是由尿路中细胞分泌出来的，在有尿路感染时分泌会明显增多，且伴有炎症细胞的出现。
- (2)粘液丝偏高，可分为生理性偏高和病理性偏高两种，生理性偏高一般是由于喝水较少导致的尿液浓缩，一般在喝水后就能达到稀释的效果。
- (3)病理性的粘液丝偏高是由于泌尿系炎症或者是前列腺炎导致的，需要注意观察，多喝水，同时有白细胞等炎症细胞增多时，应及时服用抗感染药物治疗。如果仅有粘液丝的增多而没有白细胞等炎症细胞增多时，尿路有炎症的可能性不大。
- (4)建议平时饮食注意清淡，多喝水，少吃油腻和辛辣的食物，要注意个人清洁卫生，勤洗阴部，注意休息。

**【尿白细胞(LEU)1+】：**

- (1)建议泌尿外科诊断治疗。

**【右肺中叶纤维结节硬化灶】：**

- (1)建议呼吸科诊断治疗

**【窦性心动过缓伴不齐】：**

- (1)可见于正常人、体力劳动者、运动员，无症状者可定期随访，跟踪观察。不需治疗。
- (2)如果有症状（胸闷、黑矇、晕厥等）请做动态心电图等相关检查，有明显窦性心动过缓并窦性心律不齐者可积极治疗心动过缓。在医生指导下服用提升心率的药物如：心宝、红参等。如果每分钟心率低于 45 次伴有晕厥、胸闷等症状时，需安装心脏起搏器。
- (3)请前往心内科进一步治疗，长期随访。

**【T波改变】：**

- (1)可见于心肌劳损，电解质混乱及神经调节异常，如疲劳，精神紧张等，往心血管内科咨询，进一步查找病因及治疗。

**【左室舒张功能减低】：**

- (1)左心室舒张功能是指心肌弹性减低，心脏泵血功能减退。其引起原因，一是随着年龄的增长，心肌组织进行性变。其二是由于冠心病、高血压等慢性心肌病变。一般来说没有原发病变及年龄偏大的人员又无症状，不需要特殊处理，建议心内科结合临床考虑。

**【左侧乳腺结节】：**

- (1)建议乳腺科诊断治疗。

**【子宫肌瘤】：**

- (1)子宫肌瘤又称子宫平滑肌瘤，是女性生殖器最常见的一种良性肿瘤，多见于30—50岁妇女，以40—50岁最为多见。
- (2)子宫肌瘤根据肌瘤与子宫壁的关系分3类：肌壁间肌瘤、浆膜下肌瘤和粘膜下肌瘤。
- (3)子宫肌瘤多无症状，少数表现为阴道出血，腹部触及肿物以及压迫症状等。如发生蒂扭转或其他情况时可引起疼痛。以多发性子宫肌瘤为常见。
- (4)治疗必须根据患者年龄、生育要求、症状、肌瘤大小等情况全面考虑，肌瘤小且无症状，尤其近绝经年龄者，雌激素水平低落，肌瘤可自然萎缩或消失，通常不需治疗，每3—6个月随访一次；若肌瘤较大或症状明显继发贫血者，常需手术切除。

**【中度脂肪肝】：**

- (1)脂肪肝是指肝脏被脂肪浸润，为一种多病因引起的获得性疾病。
- (2)脂肪肝是以肝细胞脂肪变性和脂肪蓄积为病理特征，最常见易患因素有超重或肥胖、进食油腻食物、高脂血症（尤其甘油三酯升高）、营养失调（营养过量或不足）、饮酒、高脂血症、少运动、糖耐量异常、减肥造成体重急剧下降、营养不良、中毒和药物等。
- (3)当肝内脂类（主要为甘油三酯）含量超过肝重的5%时为脂肪肝。脂肪肝是一个常见的临床现象，不是一个独立性的疾病。
- (4)值得注意的是，过多的脂肪在肝组织、肝细胞内浸润，引起肝细胞肿大，严重可致肝硬化。脂肪肝是可逆性的，合理饮食、运动及治疗后可恢复。
- (5)合理控制饮食，控制总摄入量，低盐、低脂和低糖类饮食，少吃动物内脏，多吃蔬菜水果；
- (6)控制危险因素，如控制体重、改善胰岛素抵抗、调整血脂紊乱，戒酒、戒烟，坚持长期有氧运动，加强体育锻炼；
- (7)定期复查腹部彩超、血脂、肝功能。

汇总医生： 樊兴国

主检日期： 2024-12-05

主检医生：

## 分科结果

### 身高、体重、血压

项目名称	检查结果	项目名称	检查结果
身高	163cm	体重	68kg
血压	116/70mmHg		

**\*小结:**

(1) 体重指数 25.59: 超重

操作员：陈红锦 检查日期：2024-12-03 检查医生：名燕凌

### 妇科内诊

项目名称	检查结果	项目名称	检查结果
外阴	正常	尿道口	正常
阴道	通畅	子宫	正常
附件	正常	宫颈	光滑
后穹窿	正常		

**\*小结:**

未见异常

操作员：薛荣丽 检查日期：2024-12-03 检查医生：薛荣丽

## 检验报告

## 尿常规

项目名称	检查结果	单位	参考值	提示
胆红素(BIL)	-		阴性	
隐血(ERY)	-		阴性	
小圆上皮细胞(SRC)	0	个/u1	0--0	
维生素C	-		阴性	
异常红细胞	0	个/u1	0--3	
红细胞(正常)	1	个/u1	0--6	
鳞状上皮细胞	8	个/u1	0--0	↑
粘液丝	9	个/u1	0--0	↑
尿葡萄糖(GLU)	-		阴性	
酮体(KET)	-		阴性	
比重(SG)	1.025		1.003--1.030	
酸碱度(PH)	5.0		4.5--8.0	
尿蛋白质(PRO)	-		阴性	
尿胆原(URO)	-		阴性	
亚硝酸盐(NIT)	-		阴性	
尿白细胞(LEU)	1+		阴性	

## \*小结:

鳞状上皮细胞偏高(8 /HP) 粘液丝偏高(9 /HP) 尿白细胞(LEU)1+

操作员: 赵伟 检查日期:2024-12-03

检查医生: 康建忠

## 血常规(五分类)

项目名称	检查结果	单位	参考值	提示
白细胞(WBC)	4.73	$10^9/L$	3.5--9.5	
淋巴细胞绝对值(LY#)	2.22	$10^9/L$	1.1--3.2	

淋巴细胞百分比 (LY%)	46.9	%	20--50
中性粒细胞绝对值 (GR#)	2.16	$10^9/L$	1.8--6.3
中性粒细胞百分比 (GR%)	45.6	%	40--75
嗜碱性粒细胞绝对值 (BA#)	0.02	$10^9/L$	0--0.06
嗜碱性粒细胞百分比 (BA%)	0.5	%	0--1.0
嗜酸性粒细胞绝对值 (EO#)	0.09	$10^9/L$	0.02--0.52
嗜酸性粒细胞百分比 (EO%)	2.0	%	0.4--8.0
血小板 (PLT)	144	$10^9/L$	125--350
血小板分布宽度 (PDW)	16.3	%	15--17
平均血小板体积 (MPV)	12.7	f1	6.0--14.0
血小板压积 (PCT)	0.183	%	0.11--0.28
红细胞 (RBC)	4.76	$10^{12}/L$	3.8--5.1
血红蛋白	142	g/L	115--150
红细胞压积 (HCT)	44.0	%	35--45
红细胞平均体积 (MCV)	92.5	f1	82--100
平均血红蛋白含量 (MCH)	29.8	pg	27--34
平均血红蛋白浓度 (MCHC)	322	g/L	316--354
单核细胞绝对值 (MO#)	0.24	$10^9/L$	0.1--0.60
单核细胞百分比 (MO%)	5.0	%	3--10
红细胞分布宽度标准差 (RDW-SD)	46.1	f1	35--56
红细胞分布宽度变异系数 (RDW-CV)	13.3	%	10.6--16.6
大血小板比率	44.0	%	11--45
大血小板数目	63	$10^9/L$	30--90
未成熟粒细胞数目	0.01	$10^9/L$	0--999
未成熟粒细胞百分比	0.2	%	0--100
有核红细胞数目	0.000	$10^9/L$	0--9999
有核红细胞百分比	0.00	/100WBC	0--9999

\*小结:

未见异常

操作员：贺琰 检查日期：2024-12-03 检查医生：康建忠

### 肾功三项

项目名称	检查结果	单位	参考值	提示
肌酐(CREA)	54.30	umol/L	41--73	
尿酸(UA)	309.00	umol/L	140--340	
尿素测定(Urea)	3.73	mmol/L	2.6--7.5	

\*小结:

未见异常

操作员：祁佳佳 检查日期：2024-12-03 检查医生：康建忠

### 空腹血糖

项目名称	检查结果	单位	参考值	提示
葡萄糖(GLU)	5.50	mmol/L	3.89--6.1	

\*小结:

未见异常

操作员：祁佳佳 检查日期：2024-12-03 检查医生：康建忠

### 生殖道微生态

项目名称	检查结果	单位	参考值	提示
线索细胞	-			
清洁度	II			
上皮细胞(白带)	++			
滴虫	-			
G-球菌	-			
霉菌	-			
G-杆菌	-			
G+杆菌	-			
G+球菌	-			

\*小结:

未见异常

操作员：贺琰 检查日期:2024-12-04 检查医生:康健忠

尿沉渣

项目名称	检查结果	单位	参考值	提示
白细胞尿	8	个/u1	0--13	
上皮细胞(EC)	8	/HP	0--28	
管型(CAST)	0	个/u1	0--1	
霉菌(尿)	0	/HP	0--0	
结晶	0	/HP	0--10	
透明度(CLA)	清亮			
胆红素(BIL)	-		阴性	
颜色(Colour)	淡黄色			
红细胞(尿)(RBC)	1	个/u1	0--6	

\*小结:

未见异常

操作员：赵伟 检查日期:2024-12-03 检查医生:康健忠

血脂四项

项目名称	检查结果	单位	参考值	提示
动脉硬化指数	1.98		1.31--3.19	
总胆固醇(CHOL)	5.41	mmol/L	2.59--5.2	↑
甘油三脂(TG)	2.48	mmol/L	0.7--1.7	↑
低密度脂蛋白(LDL)	2.51	mmol/L	0--4.13	
高密度脂蛋白(HDL)	1.27	mmol/L	0.77--1.55	

\*小结:

总胆固醇(CHOL)偏高(5.41 mmol/L) 甘油三脂(TG)偏高(2.48 mmol/L)

操作员：祁佳佳 检查日期:2024-12-03 检查医生:康健忠

肝功能三项

项目名称	检查结果	单位	参考值	提示
γ-谷氨酰转肽酶 (GGT)	20.0	U/L	7--45	
丙氨酸氨基转移酶 (ALT)	33.00	U/L	7--40	
门冬氨酸氨基转移酶 (AST)	29.00	U/L	13--35	
谷草比谷丙	0.88		0.4--2.5	

\*小结:

未见异常

操作员：祁佳佳 检查日期:2024-12-03 检查医生:康建忠

# 大同现代医学检验实验室

## 液基薄层细胞学图文报告

ID: 2024110799

病理号: 102327

姓名: 张春霞

性别: 女

年龄: 40岁

送检科室:

电话号码: 13509729931

床号:

病历号:

体检号: 2104270557

送检医院: 大同瑞慈康复体检

送检日期: 2024-12-03

末次月经:

送检医生:

采样日期:

报告日期: 2024-12-03

标本满意度: 满意

细胞量: >40%

红细胞:

经期样本:

颈管细胞:

化生细胞:

鳞状细胞:

宫颈柱状细胞:

未见上皮内病变/恶性细胞:

正常范围内:

良性反应性改变:

- 炎症: 
  - 轻度:
  - 中度:
  - 重度:
- 放疗:
- 妊娠:
- 萎缩性:
- 宫内避孕器:
- 其他:

病原体: 滴虫感染:  念珠菌感染:  细菌感染:

提示 HPV 感染:  疱疹病毒感染:

鳞状上皮细胞分析:

非典型鳞状细胞:

- 倾向上皮内瘤变:
- 倾向良性反应性改变:
- 不能明确意义(ASC-US):
- 不排除高度病变(ASC-H):

上皮内低度病变:  鳞癌:

上皮内高度病变:

- CIN2:
- CIN3:

腺上皮细胞分析:

非典型腺细胞:

- 宫内膜:
- 来源不明:

非典型腺细胞(宫颈管):

- 倾向原位腺癌:
- 不能明确意义:
- 倾向良性反应性改变:

腺癌:

- 宫颈管:
- 宫内膜:
- 其它:

炎细胞:

- 轻度:
- 中度:
- 重度:

可疑腺癌:

诊断意见: 未见上皮内病变或恶性细胞 (NILM)。

建议:

报告医师: 张荣生

地址: 大同市魏都大道 79 号, 本报告医师签字后有效  
咨询: 0352-2830587 4006-122-995

妇科细胞学是筛查项目, 出于技术原因, 可能会有假阴性结果, 本检测仅对来样负责, 如果对结果有疑义, 请在收到报告 7 天内与我们联系。

# 大同瑞慈康复医院 12导联心电图报告

张春霞 女 40岁

体检号:318580

病床号:

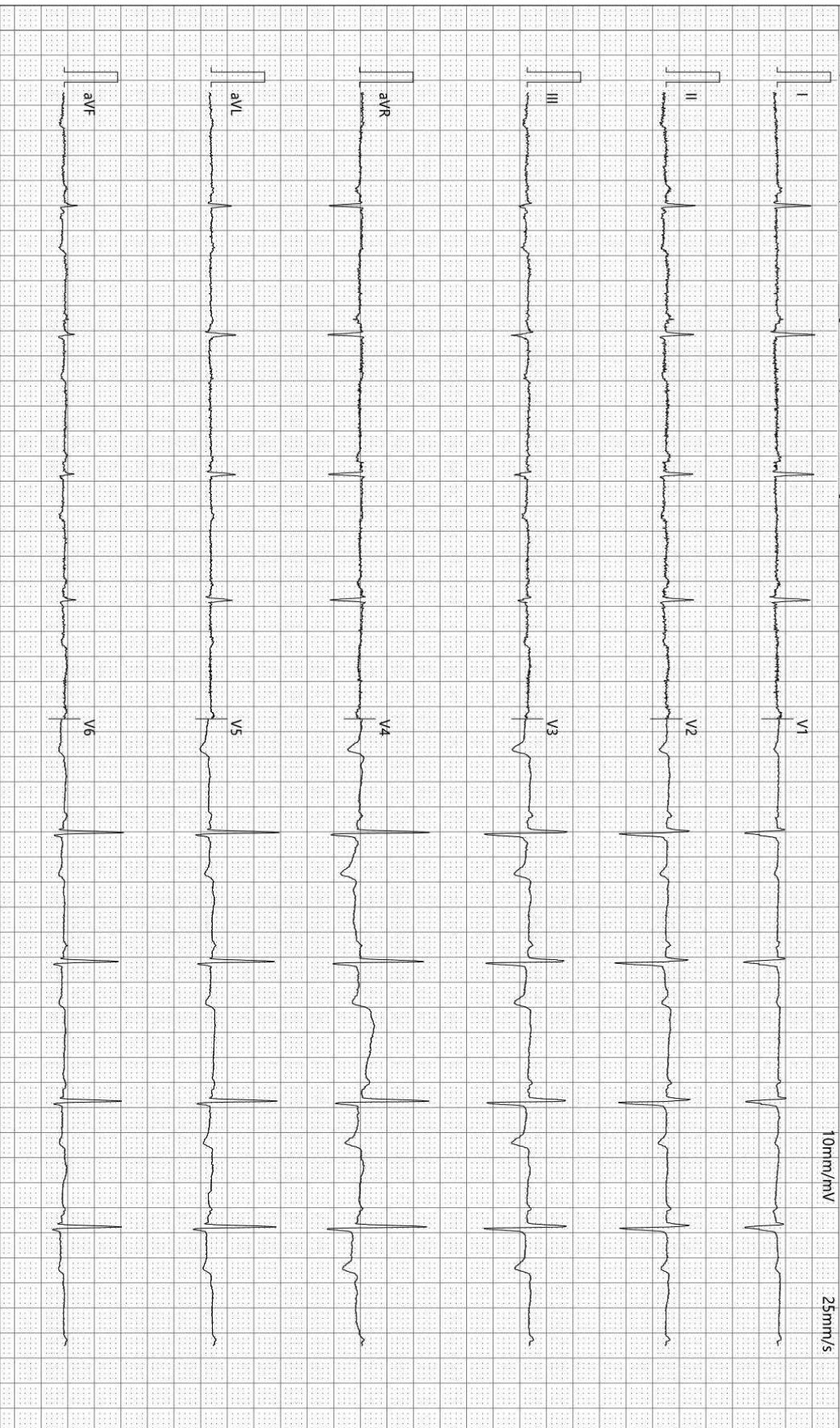
诊断结果:

1. 窦性心动过缓伴不齐
2. T波改变(II,III,aVL,aVF,V2-V6)

诊断医生:

张进  
陶志峰

HR : 58 ↓ bpm [60 ~ 100bpm]  
 P : 98ms [0 ~ 110ms]  
 PR : 148ms [120 ~ 200ms]  
 QRS : 82ms [60 ~ 100ms]  
 QT/QTc : 422/416ms [320 ~ 440/0 ~ 460ms]  
 P/QRS/T : 51/16/-63 ↓ deg. [0 ~ 75/-30 ~ 90/0 ~ 75deg]  
 RV5/SV1 : 1.214/0.615mV [0.0 ~ 2.5/0.0 ~ 2.0mV]



检查时间:2024-12-03 08:56:10

诊断时间:2024-12-03 09:07:07

SEMIP V1.90

仅供临床参考

Rich 大同瑞慈康复医院  
超声诊断图文报告

流水号: 2104270557

超声号: 1763048

姓名: 张春霞

年龄: 40 岁

性别: 女

检查设备: Vivid E95

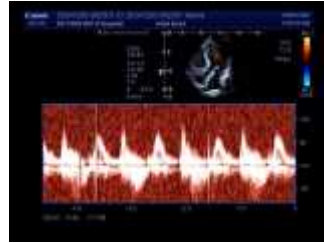
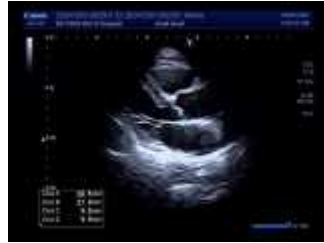体检号: 318580

申请医院: 本院

体检科室: 体检科

检查部位: 心脏彩超

经典图像:



影像所见:

超声测量 (单位: mm)

升主动脉内径 28 (32±3mm)

左房内径 27 (35mm)

室间隔 9 (8-11mm)

左室内径 45 (47±4mm)

左室后壁 10 (8-11mm)

EF68% (50-80%)

右室内径 25 (36±4mm)

右房内径 28 (36±4mm)

FS38% (28-41%)

主肺动脉内径 20 (23±3mm)

升主动脉内径正常, 心脏各腔室大小正常, 室间隔厚度正常, 左室壁未见明显节段性运动异常, 各瓣膜及启闭功能未见明显异常, 舒张期二尖瓣口血流频谱 E/A<1, 心包腔未见积液。

影像诊断:

左室舒张功能减低

报告医师: 侯爱兰

检查日期: 2024-12-03

审核医师: 侯爱兰

报告日期: 2024-12-03

Rich 大同瑞慈康复医院  
超声诊断图文报告

流水号：2104270557

超声号：1763042

姓名：张春霞

年龄：40 岁

性别：女

检查设备：Vivid E95

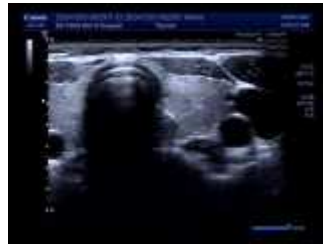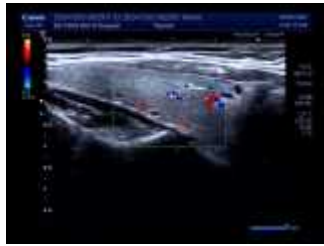
体检号：318580

申请医院：本院

体检科室：体检科

检查部位：甲状腺彩超

经典图像：



影像所见：

甲状腺双侧叶形态正常，包膜完整，实质回声均匀，CDFI：未见异常血流信号。  
双侧颈部未见明显肿大淋巴结。

影像诊断：

甲状腺双侧叶未见异常

报告医师：侯爱兰

检查日期：2024-12-03



注：本报告仅供临床医生参考！

地址：大同市魏都大道 79 号。若有疑问，请致电：0352-2830580

## Rich 大同瑞慈康复医院 超声诊断图文报告

流水号：2104270557

超声号：1763044

姓名：张春霞

年龄：40 岁

性别：女

检查设备：Vivid E95

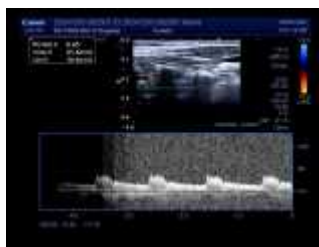
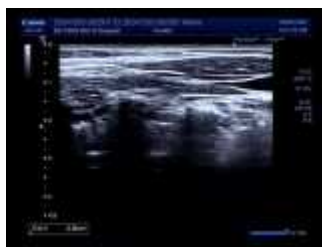
体检号：318580

申请医院：本院

体检科室：体检科

检查部位：颈部血管彩超

经典图像：



影像所见：

右锁骨下动脉起始处、双侧颈总动脉、颈内、颈外动脉起始段内中膜不增厚，内壁欠光滑，管壁未见明确强回声斑。CDFI：血流充盈好。PW：频谱形态正常。  
双侧椎动脉走行正常，椎动脉内径正常，管壁不厚，管腔内为无回声，CDFI：血流充盈好。PW：频谱正常。

影像诊断：

双侧颈动脉、椎动脉未见明显异常

报告医师：侯爱兰

检查日期：2024-12-03

审核医师：侯爱兰

报告日期：2024-12-03



注：本报告仅供临床医生参考！

地址：大同市魏都大道 79 号。若有疑问，请致电：0352---2830580

## Rich 大同瑞慈康复医院 超声诊断图文报告

流水号：2104270557

超声号：1763046

姓名：张春霞

年龄：40 岁

性别：女

检查设备：Vivid E95

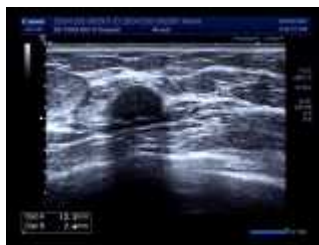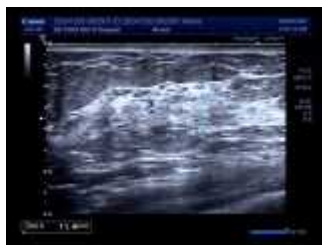体检号：318580

申请医院：本院

体检科室：体检科

检查部位：乳腺彩超

经典图像：



影像所见：

双侧乳腺腺体层次清晰，右乳腺体厚 1.1cm，左乳腺体厚 1.1cm，于左乳 2 点距乳头 4cm 处可见大小约 1.2\*0.7cm 低回声结节，形态规则，边界清，CDFI：未见异常血流信号。

双侧腋下未见明显肿大淋巴结。

影像诊断：

左侧乳腺结节

BI-RADS

3 级

报告医师：侯爱兰

检查日期：2024-12-03

审核医师：侯爱兰

报告日期：2024-12-03



注：本报告仅供临床医生参考！

地址：大同市魏都大道 79 号。若有疑问，请致电：0352---2830580

## Rich 大同瑞慈康复医院 超声诊断图文报告

流水号：2104270557

超声号：1763050

姓名：张春霞

年龄：40 岁

性别：女

检查设备：Vivid E95

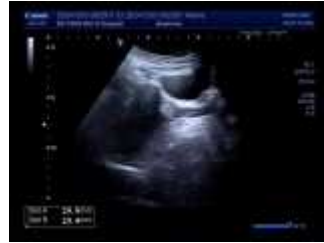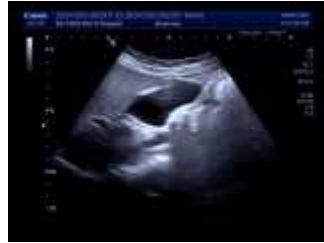体检号：318580

申请医院：本院

体检科室：体检科

检查部位：全腹彩超

经典图像：



影像所见：

肝脏大小形态正常，包膜光滑完整，实质回声细腻、增强，后方回声伴衰减，肝内管道系统走行欠清晰，门静脉及肝内胆管不扩张。

胆囊大小形态正常，壁不厚、光滑，囊内透声好，肝外胆管不扩张。

胰腺大小形态正常，实质回声均匀，主胰管不扩张。

脾脏大小形态正常，实质回声均匀，脾门静脉不宽。

双肾大小形态正常，皮髓质分界清晰，集合系统未见分离，双侧输尿管未见扩张。

膀胱充盈差。

子宫显示欠清，肌壁回声欠均匀，前壁可见大小约 3.0\*3.0cm 低回声结节，内膜线不清晰，双侧附件区未见异常。

### 影像诊断:

- 中度脂肪肝
- 子宫肌瘤

报告医师: 侯爱兰

检查日期: 2024-12-03

审核医师: 侯爱兰

报告日期: 2024-12-03



## 医学影像

注: 本报告仅供临床医生参考!

地址: 大同市魏都大道 79 号。若有疑问, 请致电: 0352-2830580



## 医学影像

# 双源 CT 诊断图文报告

ID 号: 2104270557

影像号: CT20241203079

姓名: 张春霞

年龄: 40 岁

性别: 女

检查设备: 西门子量子双源 CT

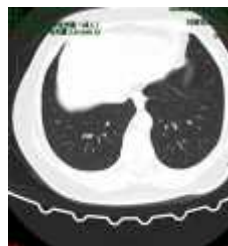
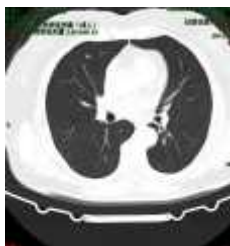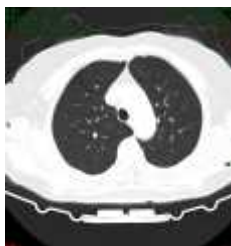
体检号: 318580

申请医院: 本院

体检科室: 体检科

检查部位: 肺部双源 CT

### 经典图像:



### 影像所见:

胸廓对称, 骨性肋骨完整, 胸壁软组织结构良好, 两肺支气管血管纹理走行分布良好, 支气管束结构清晰, 双肺通气良好, 右肺中叶纤维结节灶, 直径约 0.3cm (3-28 层面)。肺门结构未见异常。纵隔无偏移, 段以上支气管通畅。心影及大血管形态结构正常, 纵隔内未见肿大淋巴结。胸膜未见异常。

---

**影像诊断:**

右肺中叶纤维结节硬化灶，低危结节

---

报告医师: 剧艳军

检查日期: 2024-12-03

审核医师: 剧艳军

报告日期: 2024-12-03

---



注: 本报告仅供临床医生参考!

地址: 大同市魏都大道 79 号。若有疑问, 请致电: 0352---2830580