



2012170613

大同瑞慈健康体检

报 告 册

体检编号	312059	工号	77
姓名	陈兴		
性别	女	年龄	51岁
单位	中国农业银行（大客户）客		
部门	中国农业银行（大客户）客户专		
联系电话	13994428911		
体检日期	2024-05-22		

尊敬的陈兴女士您好！

首先，瑞慈健康体检全体员工欢迎您的光临，并对您的信任表示衷心的感谢！

您于 2024-05-22 （体检编号：312059）完成健康检查，本机构的各科医生已根据您的体检项目及结果，汇总成此份健康体检报告，并经总检医生审核。据此提出对您健康状况的综合分析及建议。

瑞慈健康体检倡导“大健康、大康复”，提出“健康是第一财富（Rich）”的人文理念。希望您仔细阅读并妥善地保管此份健康体检报告，并认真关注报告中的提示与建议，若您对报告内容有任何疑问，可直接与瑞慈健康体检客服部联系，进一步咨询。

健康体检咨询电话：**0352-2824444**

客户服务咨询电话：**0352-2830597**

400-6112995

瑞慈健康体检报告由下列内容组成：

第一部分：主检报告

第二部分：分科分项结果

第三部分：检验报告

第四部分：附表

主检报告

检查综述

- 【生殖道微生态】 G-杆菌++
- 【甲状腺彩超】 1. 桥本甲状腺炎改变 2. 甲状腺双侧叶实性结节伴钙化 TI-RADS 4a级 3. 甲状腺双侧叶多发囊性结节 TI-RADS 3级
- 【颈部血管彩超】 1. 左侧锁骨下动脉窃血综合征 2. 左侧椎动脉血流反向

医生建议

【G-杆菌++】：

(1) 阴道微生物学检查是用于提示除阴道的正常菌群之外，可致病的菌群类别判断，用于临床治疗指导。

【甲状腺双侧叶实性结节】：

(1) 建议内分泌科诊断治疗。

【桥本甲状腺炎改变】：

(1) 建议内分泌科诊断治疗。

【甲状腺双侧叶多发囊性结节】：

(1) 甲状腺结节是一种常见的甲状腺疾病，很多甲状腺疾病可表现为结节，如可由甲状腺退行性变、炎症、自身免疫性及新生物等多种病变所致。甲状腺结节在各个年龄段的男女人群中均可见到，但中年女性中较多。
(2) 甲状腺结节分良性和恶性两大类，良性的占绝大多数，恶性者不足1%，判断甲状腺结节的良恶主要依靠病史、体格检查、放射性核素扫描、穿刺细胞学检查。建议往外科就诊，进一步检查，明确诊断，结合临床诊治并定期复查。

【左侧椎动脉血流反向】：

(1) 建议心血管内科诊断治疗。

【锁骨下动脉窃血】：

(1) 建议心血管内科进一步诊治。

汇总医生： 樊兴国

主检日期： 2024-05-24

主检医生：

分科结果

身高、体重、血压

项目名称	检查结果	项目名称	检查结果
身高	169cm	体重	61kg
血压	131/82mmHg		

***小结:**

未见异常

操作员：杨柳庆 检查日期:2024-05-22 检查医生：名燕凌

妇科内诊

项目名称	检查结果	项目名称	检查结果
外阴	正常	尿道口	正常
阴道	通畅	子宫	正常
附件	正常	宫颈	光滑
后穹窿	正常		

***小结:**

未见异常

操作员：薛荣丽 检查日期:2024-05-22 检查医生：薛荣丽

检验报告

甲状腺三项

项目名称	检查结果	单位	参考值	提示
促甲状腺素(TSH)	1.36	uIU/ml	0.55--4.78	
游离三碘甲状腺原氨酸(FT3)	5.03	pmol/L	3.5--6.5	
游离甲状腺素(FT4)	15.12	pmol/L	11.5--22.70	

***小结:**

未见异常

操作员：祁佳佳 检查日期:2024-05-22 检查医生:陈建国

生殖道微生态

项目名称	检查结果	单位	参考值	提示
线索细胞	-			
清洁度	III			
上皮细胞(白带)	++			
滴虫	-			
G-球菌	-			
霉菌	-			
G-杆菌	++			
G+杆菌	-			
G+球菌	-			

***小结:**

G-杆菌 ++

操作员：王小雪 检查日期:2024-05-23 检查医生:陈建国

人乳头瘤病毒检查 (HPV)

项目名称	检查结果	单位	参考值	提示
------	------	----	-----	----

HPV 高危亚型 16	阴性(-)		阴性	
HPV 高危亚型 18	阴性(-)		阴性	
HPV 高危亚型 31	阴性(-)		阴性	
HPV 高危亚型 26	阴性(-)		阴性	
HPV 高危亚型 33	阴性(-)		阴性	
HPV 高危亚型 35	阴性(-)		阴性	
HPV 高危亚型 39	阴性(-)		阴性	
HPV 高危亚型 45	阴性(-)		阴性	
HPV 高危亚型 51	阴性(-)		阴性	
HPV 高危亚型 52	阴性(-)		阴性	
HPV 高危亚型 53	阴性(-)		阴性	
HPV 高危亚型 56	阴性(-)		阴性	
HPV 高危亚型 58	阴性(-)		阴性	
HPV 高危亚型 59	阴性(-)		阴性	
HPV 高危亚型 66	阴性(-)		阴性	
HPV 高危亚型 68	阴性(-)		阴性	
HPV 高危亚型 73	阴性(-)		阴性	
HPV 高危亚型 82	阴性(-)		阴性	
HPV 低危亚型 6	阴性(-)		阴性	
HPV 低危亚型 11	阴性(-)		阴性	
HPV 低危亚型 42	阴性(-)		阴性	
HPV 低危亚型 43	阴性(-)		阴性	
HPV 低危亚型 81	阴性(-)		阴性	

***小结:**

未见异常

操作员：刘慧芳 检查日期:2024-05-23 检查医生:康建忠

大同现代医学检验实验室

液基薄层细胞学图文报告

ID: 2024099159

病理号: 092922

姓名: 陈兴

性别: 女

年龄: 51岁

送检科室: 体检科

电话号码: 13994428911

床号:

病历号:

体检号: 2012170613

送检医院: 大同瑞慈康复体检 送检日期: 2024-05-22

末次月经:

送检医生:

采样日期:

报告日期: 2024-05-22

标本满意度: 满意

细胞量: >40%

红细胞:

经期样本:

颈管细胞:

化生细胞:

鳞状细胞:

宫颈柱状细胞:

未见上皮内病变/恶性细胞:

正常范围内:

良性反应性改变:

- 炎症:
 - 轻度:
 - 中度:
 - 重度:
- 放疗:
- 妊娠:
- 萎缩性:
- 宫内避孕器:
- 其他:

病原体: 滴虫感染: 念珠菌感染: 细菌感染:

提示 HPV 感染: 疱疹病毒感染:

鳞状上皮细胞分析:

非典型鳞状细胞:

- 倾向上皮内瘤变:
- 倾向良性反应性改变:
- 不能明确意义(ASC-US):
- 不排除高度病变(ASC-H):

上皮内低度病变: 鳞癌:

上皮内高度病变:

- CIN2:
- CIN3:

腺上皮细胞分析:

非典型腺细胞:

- 宫内膜:
- 来源不明:

非典型腺细胞(宫颈管):

- 倾向原位腺癌:
- 不能明确意义:
- 倾向良性反应性改变:

腺癌:

- 宫颈管:
- 宫内膜:
- 其它:

炎细胞:

- 轻度:
- 中度:
- 重度:

可疑腺癌:

诊断意见: 未见上皮内病变或恶性细胞 (NILM)。

建议:

报告医师: 张荣生

地址: 大同市魏都大道 79 号, 本报告医师签字后有效
咨询: 0352-2830587 4006-122-995

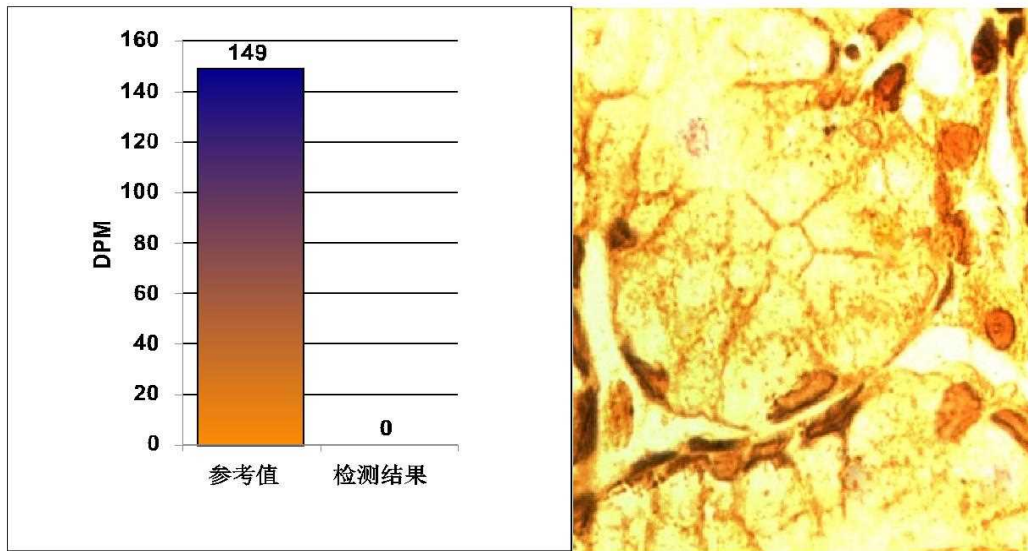
妇科细胞学是筛查项目, 出于技术原因, 可能会有假阴性结果, 本检测仅对来样负责, 如果对结果有疑义, 请在收到报告 7 天内与我们联系。

大同瑞慈康复医院

¹⁴C呼气试验检验报告

姓名	陈兴	年龄	51	性别	女
住院号		日期	2024-05-22 10:06:	电话	
送检医生	曹居杰	样品编号	09424	编号	2012170613

¹⁴C呼气试验



阳性参考值 (Disintegrations Per Minute(DPM)):

DPM值:	dpm > 2499	阳性++++
	1499 < dpm ≤ 2499	阳性+++
	499 < dpm ≤ 1499	阳性++
	149 < dpm ≤ 499	阳性
	dpm ≤ 99	阴性
	99 < dpm ≤ 149	不确定

检测结果: **dpm= 0** 阴性

本检查结果仅供临床参考，仅针对本次检查，不作医疗证明

温馨提示:

检测医生: 曹居杰

超声诊断图文报告

流水号: 2012170613

影像号: 1574731

姓名: 陈兴

年龄: 51 岁

性别: 女

检查设备: Vivid E95

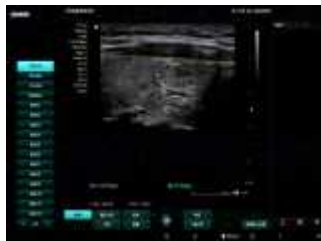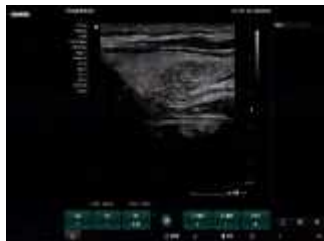体检号: 312059

申请医院: 本院

体检科室: 体检科

检查部位: 甲状腺彩超

经典图像:



影像所见:

甲状腺双侧叶形态正常, 包膜完整, 实质回声不均, 呈囊状改变, 其中双侧叶探及多发囊实性结节, 右侧较大位于下极, 大小约 1.4*0.8cm, 左侧较大位于下极, 大小约 1.9*1.0cm, 边界不清, 形态规则, 其内可见散在点状强回声斑, CDFI: 结节内稍丰富血流信号。
双侧颈部未见明显肿大淋巴结。

影像诊断:

1. 桥本甲状腺炎改变
2. 甲状腺双侧叶实性结节伴钙化 TI-RADS 4a 级
3. 甲状腺双侧叶多发囊性结节 TI-RADS 3 级

报告医师: 侯爱兰

检查日期: 2024-05-22

审核医师: 侯爱兰

报告日期: 2024-05-22

超声诊断图文报告

流水号: 2012170613

影像号: 1574733

姓名: 陈兴

年龄: 51 岁

性别: 女

检查设备: Vivid E95

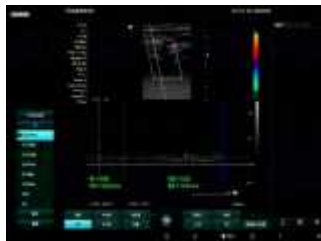
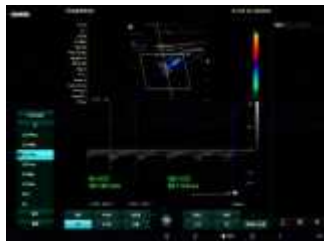
体检号: 312059

申请医院: 本院

体检科室: 体检科

检查部位: 颈部血管彩超

经典图像:



影像所见:

右锁骨下动脉起始处、双侧颈总动脉、颈内、颈外动脉起始段内中膜不增厚, 内壁欠光滑, 管壁未见明确强回声斑。

CDFI: 血流充盈好。PW: 频谱形态正常。

左侧锁骨下动脉未见血流信号显示, 下段、中段椎动脉血流反向汇入, 右侧椎动脉走行正常, 椎动脉内径正常, 管壁不厚, 管腔内为无回声, CDFI: 血流充盈好。PW: 频谱正常。

	内径 mm	流速 cm/s	RI
左侧椎动脉	3.3	-38.1	0.73
右侧椎动脉	3.5	32.2	0.59

影像诊断:

1. 左侧锁骨下动脉窃血综合征
2. 左侧椎动脉血流反向

报告医师: 侯爱兰

检查日期: 2024-05-22

审核医师: 侯爱兰

报告日期: 2024-05-22

超声诊断图文报告

流水号: 2012170613

影像号: 1574736

姓名: 陈兴

年龄: 51 岁

性别: 女

检查设备: Vivid E95

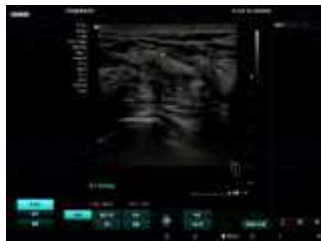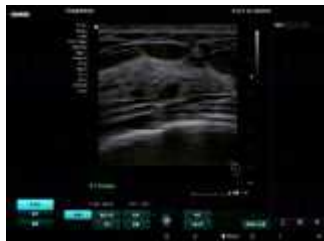体检号: 312059

申请医院: 本院

体检科室: 体检科

检查部位: 乳腺彩超

经典图像:



影像所见:

双侧乳腺腺体层次清晰, 右乳腺体厚 1.0cm, 左乳腺体厚 1.2cm, 乳导管未见扩张, 未见明显占位性病变, CDFI: 未见异常血流信号。

双侧腋下未见明显肿大淋巴结。

影像诊断:

双侧乳腺未见明显异常

报告医师: 侯爱兰

检查日期: 2024-05-22

审核医师: 侯爱兰

报告日期: 2024-05-22

超声诊断图文报告

流水号: 2012170613

影像号: 1574738

姓名: 陈兴

年龄: 51 岁

性别: 女

检查设备: Vivid E95

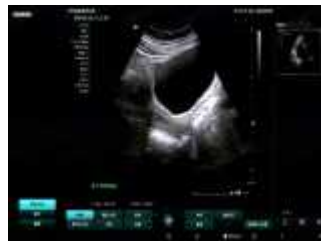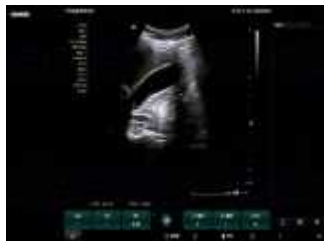体检号: 312059

申请医院: 本院

体检科室: 体检科

检查部位: 全腹彩超

经典图像:



影像所见:

肝脏大小形态正常, 包膜光滑完整, 实质回声均匀, 肝内管道系统走行清晰, 门静脉及肝内胆管不扩张。

胆囊大小形态正常, 壁不厚、光滑, 囊内透声好, 肝外胆管不扩张。

胰腺大小形态正常, 实质回声均匀, 主胰管不扩张。

脾脏大小形态正常, 实质回声均匀, 脾门静脉不宽。

双肾大小形态正常, 皮髓质分界清晰, 集合系统未见分离, 双侧输尿管未见扩张。

膀胱充盈佳, 未见明显异常。

前位子宫, 大小正常, 肌壁回声均匀, 内膜线清晰, 厚 0.3cm, 宫颈厚约 1.9cm, 双侧附件区未见异常。

影像诊断:

肝、胆、脾、胰、双肾、子宫、双侧附件区未见明显异常

报告医师: 侯爱兰

检查日期: 2024-05-22

审核医师: 侯爱兰

报告日期: 2024-05-22



大同市医学影像研究中心

注: 本报告仅供临床医生参考!

地址: 大同市魏都大道 79 号。若有疑问, 请致电: 0352---2830580