



2012170596

大同瑞慈健康体检

报 告 册

体检编号	312042	工号	60
姓名	陈兴		
性别	女	年龄	52岁
单位	中国农业银行（大客户）客		
部门	中国农业银行（大客户）客户专		
联系电话	13623520063		
体检日期	2025-05-21		

尊敬的陈兴女士您好！

首先，瑞慈健康体检全体员工欢迎您的光临，并对您的信任表示衷心的感谢！

您于 2025-05-21 （体检编号：312042）完成健康检查，本机构的各科医生已根据您的体检项目及结果，汇总成此份健康体检报告，并经总检医生审核。据此提出对您健康状况的综合分析及建议。

瑞慈健康体检倡导“大健康、大康复”，提出“健康是第一财富（Rich）”的人文理念。希望您仔细阅读并妥善地保管此份健康体检报告，并认真关注报告中的提示与建议，若您对报告内容有任何疑问，可直接与瑞慈健康体检客服部联系，进一步咨询。

健康体检咨询电话：0352-2824444

客户服务咨询电话：0352-2830597

400-6112995

瑞慈健康体检报告由下列内容组成：

第一部分：主检报告

第二部分：分科分项结果

第三部分：检验报告

第四部分：附表

主检报告

检查综述

- 1、【生殖道微生态】 上皮细胞(白带)++/HP G-杆菌+
- 2、【肺部双源 CT】 左肺舌段及右肺中叶间质纤维粘连 右肺中下叶及胸膜下纤维结节硬化灶，低危结节 冠状动脉硬化性改变，进一步检查
- 3、【妇科内诊】 阴道炎
- 4、【甲状腺彩超】 1. 桥本甲状腺炎改变 建议查甲功 2. 甲状腺双侧叶多发结节 TI-RADS 3级 3. 双侧颌下淋巴结可见

医生建议

【上皮细胞(白带)++/HP】：

(1)在生理情况下，阴道内的细胞新陈代谢会正常脱落，在取标本的时候会取到有脱落的上皮细胞，镜检时就会发现阳性，这属于正常的现象。如果同时阴道分泌物检查发现有病原菌感染的情况，建议往妇科进一步诊断治疗。

【G-杆菌+】：

(1)阴道微生物学检查是用于提示除阴道的正常菌群之外，可致病的菌群类别判断，用于临床治疗指导。

【左肺舌段及右肺中叶间质纤维粘连】：

(1)建议呼吸内科诊断治疗。

【冠状动脉硬化性改变，进一步检查】：

(1)建议心血管科诊断治疗

【阴道炎】：

(1)阴道炎是阴道粘膜及粘膜下结缔组织的炎症，是妇科门诊常见的疾病。

(2)正常健康妇女，由于解剖学及生物化学特点，阴道对病原体的侵入有自然防御功能，当阴道的自然防御功能遭到破坏，则病原体易于侵入，导致阴道炎症。

(3)绝经后妇女由于雌激素缺乏，阴道上皮菲薄，细胞内糖原含量减少，阴道PH高达7左右，故阴道抵抗力低下，比青春期及育龄妇女易受感染。

(4)阴道炎临床上以白带的性状发生改变以及外阴痒痒灼痛为主要临床特点，感染累及尿道时，可有尿痛、尿急等症状。常见的阴道炎有细菌性阴道病、滴虫性阴道炎、霉菌性阴道炎、老年性阴道炎。

(5)阴道炎由不同的病原体感染所致，一旦出现外阴不适，白带异常，立即去医院检查，确定病原体，针对病因治疗。

【双侧颌下淋巴结可见】：

(1)建议普外科复查。

【桥本甲状腺炎改变】：

(1)建议内分泌科诊断治疗。

【甲状腺双侧叶多发结节】：

(1)甲状腺结节是一种常见的甲状腺疾病，很多甲状腺疾病可表现为结节，如可由甲状腺退行性变、炎症、自身免疫性及新生物等多种病变所致。甲状腺结节在各个年龄段的男女人群中均可见到，但中年女性中较多。

(2) 甲状腺结节分良性和恶性两大类，良性的占绝大多数，恶性者不足 1%，判断甲状腺结节的良恶主要依靠病史、体格检查、放射性核素扫描、穿刺细胞学检查。

(3) 建议往普外科就诊，进一步检查，明确诊断，结合临床诊治并定期复查。

【右肺中下叶及胸膜下纤维结节硬化灶，低危结节】：

(1) 建议呼吸科诊断治疗

汇总医生： 樊兴国

主检日期： 2025-05-29

主检医生：

分科结果

外科（女）

项目名称	检查结果	项目名称	检查结果
皮肤	正常	甲状腺	无肿大
浅表淋巴结	无肿大	肛门	正常
泌尿外生殖器	正常	四肢关节	未见异常
腹股沟	未见异常	足背动脉	正常
紫绀	无	色素沉着	无
脱毛	无	脱色	无
浮肿	无	皮下结节	无
头颅	正常	颈部	正常
乳腺	正常	脊柱	正常
直肠	未检	皮肤黄疸	无
四肢	活动正常	其他	无

***小结:**

未见异常

操作员：张明远 检查日期：2025-05-28 检查医生：张明远

妇科内诊

项目名称	检查结果	项目名称	检查结果
外阴	正常	尿道口	正常
阴道	粘膜充血	子宫	正常
附件	正常	宫颈	光滑
后穹窿	正常		

***小结:**

阴道炎

操作员：智美玲 检查日期：2025-05-21 检查医生：智美玲

检验报告

甲状腺功能八项

项目名称	检查结果	单位	参考值	提示
甲状腺球蛋白(TG)	7.41	ng/ml	3.5--77	
总甲状腺素(T4)	99.94	nmol/L	50--130	
促甲状腺素(TSH)	1.26	uIU/ml	0.3--4.5	
促甲状腺受体抗体(TRAb)	1.53	IU/l	0--1.71	
甲状腺过氧化物酶抗体	1.36	IU/ml	0--10	
总三碘甲状腺原氨酸(T3)	1.64	nmol/L	0.75--2.10	
游离三碘甲状腺原氨酸(FT3)	3.42	pmol/L	2.0--4.2	
游离甲状腺素(FT4)	15.47	pmol/L	9.0--17.5	

***小结:**

未见异常

操作员：乔叶 检查日期：2025-05-21 检查医生：康建忠

同型半胱氨酸

项目名称	检查结果	单位	参考值	提示
同型半胱氨酸	8.70	umol/L	0--20	

***小结:**

未见异常

操作员：刘慧芳 检查日期：2025-05-21 检查医生：康建忠

生殖道微生态

项目名称	检查结果	单位	参考值	提示
线索细胞	-			
清洁度	II			
上皮细胞(白带)	++			
滴虫	-			

G-球菌	—			
霉菌	—			
G-杆菌	+			
G+杆菌	—			
G+球菌	—			

***小结:**

上皮细胞(白带)++/HP G-杆菌+

操作员：黄璐瑶 检查日期:2025-05-22

检查医生:康建忠

人乳头瘤病毒检查 (HPV)

项目名称	检查结果	单位	参考值	提示
HPV 高危亚型 16	阴性(-)		阴性	
HPV 高危亚型 18	阴性(-)		阴性	
HPV 高危亚型 31	阴性(-)		阴性	
HPV 高危亚型 26	阴性(-)		阴性	
HPV 高危亚型 33	阴性(-)		阴性	
HPV 高危亚型 35	阴性(-)		阴性	
HPV 高危亚型 39	阴性(-)		阴性	
HPV 高危亚型 45	阴性(-)		阴性	
HPV 高危亚型 51	阴性(-)		阴性	
HPV 高危亚型 52	阴性(-)		阴性	
HPV 高危亚型 53	阴性(-)		阴性	
HPV 高危亚型 56	阴性(-)		阴性	
HPV 高危亚型 58	阴性(-)		阴性	
HPV 高危亚型 59	阴性(-)		阴性	
HPV 高危亚型 66	阴性(-)		阴性	
HPV 高危亚型 68	阴性(-)		阴性	
HPV 高危亚型 73	阴性(-)		阴性	
HPV 高危亚型 82	阴性(-)		阴性	

HPV 低危亚型 6	阴性 (-)		阴性	
HPV 低危亚型 11	阴性 (-)		阴性	
HPV 低危亚型 42	阴性 (-)		阴性	
HPV 低危亚型 43	阴性 (-)		阴性	
HPV 低危亚型 81	阴性 (-)		阴性	

***小结:**

未见异常

操作员：赵伟 检查日期：2025-05-22 检查医生：康建忠

Rich 大同瑞慈康复医院
超声诊断图文报告

流水号: 2012170596

超声号: 1850171

姓名: 陈兴

年龄: 52 岁

性别: 女

检查设备: Vivid E95

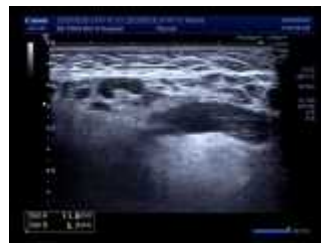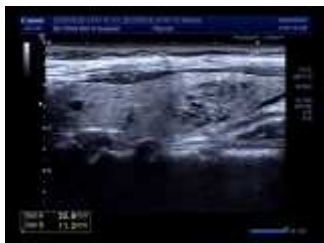
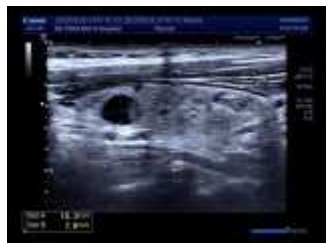体检号: 312042

申请医院: 本院

体检科室: 体检科

检查部位: 甲状腺彩超

经典图像:



影像所见:

甲状腺双侧叶形态正常, 左侧叶厚约 1.7cm, 右侧叶厚约 1.5cm, 包膜完整, 双侧叶实质内均探及数个囊实性结节, 右侧大者约 1.0*0.8cm, 边界清, 以囊性为主, 左侧大者约 2.1*1.1cm, 边界清, CDFI: 结节内可见血流信号, 余实质回声不均匀, 呈网格样改变, CDFI: 腺体内血流信号增多。

双侧颈部未见明显肿大淋巴结。

双侧颌下均探及低回声结节, 左侧大小约 0.9*0.6cm, 右侧大小约 1.2*0.6cm, 均边界清, 形态规则, 皮髓质分界清。

影像诊断:

1. 桥本甲状腺炎改变建议查甲功
2. 甲状腺双侧叶多发结节 TI-RADS3 级
3. 双侧颌下淋巴结可见

报告医师: 张莘芝

检查日期: 2025-05-28

审核医师: 张莘芝

报告日期: 2025-05-28



注: 本报告仅供临床医生参考!

地址: 大同市魏都大道 79 号。若有疑问, 请致电: 0352---2830580

Rich 大同瑞慈康复医院
超声诊断图文报告

流水号: 2012170596

超声号: 1850174

姓名: 陈兴

年龄: 52 岁

性别: 女

检查设备: Vivid E95

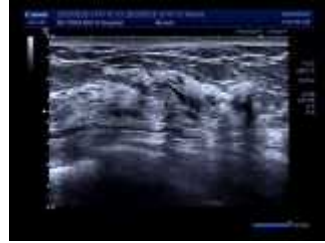
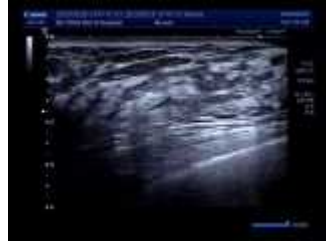体检号: 312042

申请医院: 本院

体检科室: 体检科

检查部位: 乳腺彩超

经典图像:



影像所见:

双侧乳腺腺体层次清晰, 右乳腺体厚 1.1cm, 左乳腺体厚 1.2cm, 乳导管未见扩张, 未见明显占位性病变, CDFI: 未见异常血流信号。

双侧腋下未见明显肿大淋巴结。

影像诊断:

双侧乳腺未见明显异常

报告医师: 张莘芝

检查日期: 2025-05-28

审核医师: 张莘芝

报告日期: 2025-05-28



注: 本报告仅供临床医生参考!

地址: 大同市魏都大道 79 号。若有疑问, 请致电: 0352---2830580

Rich 大同瑞慈康复医院
超声诊断图文报告

流水号: 2012170596

超声号: 1850179

姓名: 陈兴

年龄: 52 岁

性别: 女

检查设备: Vivid E95

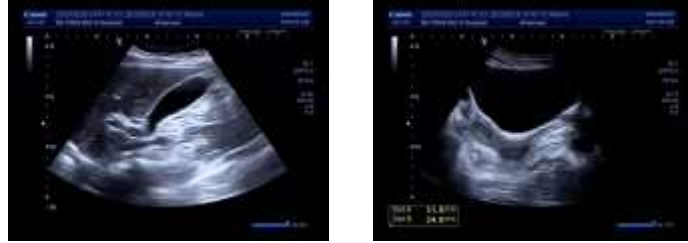
体检号: 312042

申请医院: 本院

体检科室: 体检科

检查部位: 全腹彩超

经典图像:



影像所见:

肝脏大小形态正常, 包膜光滑完整, 实质回声均匀, 肝内管道系统走行清晰, 门静脉及肝内胆管不扩张。

胆囊大小形态正常, 壁不厚、光滑, 囊内透声好, 肝外胆管不扩张。

胰腺大小形态正常, 实质回声均匀, 主胰管不扩张。

脾脏大小形态正常, 实质回声均匀, 脾门静脉不宽。

双肾大小形态正常, 皮髓质分界清晰, 集合系统未见分离, 双侧输尿管未见扩张。

膀胱充盈佳, 未见明显异常。

前位子宫, 大小约 3.2*2.5*2.8cm, 肌壁回声均匀, 内膜线清晰, 厚 0.2cm, 宫颈厚约 2.0cm, 双侧附件区未见异常。

影像诊断:

肝、胆、脾、胰、双肾、子宫、双侧附件区未见明显异常

报告医师: 张莘芝

检查日期: 2025-05-28

审核医师: 张莘芝

报告日期: 2025-05-28



注: 本报告仅供临床医生参考!

地址: 大同市魏都大道 79 号。若有疑问, 请致电: 0352---2830580

ID 号: 2012170596

影像号: CT20250528053

姓名: 陈兴

年龄: 52 岁

性别: 女

检查设备: 西门子量子双源 CT

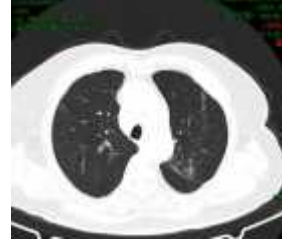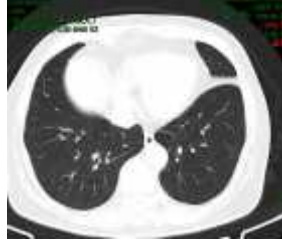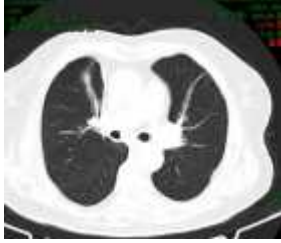体检号: 312042

申请医院: 本院

体检科室: 体检科

检查部位: 肺部双源 CT

经典图像:



影像所见:

胸廓对称, 骨性肋骨完整, 胸壁软组织结构良好, 左肺舌段及右肺中叶支气管血管纹理走行紊乱, 纤维索条粘连, 支气管束牵拉变形, 右肺中叶及下叶胸膜下纤维结节灶, 部分钙化斑点 (3-34.21 层面) 双肺通气良好。肺门结构未见异常。纵隔无偏移, 段以上支气管通畅。心影及大血管形态结构正常, 冠状动脉走行区钙化, 纵隔内未见肿大淋巴结。胸膜未见异常。

影像诊断:

左肺舌段及右肺中叶间质纤维粘连
右肺中下叶及胸膜下纤维结节硬化灶, 低危结节
冠状动脉硬化性改变, 进一步检查

报告医师: 剧艳军

检查日期: 2025-05-28

审核医师: 剧艳军

报告日期: 2025-05-28