



检 查 结 果

姓名	刘颖霞
性别	女
年龄	49岁
联系电话	18835231333
体检日期	2026-05-02

检验报告

尿液分析+尿沉渣

项目名称	检查结果	单位	参考值	提示
白细胞尿	3	个/u1	0--13	
上皮细胞(EC)	5	/HP	0--28	
管型(CAST)	0	个/u1	0--1	
霉菌(尿)	0	/HP	0--0	
结晶	0	/HP	0--10	
透明度(CLA)	清亮			
胆红素(BIL)	-		阴性	
隐血(ERY)	1+		阴性	
小圆上皮细胞(SRC)	0	个/u1	0--0	
维生素C	-		阴性	
异常红细胞	0	个/u1	0--3	
红细胞(正常)	1	个/u1	0--6	
鳞状上皮细胞	5	个/u1	0--0	↑
粘液丝	0	个/u1	0--0	
颜色(Colour)	淡黄色			
尿葡萄糖(GLU)	-		阴性	
酮体(KET)	-		阴性	
比重(SG)	1.010		1.003--1.030	
酸碱度(PH)	6.0		4.5--8.0	
尿蛋白质(PRO)	-		阴性	
尿胆原(URO)	-		阴性	
亚硝酸盐(NIT)	-		阴性	
红细胞(尿)(RBC)	1	个/u1	0--6	
尿白细胞(LEU)	-		阴性	

***小结：**

隐血 (ERY) 1+ 鳞状上皮细胞偏高 (5 /HP)

操作员：荆鹏山 检查日期：2026-05-02

检查医生：祁佳佳

血常规（五分类）

项目名称	检查结果	单位	参考值	提示
白细胞(WBC)	5.13	$10^9/L$	3.5--9.5	
淋巴细胞绝对值(LY#)	1.64	$10^9/L$	1.1--3.2	
淋巴细胞百分比(LY%)	31.9	%	20--50	
中性粒细胞绝对值(GR#)	3.07	$10^9/L$	1.8--6.3	
中性粒细胞百分比(GR%)	60.0	%	40--75	
嗜碱性粒细胞绝对值(BA#)	0.02	$10^9/L$	0--0.06	
嗜碱性粒细胞百分比(BA%)	0.3	%	0--1.0	
嗜酸性粒细胞绝对值(E0#)	0.11	$10^9/L$	0.02--0.52	
嗜酸性粒细胞百分比(E0%)	2.2	%	0.4--8	
血小板(PLT)	218	$10^9/L$	125--350	
血小板分布宽度(PDW)	12.7	f1	9.0--17	
平均血小板体积(MPV)	10.7	f1	6.0--14.0	
血小板压积(PCT)	0.233	%	0.11--0.28	
红细胞(RBC)	4.38	$10^{12}/L$	3.8--5.1	
血红蛋白	128	g/L	115--150	
红细胞压积(HCT)	39.5	%	35--45	
红细胞平均体积(MCV)	90.1	f1	82--100	
平均血红蛋白含量(MCH)	29.2	pg	27--34	
平均血红蛋白浓度(MCHC)	324	g/L	316--354	
单核细胞绝对值(MO#)	0.29	$10^9/L$	0.1--0.6	
单核细胞百分比(MO%)	5.6	%	3--10	
红细胞分布宽度标准差(RDW-SD)	47.5	f1	35--56	
红细胞分布宽度变异系数(RDW-CV)	14.8	%	10.6--16.6	

大血小板比率	30.8	%	11--45	
大血小板数目	67	10 ⁹ /L	30--90	
未成熟粒细胞数目	0.00	10 ⁹ /L	0--0.6	
未成熟粒细胞百分比	0.0	%	0--10	
有核红细胞数目	0.000	10 ⁹ /L	0--9999	
有核红细胞百分比	0.00	/100WBC	0--9999	

***小结:**

未见异常

操作员：祁佳佳 检查日期：2026-05-02 检查医生：

同型半胱氨酸

项目名称	检查结果	单位	参考值	提示
同型半胱氨酸	8.40	umol/L	0--15	

***小结:**

未见异常

操作员：孙钰 检查日期：2026-05-02 检查医生：

性激素

项目名称	检查结果	单位	参考值	提示
促卵泡生成激素 (FSH)	95.90	mIU/mL	排卵期：3.4--33.4@黄体期：1.5--9.1@卵泡期：2.5--10.2@绝经期：23--116.3	
垂体泌乳素 (PRL)	20.70	ng/ml	0--29.2	
促黄体生成激素 (LH)	57.08	mIU/ml	排卵期：8.7--76.3@黄体期：0.5--16.9@卵泡期：1.9--12.5@绝经期：15.9--54	
雌二醇 (E2)	152.19	pmol/L	排卵期：234.5--1309.1@黄体	

			期：204.8--786.1@卵泡期：71.6--529.2@绝经期：0--118.2
孕酮 (PRGE)	0.96	nmol/L	卵泡期：0.6--4.7@排卵期：2.4--9.4@黄体期：5.3--86@绝经期：0.3--2.5
睾酮 (TSTO)	0.97	nmol/L	0.5--2.6

***小结：**

未见异常

操作员：孙钰 检查日期：2026-05-02 检查医生：

生殖道微生态

项目名称	检查结果	单位	参考值	提示
线索细胞	-			
清洁度	II			
上皮细胞(白带)	+			
滴虫	-			
G-球菌	-			
霉菌	-			
G-杆菌	-			
G+杆菌	-			
G+球菌	-			

***小结：**

上皮细胞(白带)+/HP

操作员：孙钰 检查日期：2026-05-03 检查医生：

糖化血红蛋白

项目名称	检查结果	单位	参考值	提示
糖化血红蛋白	6.5		4.1--6.0	↑

***小结：**

糖化血红蛋白偏高(6.5 %)

操作员：荆鹏山 检查日期:2026-05-02

检查医生:祁佳佳

生化 1(特殊级)

项目名称	检查结果	单位	参考值	提示
碳酸氢根(HCO3)	24.15	mmol/L	22--29	
总蛋白(T PROT)	70.3	g/L	65--85	
白蛋白(ALB)	43.10	g/L	40--55	
球蛋白(GLB)	27.20	g/L	15--35	
白蛋白/球蛋白(ALB/GLB)	1.58		1.0--2.5	
碱性磷酸酶(ALP)	68.0	U/L	35--100	
肌酐(CREA)	60.90	umol/L	41--73	
尿酸(UA)	391.00	umol/L	140--340	↑
钾(K)	3.61	mmol/L	3.5--5.3	
钠(Na)	142.3	mmol/L	137--147	
氯(Cl)	101.2	mmol/L	99--110	
钙(Ca)	2.24	mmol/L	2.11--2.52	
乳酸脱氢酶(LDH)	194.00	U/L	120--250	
淀粉酶(AMY)	65.00	IU/L	35--135	
葡萄糖(GLU)	6.59	mmol/L	3.89--6.1	↑
总胆红素(TBIL)	11.30	umol/L	0--21	
直接胆红素(DBIL)	2.7	umol/L	0--8.0	
间接胆红素(IBIL)	8.60	umol/L	0--17.39	
丙氨酸氨基转移酶(ALT)	30.00	U/L	7--40	
门冬氨酸氨基转移酶(AST)	15.00	U/L	13--35	
尿素测定(Urea)	6.10	mmol/L	2.6--7.5	
肌酸激酶(CK)	134.00	U/L	40--200	
α-羟丁酸脱氢酶	140.00	U/L	72--182	

C 反应蛋白	0.40	mg/dl	0—3	
动脉硬化指数	1.47		1.31—3.19	
谷草比谷丙	0.50		0.4—2.5	
总胆固醇 (CHOL)	4.10	mmol/L	2.59—5.2	
甘油三脂 (TG)	2.59	mmol/L	0.7—1.7	↑
低密度脂蛋白 (LDL)	2.00	mmol/L	0—4.13	
高密度脂蛋白 (HDL)	1.36	mmol/L	0.77—1.55	

***小结:**

尿酸(UA) 偏高(391.00 umol/L) 葡萄糖(GLU) 偏高(6.59 mmol/L) 甘油三脂(TG) 偏高(2.59 mmol/L)
 操作员：孙钰 检查日期:2026-05-02 检查医生:

人乳头瘤病毒检查 (HPV)

项目名称	检查结果	单位	参考值	提示
HPV 高危亚型 16	阴性(-)		阴性	
HPV 高危亚型 18	阴性(-)		阴性	
HPV 高危亚型 31	阴性(-)		阴性	
HPV 高危亚型 26	阴性(-)		阴性	
HPV 高危亚型 33	阴性(-)		阴性	
HPV 高危亚型 35	阴性(-)		阴性	
HPV 高危亚型 39	阴性(-)		阴性	
HPV 高危亚型 45	阴性(-)		阴性	
HPV 高危亚型 51	阴性(-)		阴性	
HPV 高危亚型 52	阴性(-)		阴性	
HPV 高危亚型 53	阴性(-)		阴性	
HPV 高危亚型 56	阴性(-)		阴性	
HPV 高危亚型 58	阴性(-)		阴性	
HPV 高危亚型 59	阴性(-)		阴性	
HPV 高危亚型 66	阴性(-)		阴性	
HPV 高危亚型 68	阴性(-)		阴性	

HPV 高危亚型 73	阴性(-)		阴性	
HPV 高危亚型 82	阴性(-)		阴性	
HPV 低危亚型 6	阴性(-)		阴性	
HPV 低危亚型 11	阴性(-)		阴性	
HPV 低危亚型 42	阴性(-)		阴性	
HPV 低危亚型 43	阴性(-)		阴性	
HPV 低危亚型 81	阴性(-)		阴性	

***小结:**

未见异常

操作员：赵伟 检查日期:2026-05-04 检查医生:

大同现代医学检验实验室

液基薄层细胞学图文报告

ID: 2026129190

病理号: 115383

姓名: 刘颖霞

性别: 女

年龄: 49岁

送检科室:

电话号码: 18835231333

床号:

病历号:

体检号: 2012170564

送检医院: 大同瑞慈康复体检

送检日期: 2026-05-03

末次月经:

送检医生:

采样日期:

报告日期: 2026-05-03

标本满意度: 满意

细胞量: >45%

红细胞:

经期样本:

颈管细胞:

化生细胞:

鳞状细胞:

宫颈柱状细胞:

未见上皮内病变/恶性细胞:

正常范围内:

- 良性反应性改变:
- 炎症:
 - 轻度:
 - 中度:
 - 重度:
 - 放疗:
 - 妊娠:
 - 萎缩性:
 - 宫内避孕器:
 - 其他:

病原体: 滴虫感染: 念珠菌感染: 细菌感染:

提示 HPV 感染: 疱疹病毒感染:

鳞状上皮细胞分析:

- 非典型鳞状细胞:
- 倾向上皮内瘤变:
 - 倾向良性反应性改变:
 - 不能明确意义(ASC-US):
 - 不排除高度病变(ASC-H):
- 上皮内低度病变: 鳞癌:
- 上皮内高度病变:
- CIN2:
 - CIN3:

腺上皮细胞分析:

非典型腺细胞:

- 宫内膜:
- 来源不明:

非典型腺细胞(宫颈管):

- 倾向原位腺癌:
- 不能明确意义:
- 倾向良性反应性改变:

腺癌:

- 宫颈管:
- 宫内膜:
- 其它:

炎细胞:

- 轻度:
- 中度:
- 重度:

可疑腺癌:

诊断意见: 未见上皮内病变或恶性细胞 (NILM)。

建议:

报告医师: 张荣生

地址: 大同市魏都大道 79 号, 本报告医师签字后有效
咨询: 0352-2830587 4006-122-995

妇科细胞学是筛查项目, 出于技术原因, 可能会有假阴性结果, 本检测仅对来样负责, 如果对结果有疑义, 请在收到报告 7 天内与我们联系。

Rich 大同瑞慈康复医院
超声诊断图文报告

流水号: 2012170564

超声号: 2166262

姓名: 刘颖霞

年龄: 49 岁

性别: 女

检查设备: Vivid E95

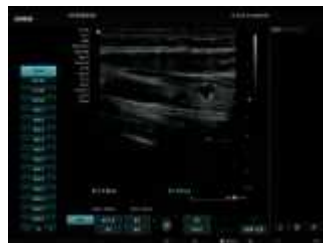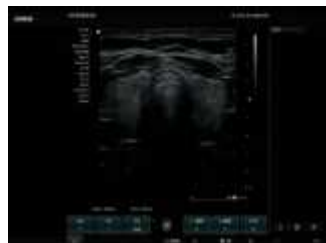体检号: 312010

申请医院: 本院

体检科室: 体检科

检查部位: 甲状腺彩超

经典图像:



影像所见:

甲状腺双侧叶形态正常, 包膜完整, 左侧叶探及多个低回声结节, 较大约 0.6*0.4cm, 边界清, 余实质回声均匀, CDFI: 未见异常血流信号。

双侧颈部未见明显肿大淋巴结。

影像诊断:

甲状腺左侧叶结节 TI-RADS3 级

报告医师: 蔡爱花

检查日期: 2026-05-02


审核医师: 蔡爱花

报告日期: 2026-05-02



注: 本报告仅供临床医生参考!

地址: 大同市魏都大道 79 号。若有疑问, 请致电: 0352---2830580

 **大同瑞慈康复医院**
超声诊断图文报告

流水号：2012170564

超声号：2166265

姓名：刘颖霞

年龄：49岁

性别：女

检查设备：Vivid E95

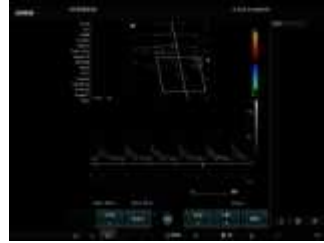
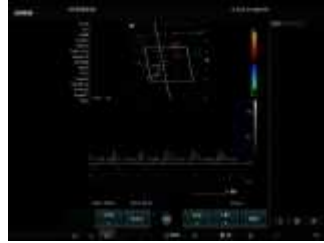
体检号：312010

申请医院：本院

体检科室：体检科

检查部位：颈部血管彩超

经典图像：



影像所见：

右锁骨下动脉起始处、双侧颈总动脉、颈内、颈外动脉起始段内中膜不增厚，内壁欠光滑，管壁未见明确强回声斑。CDFI：血流充盈好。PW：频谱形态正常。 双侧椎动脉走行正常，椎动脉内径正常，管壁不厚，管腔内为无回声，CDFI：血流充盈好。PW：频谱正常。

影像诊断：

双侧颈动脉、椎动脉未见明显异常

报告医师：蔡爱花

检查日期：2026-05-02

审核医师：蔡爱花

报告日期：2026-05-02



注：本报告仅供临床医生参考！

地址：大同市魏都大道79号。若有疑问，请致电：0352---2830580

Rich 大同瑞慈康复医院
超声诊断图文报告

流水号: 2012170564

超声号: 2166267

姓名: 刘颖霞

年龄: 49 岁

性别: 女

检查设备: Vivid E95

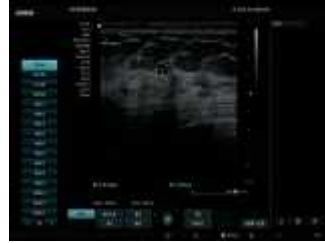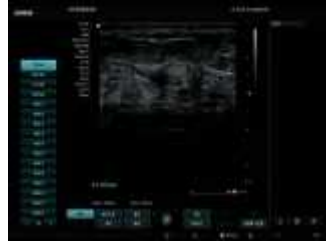体检号: 312010

申请医院: 本院

体检科室: 体检科

检查部位: 乳腺彩超

经典图像:



影像所见:

双侧乳腺腺体层次清晰, 右乳腺体厚 1.2cm, 左乳腺体厚 1.2cm, 乳导管未见扩张, 右乳 1 点探及囊性回声, 大小约 0.4*0.2cm, 边界清, 其内可见强回声斑, 后伴慧尾, CDFI: 未见异常血流信号。

双侧腋下未见明显肿大淋巴结。

影像诊断:

右乳结节伴钙化 TI-RADS2 级

报告医师: 蔡爱花

检查日期: 2026-05-02

审核医师: 蔡爱花

报告日期: 2026-05-02



注: 本报告仅供临床医生参考!

地址: 大同市魏都大道 79 号。若有疑问, 请致电: 0352---2830580

Rich 大同瑞慈康复医院
超声诊断图文报告

流水号: 2012170564

超声号: 2166269

姓名: 刘颖霞

年龄: 49 岁

性别: 女

检查设备: Vivid E95

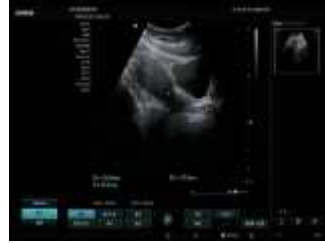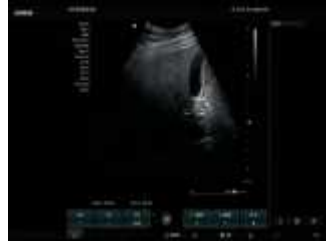体检号: 312010

申请医院: 本院

体检科室: 体检科

检查部位: 全腹彩超

经典图像:



影像所见:

肝脏大小形态正常, 包膜光滑完整, 实质回声细腻增强, 肝内管道系统走行欠清晰, 门静脉及肝内胆管不扩张。
胆囊大小形态正常, 壁不厚、光滑, 囊内透声好, 肝外胆管不扩张。
胰腺大小形态正常, 实质回声均匀, 主胰管不扩张。
脾脏大小形态正常, 实质回声均匀, 脾门静脉不宽。
双肾大小形态正常, 皮髓质分界清晰, 集合系统未见分离, 双侧输尿管未见扩张。
膀胱充盈佳, 未见明显异常。
前位子宫, 大小正常, 肌壁回声均匀, 内膜线清晰, 厚 0.4cm, 宫颈厚约 2.4cm, 双侧附件区未见异常。

影像诊断:

脂肪肝 (轻-中度)

报告医师: 蔡爱花

检查日期: 2026-05-02

审核医师: 蔡爱花

报告日期: 2026-05-02



注: 本报告仅供临床医生参考!

地址: 大同市魏都大道 79 号。若有疑问, 请致电: 0352---2830580