



2012140563

大同瑞慈健康体检

报 告 册

体检编号	311547	工号	7
姓名	陈韶蓉		
性别	女	年龄	50岁
单位	大同市城建档案馆		
部门	大同市城建档案馆		
联系电话	13935291521		
体检日期	2025-09-13		

尊敬的陈韶蓉女士您好！

首先，瑞慈健康体检全体员工欢迎您的光临，并对您的信任表示衷心的感谢！

您于 2025-09-13 （体检编号：311547）完成健康检查，本机构的各科医生已根据您的体检项目及结果，汇总成此份健康体检报告，并经总检医生审核。据此提出对您健康状况的综合分析及建议。

瑞慈健康体检倡导“大健康、大康复”，提出“健康是第一财富（Rich）”的人文理念。希望您仔细阅读并妥善地保管此份健康体检报告，并认真关注报告中的提示与建议，若您对报告内容有任何疑问，可直接与瑞慈健康体检客服部联系，进一步咨询。

健康体检咨询电话： 0352-2824444

客户服务咨询电话： 0352-2830597

400-6112995

瑞慈健康体检报告由下列内容组成：

第一部分：主检报告

第二部分：分科分项结果

第三部分：检验报告

第四部分：附表

主检报告

检查综述

- 1、【消化道肿瘤标志物六项】 糖类抗原 72-4 测定偏高(10.48 U/ml)
- 2、【肺部双源 CT】 呼吸性细支气管炎并间质改变 右肺多发结节硬化灶，低危结节
- 3、【甲状腺彩超】 甲状腺双侧叶多发结节 TI-RADS 2-3 级
- 4、【颈部血管彩超】 右侧颈总动脉膨大处、右锁骨下动脉起始处斑块形成

医生建议

【糖类抗原 72-4 测定偏高】：

- (1) 建议专科进一步诊断治疗。

【呼吸性细支气管炎并间质改变】：

- (1) 建议呼吸内科诊断治疗。

【右肺多发结节硬化灶，低危结节】：

- (1) 建议呼吸内科诊断治疗。

【甲状腺双侧叶多发结节】：

- (1) 甲状腺结节是一种常见的甲状腺疾病，很多甲状腺疾病可表现为结节，如可由甲状腺退行性变、炎症、自身免疫性及新生物等多种病变所致。甲状腺结节在各个年龄段的男女人群中均可见到，但中年女性中较多。
- (2) 甲状腺结节分良性和恶性两大类，良性的占绝大多数，恶性者不足 1%，判断甲状腺结节的良恶主要依靠病史、体格检查、放射性核素扫描、穿刺细胞学检查。
- (3) 建议往普外科就诊，进一步检查，明确诊断，结合临床诊治并定期复查。

【右侧颈总动脉膨大处、右锁骨下动脉起始处斑块形成】：

- (1) 建议心血管内科诊断治疗。

汇总医生： 樊兴国

主检日期： 2025-09-19

主检医生：

分科结果

检验报告

同型半胱氨酸

项目名称	检查结果	单位	参考值	提示
同型半胱氨酸	9.60	umol/L	0--20	

***小结:**

未见异常

操作员：梁可欣 检查日期：2025-09-13 检查医生：康建忠

消化道肿瘤标志物六项

项目名称	检查结果	单位	参考值	提示
糖类抗原 199 测定 (CA199)	7.84	U/ml	0--34	
恶性肿瘤特异性生长因子	40.60	U/ml	0--64	
癌胚抗原 (CEA)	3.02	ng/ml	0--5	
糖类抗原 50 (CA50)	9.14	IU/ml	0--25	
糖类抗原 72-4 测定	10.48	U/ml	0--6.9	↑
糖类抗原 242 (CA242)	2.52	IU/ml	0--10	

***小结:**

糖类抗原 72-4 测定偏高(10.48 U/ml)

操作员：梁可欣 检查日期：2025-09-13 检查医生：陈建国

Rich 大同瑞慈康复医院
超声诊断图文报告

流水号: 2012140563

超声号: 1940386

姓名: 陈韶蓉

年龄: 50 岁

性别: 女

检查设备: Vivid E95

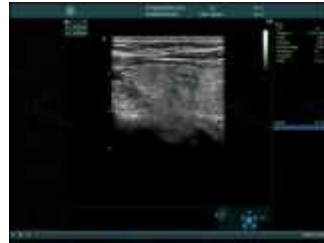
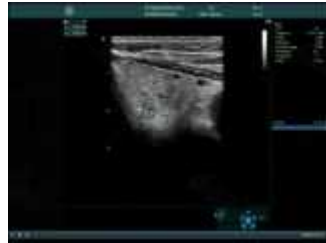
体检号: 311547

申请医院: 本院

体检科室: 体检科

检查部位: 甲状腺彩超

经典图像:



影像所见:

甲状腺双侧叶形态正常, 包膜完整, 右侧叶实质内探及数个囊实性结节, 大者约 0.64*0.62cm, 形态规则, 边界清, 右侧叶探及大小约 0.3*0.1cm 囊性结节, 边界清, 左侧叶实质内探及数个囊实性结节, 大者约 0.82*0.49cm, 边界清, 另于左侧叶实质内探及数个囊性结节, 大者约 0.53*0.25cm, 边界清, 形态规则, 余实质回声均匀, CDFI: 未见异常血流信号。

双侧颈部未见明显肿大淋巴结。

影像诊断:

甲状腺双侧叶多发结节 TI-RADS2-3 级

报告医师: 李菊蓉

检查日期: 2025-09-13

审核医师: 李菊蓉

报告日期: 2025-09-13



注: 本报告仅供临床医生参考!

地址: 大同市魏都大道 79 号。若有疑问, 请致电: 0352---2830580

Rich 大同瑞慈康复医院
超声诊断图文报告

流水号: 2012140563

超声号: 1940389

姓名: 陈韶蓉

年龄: 50岁

性别: 女

检查设备: Vivid E95

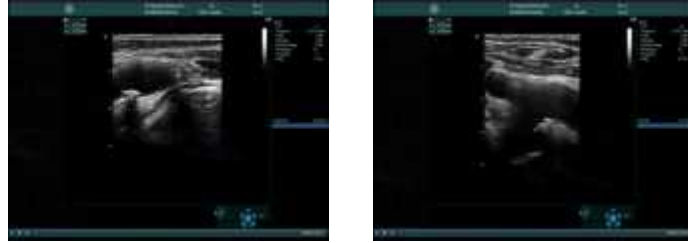
体检号: 311547

申请医院: 本院

体检科室: 体检科

检查部位: 颈部血管彩超

经典图像:



影像所见:

右侧颈总动脉膨大处探及强回声斑, 大小约 6.3*2.3mm, 右锁骨下动脉起始处探及强回声斑, 大小约 8.3*3.6mm, 左侧颈总动脉、双侧颈内、颈外动脉起始段内中膜不增厚, 内壁欠光滑, 管壁未见明确强回声斑。CDFI: 血流充盈好。PW: 频谱形态正常。

双侧椎动脉走行正常, 椎动脉内径正常, 管壁不厚, 管腔内为无回声, CDFI: 血流充盈好。PW: 频谱正常。

内径 mm	流速 cm/s	RI		
左侧椎动脉	3.3	48.1	0.66	
右侧椎动脉	3.4	30.6	0.69	

影像诊断:

右侧颈总动脉膨大处、右锁骨下动脉起始处斑块形成

报告医师: 李菊蓉

检查日期: 2025-09-13

审核医师: 李菊蓉

报告日期: 2025-09-13



注: 本报告仅供临床医生参考!

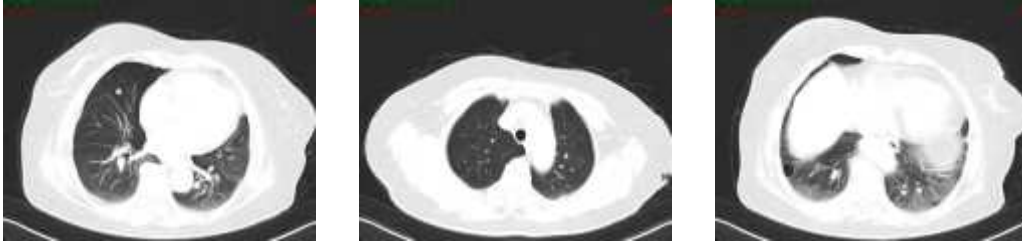地址: 大同市魏都大道 79 号。若有疑问, 请致电: 0352---2830580

ID 号: 2012140563

影像号: CT20250913068

姓名: 陈韶蓉 年龄: 50 岁 性别: 女 检查设备: 西门子量子双源 CT
体检号: 311547 申请医院: 本院 体检科室: 体检科 检查部位: 肺部双源 CT

经典图像:



影像所见:

胸廓对称, 纵隔无偏移。双肺支气管血管纹理模糊, 增多, 小叶性结构增多, 模糊, 间质磨玻璃密度增高, 右肺上中叶及下叶多发结节致密灶, 直径约 0.3-0.8cm(3-32. 30. 28. 23 层面)段以上支气管通畅, 心影形态未见异常, 纵隔内气管隆突旁、肺门旁淋巴结部分钙化斑。两侧胸膜未见异常。肝多发囊状密度减低, 直径约 1.4cm。

影像诊断:

呼吸性细支气管炎并间质改变
右肺多发结节硬化灶, 低危结节

报告医师: 剧艳军

检查日期: 2025-09-18

审核医师: 剧艳军

报告日期: 2025-09-18

