



2012040550

大同瑞慈健康体检

报 告 册

体检编号	310276	工号	18
姓名	王海波		
性别	男	年龄	43岁
单位	大同市规划和自然资源局		
部门	大同市规划和自然资源局		
联系电话	18635298158		
体检日期	2023-11-17		

尊敬的王海波先生您好！

首先，瑞慈健康体检全体员工欢迎您的光临，并对您的信任表示衷心的感谢！

您于 2023-11-17 （体检编号：310276）完成健康检查，本机构的各科医生已根据您的体检项目及结果，汇总成此份健康体检报告，并经总检医生审核。据此提出对您健康状况的综合分析及建议。

瑞慈健康体检倡导“大健康、大康复”，提出“健康是第一财富（Rich）”的人文理念。希望您仔细阅读并妥善地保管此份健康体检报告，并认真关注报告中的提示与建议，若您对报告内容有任何疑问，可直接与瑞慈健康体检客服部联系，进一步咨询。

健康体检咨询电话：**0352-2824444**

客户服务咨询电话：**0352-2830597**

400-6112995

瑞慈健康体检报告由下列内容组成：

第一部分：主检报告

第二部分：分科分项结果

第三部分：检验报告

第四部分：附表

主检报告

检查综述

- 1、【生化全项 3】 γ -谷氨酰转肽酶(GGT)偏高(71.0 U/L) 尿酸(UA)偏高(433.00 $\mu\text{mol/L}$) 总胆固醇(CHOL)偏高(5.31 mmol/L) 甘油三脂(TG)偏高(5.15 mmol/L)
- 2、【C14 检测幽门螺杆菌】 阳性+
- 3、【颈部血管彩超】 1. 右侧颈总动脉膨大处斑块形成 2. 左侧颈总动脉内中膜局限性增厚
- 4、【全腹彩超】 1. 轻度脂肪肝 2. 肝内钙化灶 3. 左肾囊肿
- 5、【动脉硬化检测】 1. 1 级高血压 2. 外周动脉僵硬度增高

医生建议

【尿酸(UA)偏高】：

(1)尿酸(UA)是体内嘌呤代谢的最终产物。食物中的核酸分解生成嘌呤，体内组织中的核酸分解成嘌呤核苷，嘌呤和嘌呤核苷经过分解脱氨及氧化作用生成尿酸(UA)。

(2)大部分的尿酸由肾脏排出，其余在肝脏分解破坏或随胆汁排泄。肾脏在排泄尿酸过程中，由肾小球滤出尿酸，若肾功能不好的人，排泄功能差，尿中排出的尿酸少了，血尿酸就会增高。

(3)常见于肾脏疾病(如急性慢性肾炎、肾结核、肾积水晚期等)；还可见于长期吃高嘌呤食物，如动物内脏、海鲜、贝类等，这种情况下，若不控制饮食，导致嘌呤长期偏高，即使肾功能正常，也会受高浓度尿酸的影响。

(4)另外，需要警惕的是，若尿酸长期偏高，会由尿酸盐结晶沉积引起痛风性关节炎、慢性间质性肾炎，血尿酸增高是诊断痛风的主要依据。

(5)应避免食用含嘌呤高的食物，如各种动物内脏、豆制品、海鲜等，不要喝酒，尤其是啤酒。忌酸性食物，忌醋，多喝水，每日尿量在2公升以上，碱化尿液。

(6)必要时在肾内科医生指导下进行降尿酸治疗，定期复查。

【 γ -谷氨酰转肽酶(GGT)偏高】：

(1) γ -谷氨酰转肽酶(GGT)人体血清中一个重要的转氨酶，存在于血清及除肌肉以外的所有细胞中，肾脏中含量最为丰富。血清中 γ -谷氨酰转肽酶(GGT)主要来自肝胆系统，因此当肝内合成亢进或胆汁排出受阻时血中 γ -谷氨酰转肽酶(GGT)就会升高。

(2)临床上很多情况都会导致 γ -谷氨酰转肽酶(GGT)轻度升高，如长期熬夜、剧烈活动、过度劳累、饮食不节等不良生活习惯。一般情况下，一过性偏高在改善不良生活习惯后，数值可逐渐恢复正常。

(3)除此之外，一些病理性的原因也可导致 γ -谷氨酰转肽酶(GGT)明显升高。单独的 γ -谷氨酰转肽酶(GGT)检查，不具特异性，往往需要结合病史以及其他检查结果进行综合评估。

(4)长期大量饮酒者、长期服药者(如巴比妥类药物、苯妥英钠等)，可能会造成肝脏代谢出现问题，致 γ -谷氨酰转肽酶(GGT)升高，一般戒酒停药数值可逐渐恢复正常。

(5)各种急慢性肝炎均可出现 γ -谷氨酰转肽酶(GGT)升高的情况，常见的有病毒性肝炎、酒精性肝炎、药物性肝炎、慢性活动性肝炎、肝硬化、脂肪肝及肝癌等，由于肝细胞破坏致 γ -谷氨酰转肽酶(GGT)升高，一般需要结合其他化验和影像学检查明确诊断。

(6)胆道疾病也可出现 γ -谷氨酰转肽酶(GGT)升高，包括胆道阻塞性疾病(如慢性胆汁性胆囊炎、胆管炎等)，胆道出现梗阻，导致大量 γ -谷氨酰转肽酶(GGT)堆积入血致使其升高，此时应积极治疗原发病。

【总胆固醇(CHOL)偏高】：

- (1)总胆固醇是脂质的主要成分之一，其数量受年龄、家族、性别、饮食、遗传等多种因素影响。总胆固醇对人体生长发育以及新陈代谢有重要的作用，正常值是 2.59-5.20mmol/L。
- (2)总胆固醇升高后，会增加类脂物质的堆积，会产生更多的血管斑块，进而增加心脑血管疾病的风险。大于 5.21-5.69mmol/L 是胆固醇的临界偏高，即使是一个完全健康的人，只要总胆固醇>7.2mmol/L 或低密度脂蛋白>4.9mmol/L，未来发生心脑血管的风险就明显增高，应该马上治疗。
- (3)总胆固醇升高根据病因可分为两大类：一是原发性，是由于遗传因素缺陷所致，另一种是继发性，可引起其升高的疾病主要有糖尿病、高血压、甲减、肝肾疾病等。
- (4)降低总胆固醇的治疗中，原发性偏高应积极应用降脂药，曾经选择他汀类药物，胆固醇任不能达标的，可联合用药（如依折麦布等）。
- (5)如果总胆固醇偏高，且患者有糖尿病、高血压、甲减、肝肾疾病或者已经发生心脑血管疾病的人更应积极用药，控制降低疾病风险。
- (6)戒烟，增强运动，采用低脂、低糖饮食，少食富含脂肪、胆固醇及饱和脂肪酸的食物，多进食蔬菜、水果、豆制品、粗粮、鱼和高纤维食品。
- (7)必要时在医师指导下使用降脂药物治疗，并前往内分泌科复诊。

【甘油三酯(TG)偏高】：

- (1)甘油三酯是甘油和脂肪酸所构成的有机化合物，甘油三酯测定是脂类代谢的重要指标之一。
- (2)甘油三酯增高与冠心病的发生有着重要的相关性，随年龄增大而有上升的趋势，其增高最常见于高脂和过量糖类饮食、肥胖等。
- (3)甘油三酯主要功能是为机体提供能量，其正常值在 0.7-1.7mmol/L 之间，1.7-2.29mmol/L 为边缘增高，提示应该注意饮食和运动了。
- (4)甘油三酯大于 2.3mmol/L，就称为高甘油三酯血症。甘油三酯增高虽然不会直接导致血管斑块的形成，但也会间接引起心脑血管疾病风险增加，同时，当甘油三酯大于 5.6mmol/L 时，还会增加急性胰腺炎的风险，所以降低甘油三酯的基础主要是控制饮食，饮食控制不佳可以选择药物治疗。
- (5)生活方式的干预是控制甘油三酯水平升高的基础，包括减重，增加运动量，限制酒精摄入以及避免食用果糖和高碳水化合物食物。多食蔬菜水果，定期复查。
- (6)明显增高者在医师的指导下使用降脂药物治疗，首选他汀和贝特类药物。

【左侧颈总动脉内中膜局限性增厚】：

- (1)颈动脉内中膜增厚是一个超声诊断，它属于血管性疾病（动脉硬化）的早期表现，提示长期发展下去动脉硬化会形成斑块和狭窄闭塞病变。
- (2)建议改变饮食结构，适量增加运动量，减缓动脉硬化发展的速度。如果有血脂高、胆固醇高、高血压、高血糖，就要进行相应的控制和预防，通过药物的干预，避免从内中膜增厚发展成斑块，进一步形成血管狭窄和闭塞的病变

【. 右侧颈总动脉膨大处斑块形成】：

- (1)建议心血管科诊断治疗

【轻度脂肪肝】：

- (1)脂肪肝是指肝脏被脂肪浸润，为一种多病因引起的获得性疾病。
- (2)脂肪肝是以肝细胞脂肪变性和脂肪蓄积为病理特征，最常见易患因素有超重或肥胖、进食油腻食物、高脂血症（尤其甘油三酯升高）、营养失调（营养过量或不足）、饮酒、高脂血症、少运动、糖耐量异常、减肥造成体重急剧下降、营养不良、中毒和药物等。
- (3)当肝内脂类（主要为甘油三酯）含量超过肝重的 5% 时为脂肪肝。脂肪肝是一个常见的临床现象，不是一个独立性的疾病。
- (4)值得注意的是，过多的脂肪在肝组织、肝细胞内浸润，引起肝细胞肿大，严重可致肝硬化。脂肪肝是可逆性的，合理饮食、运动及治疗后可恢复。
- (5)合理控制饮食，控制总摄入量，低盐、低脂和低糖类饮食，少吃动物内脏，多吃蔬菜水果；
- (6)控制危险因素，如控制体重、改善胰岛素抵抗、调整血脂紊乱，戒酒、戒烟，坚持长期有氧运动，加强体育锻炼；
- (7)定期复查腹部彩超、血脂、肝功能。

【肝内钙化灶】：

- (1)肝内钙化斑或肝内钙化灶是指在B超或CT图像中呈现出肝脏结石样改变，肝内毛细血管壁的钙化斑或由于肝内胆汁的粘稠形成强回声伴声影。一般有强回声或薄密度的影像表现，可呈单个或多个钙化灶。
- (2)肝内钙化灶的原因有两大类：肝脏新陈代谢或既往疾病留下的痕迹，并无明显症状，对身体没有伤害，无须特殊治疗。
- (3)肝内钙化灶常发生于肝内胆管结石、肝内慢性炎症等疾病。这些疾病使肝细胞坏死，纤维组织增生，逐渐形成瘢痕，随之钙盐在炎症部位沉淀造成的一种病理变化，也有极少数的肝内钙化灶属于先天发育异常引起的肝脏畸形。
- (4)通常情况下，肝内钙化灶不会出现伴随症状，仅肝内胆管结石患者可能出现肝区闷胀的感觉，但一般对身体没有明显的影响。因此不需要特殊治疗，可遵医嘱或进行定期复查。
- (5)如果身体出现不适症状，应前往肝胆外科诊断治疗。
- (6)在日常生活和工作中，患者需要保证充足的休息，生活规律，多喝水，以高蛋白、低脂、高维生素饮食为主，保证能量供给的同时减轻肝脏以及胃肠道的负担。

【左肾囊肿】：

- (1)肾囊肿是肾脏内出现大小不等的与外界不相通的囊性肿块的总称。肾囊肿属于良性肿瘤，在肾囊性疾病中以单纯性肾囊肿最为常见。其发生原因尚可能与先天性肾小球、肾小管结构异常和后天性损伤感染有关。
- (2)单纯性肾囊肿大多数无症状，常在体检彩超时被发现。一般直径大于5cm或者合并感染、破裂、出血时才引起症状，主要表现为腰腹部或背部胀痛，当出现并发症时疼痛加重。
- (3)肾囊肿直径小于4cm，无肾盂肾盏明显受压，无感染、恶变、高血压及症状不明显者，只需密切随访观察，定期彩超检查。
- (4)肾囊肿多数是先天性的，对人体健康没有多大影响，不会癌变，可以工作，可以运动，生活上没什么要特别注意的地方。其发病率可随年龄增长而增高，50岁以上的人有50%可以发现这种囊肿，借助彩超、CT可确诊。
- (5)首次发现，建议作MRI或CT检查，以排除肾内其它占位性病变。
- (6)过大的囊肿，对肾脏本身或周围的器官有压迫症状的，或有炎症的，往外科治疗。定期复查。

【1级高血压】：

- (1)高血压是指收缩期和（或）舒张期动脉血压高于正常，并连续三次不同日测量，血压都高于正常标准，可确定患高血压病。
- (2)高血压的发病与遗传、精神过度紧张、肥胖、吸烟、酗酒、嗜盐等因素有关。血压持久增高，可导致心、脑、肾等脏器的损害。
- (3)原发性高血压由于目前原因不明（部分与遗传有关），须终身服药降压。高血压主要危害心、脑血管和肾脏。一旦确诊“高血压”就要终生服药。
- (4)平时应低盐（每天5~10g）、低脂饮食（少吃动物脂肪与内脏）；忌烟限酒。遵照医嘱坚持服药，定期测量血压，宜控制在140/90mmHg以下，若合并有糖尿病和肾病，要把血压控制在130/80mmHg以下。
- (5)血压到正常水平时，说明此时选用的降压药和治疗方案基本合适，但并不意味着高血压已被“治愈”，应坚持治疗。若盲目自行停药或间断服药，常会使血压波动很大，而加重心、脑、肾和血管的损害。
- (6)建议您密切关注血压，保持心情舒畅，劳逸结合，适量运动，控制体重，避免过度劳累、情绪激动等。改进生活方式，适当低盐、低脂、低胆固醇饮食，戒烟酒。必要时心血管专科诊治。

【外周动脉僵硬度增高】：

- (1)动脉硬化是全身性粥样硬化在肢体局部表现，是全身性动脉内膜及其中膜呈退行性、增生性改变，使血管壁变硬缩小，失去弹性，从而继发血栓形成致使远端血流量进行性减少或中断。
- (2)要均衡饮食，要防止其他疾病引起的动脉粥样硬化，如糖尿病、肥胖、高血压。少吃含油脂和胆固醇多的食品，减少盐的摄入，多吃富含高密度脂蛋白的鱼类、海鲜。戒烟限酒，控制体重，保持良好的心态。通过适量的运动，可以明显改善动脉粥样硬化。必要时内科咨询及诊治。

【呼气试验检验报告阳性】：

(1)提示幽门螺旋杆菌（HP）感染。幽门螺旋杆菌是慢性活动性胃炎的病原菌，是消化道溃疡和胃癌等疾病的重要致病因子。

(2)没有临床症状者（如中上腹不适、饱胀、反酸、恶心等），可暂不进行抗 HP 治疗。如果是 HP 感染的消化性溃疡、慢性胃炎、早期胃癌切除后和需要长期服用非甾体类抗炎药物（如阿司匹林）者，应在专科医生指导下进行抗 HP 治疗。

(3)建议您先进行胃镜检查，或往消化内科咨询，再决定是否进行根除治疗。

汇总医生： 丁昊炜

主检日期： 2023-11-18

主检医生：

分科结果

身高、体重、血压

项目名称	检查结果	项目名称	检查结果
身高	180cm	体重	80kg
血压	125/88mmHg		

***小结：**

未见异常

操作员：张悦 检查日期：2023-11-17 检查医生：卢文举

检验报告

血流变

项目名称	检查结果	单位	参考值	提示
全血粘度高切 200/s	4.29	mpas	3.53--4.65	
全血粘度中切 100/s	4.60	mpas	3.6--4.9	
全血粘度中切 50/s	5.07	mpas	4.7--5.9	
全血还原粘度高切	5.92	mpas	3.66--8.48	
全血还原粘度低切	37.83	mpas	31.8--50.2	
血浆粘度	1.45	mpas	1.26--1.70	
血沉(ESR)	3.70	mm/h	0--15	
红细胞压积	0.48	L/L	0.40--0.50	
红细胞聚集指数	4.57		3.79--6.05	
红细胞变形指数	0.73		0.51--1.02	
红细胞刚性指数	4.08		2.15--6.73	
血沉方程 K 值	17.29	mm/h	0--77	
全血粘度 1/s	19.61	mpas	17.6--21.3	
全血高切相对指数	2.96		2.08--3.69	
全血低切相对指数	13.52		10.37--16.94	

*小结:

未见异常

操作员：梁可欣 检查日期:2023-11-17

检查医生:陈建国

尿液分析+尿沉渣

项目名称	检查结果	单位	参考值	提示
白细胞尿	0	个/ul	0--13	
上皮细胞(EC)	0	/HP	0--28	
管型(CAST)	0	个/ul	0--1	

霉菌(尿)	0	/HP	0--0	
结晶	0	/HP	0--10	
透明度(CLA)	清亮			
胆红素(BIL)	-		阴性	
隐血(ERY)	-		阴性	
小圆上皮细胞(SRC)	0	个/ul	0--0	
维生素 C	-		阴性	
异常红细胞	0	个/ul	0--3	
红细胞(正常)	0	个/ul	0--6	
鳞状上皮细胞	0	个/ul	0--0	
粘液丝	0	个/ul	0--0	
颜色(Colour)	淡黄色			
尿葡萄糖(GLU)	-		阴性	
酮体(KET)	-		阴性	
比重(SG)	1.025		1.003--1.030	
酸碱度(PH)	6.5		4.5--8.0	
尿蛋白质(PRO)	-		阴性	
尿胆原(URO)	-		阴性	
亚硝酸盐(NIT)	-		阴性	
红细胞(尿)(RBC)	0	个/ul	0--6	
尿白细胞(LEU)	-		阴性	

***小结:**

未见异常

操作员：祁佳佳 检查日期：2023-11-17 检查医生：陈建国

血常规（五分类）

项目名称	检查结果	单位	参考值	提示
白细胞(WBC)	5.05	10 ⁹ /L	3.5--9.5	

淋巴细胞绝对值(LY#)	2.01	10 ⁹ /L	1.1--3.2	
淋巴细胞百分比(LY%)	39.8	%	20--50	
中性粒细胞绝对值(GR#)	2.49	10 ⁹ /L	1.8--6.3	
中性粒细胞百分比(GR%)	49.1	%	40--75	
嗜碱性粒细胞绝对值(BA#)	0.03	10 ⁹ /L	0--0.06	
嗜碱性粒细胞百分比(BA%)	0.7	%	0--1.0	
嗜酸性粒细胞绝对值(EO#)	0.13	10 ⁹ /L	0.02--0.52	
嗜酸性粒细胞百分比(EO%)	2.6	%	0.4--8.0	
血小板(PLT)	165	10 ⁹ /L	125--350	
血小板分布宽度(PDW)	16.2	%	15--17	
平均血小板体积(MPV)	9.2	fl	6.0--14.0	
血小板压积(PCT)	0.152	%	0.11--0.28	
红细胞(RBC)	5.07	10 ¹² /L	4.3--5.8	
血红蛋白	163	g/L	130--175	
红细胞压积(HCT)	48.3	%	40--50	
红细胞平均体积(MCV)	95.2	fl	82--100	
平均血红蛋白含量(MCH)	32.2	pg	27--34	
平均血红蛋白浓度(MCHC)	339	g/L	316--354	
单核细胞绝对值(MO#)	0.39	10 ⁹ /L	0.1--0.60	
单核细胞百分比(MO%)	7.8	%	3--10	
红细胞分布宽度标准差(RDW-SD)	45.4	fl	35--56	
红细胞分布宽度变异系数(RDW-CV)	12.6	%	10.6--16.6	
大血小板比率	20.1	%	11--45	
大血小板数目	33	10 ⁹ /L	30--90	
未成熟粒细胞数目	0.01	10 ⁹ /L	0--999	
未成熟粒细胞百分比	0.2	%	0--100	

有核红细胞数目	0.000	10 ⁹ /L	0--9999	
有核红细胞百分比	0.00	/100WBC	0--9999	

***小结:**

未见异常

操作员：余雅倩 检查日期:2023-11-17 检查医生:陈建国

生化全项 3

项目名称	检查结果	单位	参考值	提示
碳酸氢根(HCO3)	23.00	mmol/L	22--29	
总蛋白(T PROT)	74.3	g/L	65--85	
白蛋白(ALB)	50.90	g/L	40--55	
球蛋白(GLB)	23.40	g/L	15--35	
白蛋白/球蛋白(ALB/GLB)	2.18		1.0--2.5	
γ-谷氨酰转肽酶(GGT)	71.0	U/L	10--60	↑
碱性磷酸酶(ALP)	99.0	U/L	45--125	
总胆汁酸(TBA)	9.3	umol/L	0.5--10	
肌酐(CREA)	79.00	umol/L	57--97	
尿酸(UA)	433.00	umol/L	200--420	↑
乳酸脱氢酶(LDH)	167.00	U/L	120--250	
淀粉酶(AMY)	74.00	IU/L	35--135	
葡萄糖(GLU)	4.92	mmol/L	3.89--6.1	
总胆红素(TBIL)	18.60	umol/L	0--26	
直接胆红素(DBIL)	3.5	umol/L	0--8.0	
间接胆红素(IBIL)	15.10	umol/L	0--17.39	
丙氨酸氨基转移酶(ALT)	41.00	U/L	9--50	
门冬氨酸氨基转移酶(AST)	21.00	U/L	15--40	
尿素测定 (Urea)	4.80	mmol/L	3.1--8.0	
肌酸激酶(CK)	86.00	U/L	50--310	

肌酸激酶同工酶(CK-Mb(M))	12	U/L	0--25	
α-羟丁酸脱氢酶	132.00	U/L	72--182	
同型半胱氨酸	13.42	umol/L	0--15	
C 反应蛋白	0.50	mg/dl	0--3	
胆碱酯酶	11577	U/L	5100--11700	
果糖胺	2.00	mmol/L	1.4--2.4	
脂蛋白(a)	6.69	mg/dl	0--30	
酮体	0.07	mmol/L	0.00--0.28	
单胺氧化酶	1.77	U/L	0--12	
胱抑素 C 测定	0.81	mg/l	0--1.35	
D-二聚体	0.08	ug/ml	0--1.35	
肌红蛋白	67.00	ng/ml	0--90	
动脉硬化指数	2.86		1.31--3.19	
谷草比谷丙	0.51		0.4--2.5	
载脂蛋白 A1(apoA1)	1.20	g/L	1.20--1.76	
高敏肌钙蛋白 (Tnl)	7.63	pg/ml	0--46.47	
总胆固醇(CHOL)	5.31	mmol/L	2.59--5.2	↑
甘油三脂(TG)	5.15	mmol/L	0.7--1.7	↑
低密度脂蛋白(LDL)	2.52	mmol/L	0--4.13	
高密度脂蛋白(HDL)	0.88	mmol/L	0.77--1.55	
载脂蛋白 B(APOB)	0.85	g/L	0.63--1.14	

***小结:**

γ-谷氨酰转肽酶(GGT)偏高(71.0 U/L) 尿酸(UA)偏高(433.00 umol/L) 总胆固醇(CHOL)偏高(5.31 mmol/L) 甘油三脂(TG)偏高(5.15 mmol/L)

操作员：王文静 检查日期:2023-11-17 检查医生:陈建国

肿瘤标志物六项 (男芯)

项目名称	检查结果	单位	参考值	提示
------	------	----	-----	----

鳞状细胞癌相关抗原测定 (SCC)	1.21	ng/ml	0--2.5	
糖类抗原 724 (CA-724)	1.35	U/ml	0--6.9	
前列腺特异性抗原(PSA)	1.00	ng/ml	0--4.0	
癌胚抗原(CEA)	3.11	ng/ml	0--5	
甲胎蛋白(AFP)	2.05	ng/ml	0--20	
游离前列腺特异抗原 (FPSA)	0.32	ng/ml	0--0.93	

***小结:**

未见异常

操作员：余雅倩 检查日期:2023-11-17 检查医生:陈建国

大同瑞慈康复医院 12导联心电图报告

王海波 男 43岁 体检号:310276

病床号:

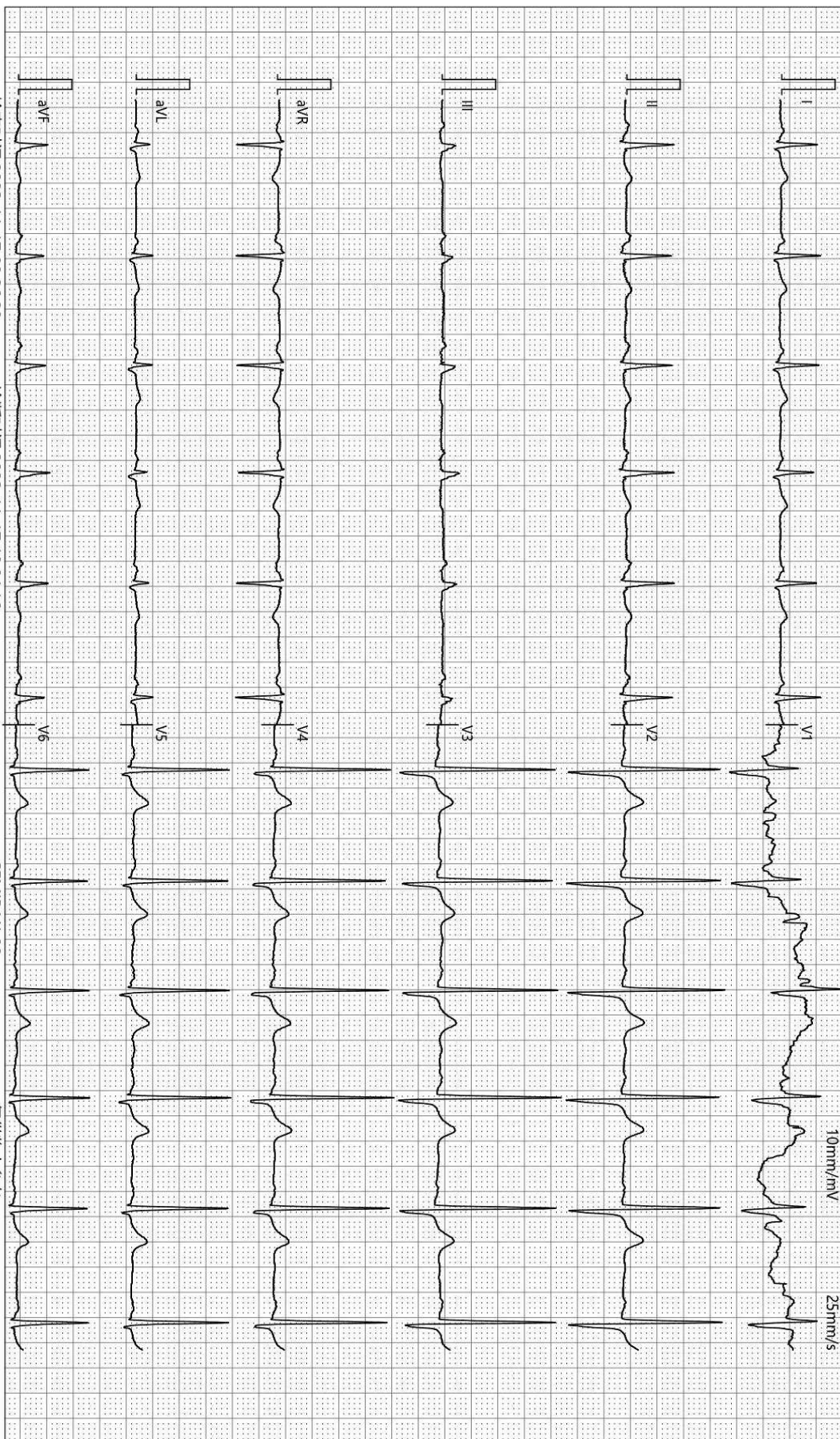
诊断结果:

- 1.窦性心律
- 2.正常心电图

诊断医生:

张生 陶志娟

HR	: 67bpm	[60 ~ 100bpm]
P	: 125 f ms	[0 ~ 110ms]
PR	: 164ms	[120 ~ 200ms]
QRS	: 99ms	[60 ~ 100ms]
QT/QTc	: 389/411ms	[320 ~ 440/0 ~ 450ms]
P/QRS/T	: 58/50/25deg.	[0 ~ 75/-30 ~ 90/0 ~ 75deg]
RV5/SV1	: 1.845/0.634mV	[0.0 ~ 2.5/0.0 ~ 2.0mV]



检查时间:2023-11-17 09:26:20

诊断时间:2023-11-17 10:04:16

SEMIP V1.90

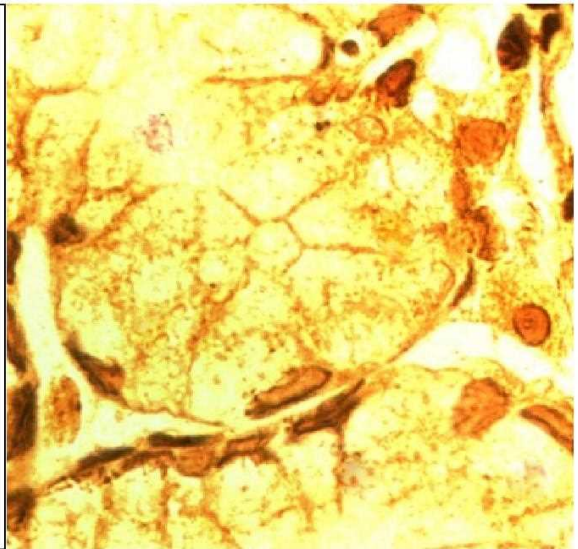
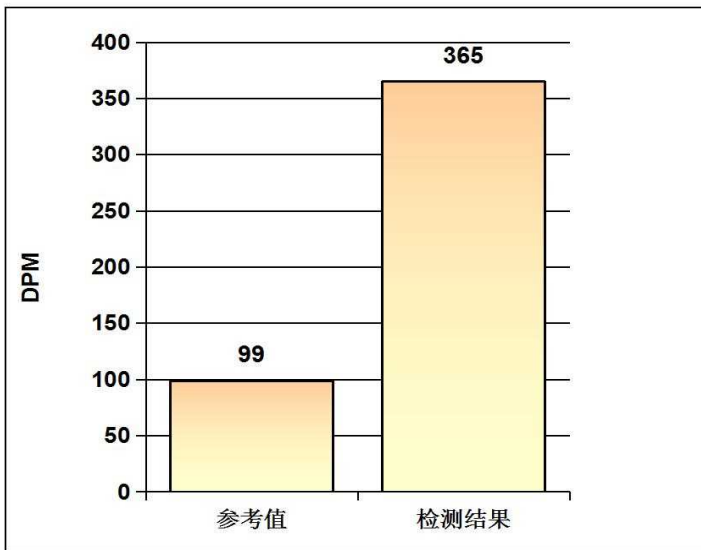
仅供临床参考

大同瑞慈康复医院

¹⁴C呼气试验检验报告

姓名	王海波	年龄	43	性别	男
住院号	0	日期	2023/11/17 8:58:59	电话	0
送检医生	曹居杰	样品编号	7915	编号	2012040550

¹⁴C呼气试验



阳性参考值 (Disintegrations Per Minute(DPM)):

DPM值:	dpm > 2499	阳性++++
	1499 < dpm ≤ 2499	阳性+++
	499 < dpm ≤ 1499	阳性++
	149 < dpm ≤ 499	阳性+
	dpm ≤ 99	阴性
	99 < dpm ≤ 149	不确定

检测结果: **dpm= 365** **阳性+**

医生建议: 请接受正规的根除幽门螺杆菌(HP)的治疗,并在治疗结束后一个月内复查;注意保持健康及规律饮食!

温馨提示: 您本次检测的结果为阳性

检测医生: _____ 曹居杰

申请科室:

申请医师:

本报告单仅提供临床参考, 不作为诊断依据

大同瑞慈健康体检 外周动脉硬化检测报告单

病历号: 2012040550

检查号: 16739

姓名: 王海波

性别: 男

年龄: 43

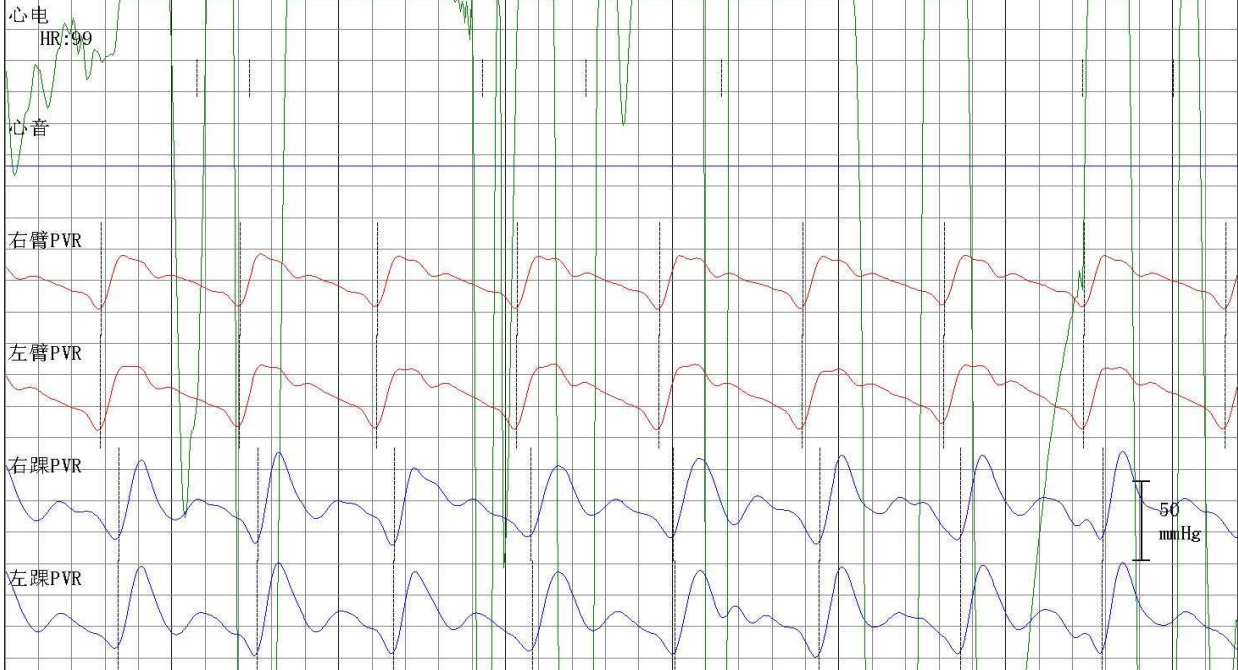
身高: 180

体重: 79

BMI: 24.4

用药:

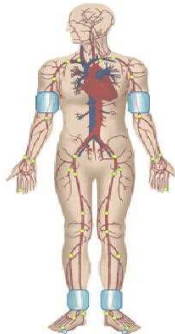
既往病史:



四肢动脉血压值 (mmHg)

右臂

SBP: 128
MBP: 107
DBP: 93
PP: 35



左臂

SBP: 129
MBP: 103
DBP: 87
PP: 42

右踝

SBP: 163
MBP: 126
DBP: 103
PP: 60

左踝

SBP: 163
MBP: 126
DBP: 103
PP: 60

动脉阻塞值

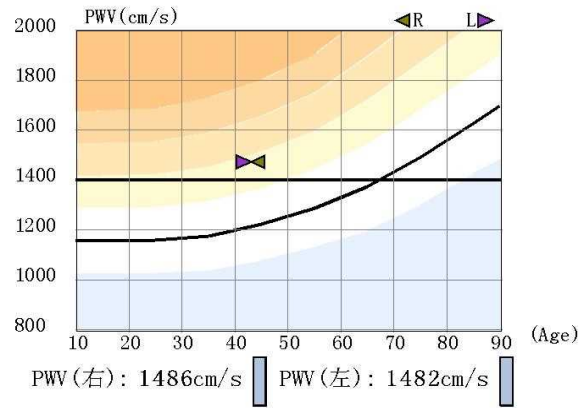
ABI (R): 1.27

ABI (L): 1.26

BAI (R): 0.78

BAI (L): 0.78

大动脉僵硬度值 (PWV)



检查所见

1. 双上肢收缩压正常, 脉压正常, 两侧比较无明显差异
双下肢两侧血压无明显差异
2. 双下肢静态ABI正常
3. 双上肢静态BAI减低
4. 左侧bapvw增快5%, 右侧bapvw增快6%
5. 四肢动脉脉搏波形未见异常

操作者:

检查日期: 2023-11-17

医生意见

1. 1级高血压
2. 外周动脉僵硬度增高

医师签名: 李桂珍

高血压判断依据《中国高血压防治指南》(第三版)

ABI判断依据《2011版美国心脏协会/美国心脏病学会周围动脉疾病指南》

双源 CT 诊断图文报告

流水号: 2012040550

影像号: CT20231117064

姓名: 王海波

年龄: 43 岁

性别: 男

检查设备: 西门子量子双源 CT

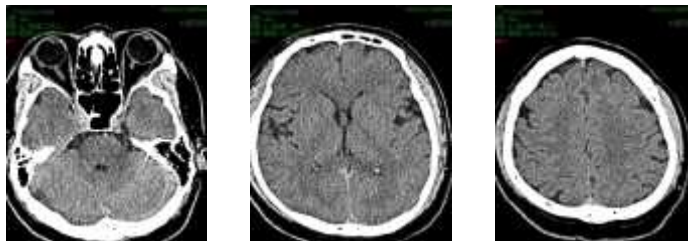
体检号: 310276

申请医院: 本院

体检科室: 体检科

检查部位: 脑部双源 CT

经典图像:



影像所见:

颅脑结构双侧对称, 脑实质内未见异常密度。中线结构居中。脑沟、裂、池及脑室系统等未见异常。

影像诊断:

颅脑未见明显异常

报告医师: 剧艳军

检查日期: 2023-11-17

审核医师: 剧艳军

报告日期: 2023-11-17

双源 CT 诊断图文报告

流水号: 2012040550

影像号: CT20231117065

姓名: 王海波

年龄: 43 岁

性别: 男

检查设备: 西门子量子双源 CT

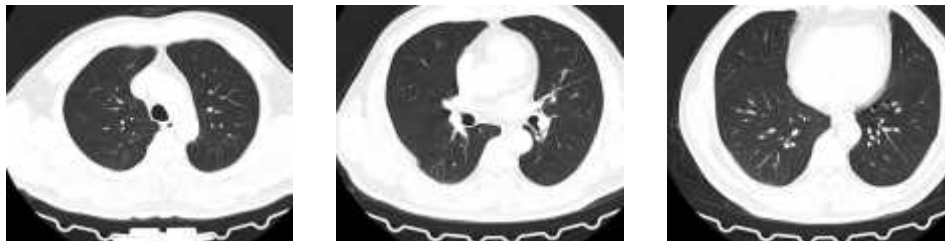体检号: 310276

申请医院: 本院

体检科室: 体检科

检查部位: 肺部双源 CT

经典图像:



影像所见:

胸廓对称, 骨性肋骨完整, 胸壁软组织结构良好, 两肺支气管血管纹理走行分布良好, 支气管束结构清晰, 双肺通气良好。肺门结构未见异常。纵隔无偏移, 段以上支气管通畅。心影及大血管形态结构正常, 纵隔内未见肿大淋巴结。胸膜未见异常。

影像诊断:

胸部未见明显异常

报告医师: 剧艳军

检查日期: 2023-11-17

审核医师: 剧艳军

报告日期: 2023-11-17

超声诊断图文报告

流水号: 2012040550

影像号: 1451596

姓名: 王海波

年龄: 43 岁

性别: 男

检查设备: Vivid E95

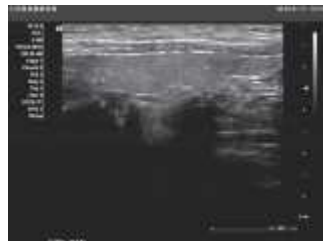
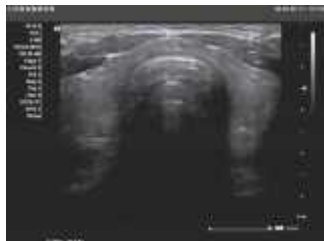体检号: 310276

申请医院: 本院

体检科室: 体检科

检查部位: 甲状腺彩超

经典图像:



影像所见:

甲状腺双侧叶形态正常, 包膜完整, 实质回声均匀, CDFI: 未见异常血流信号。
双侧颈部未见明显肿大淋巴结。

影像诊断:

甲状腺双侧叶未见异常

报告医师: 郭丽霞

检查日期: 2023-11-17

审核医师: 郭丽霞

报告日期: 2023-11-17

超声诊断图文报告

流水号: 2012040550

影像号: 1451648

姓名: 王海波

年龄: 43 岁

性别: 男

检查设备: Vivid E95

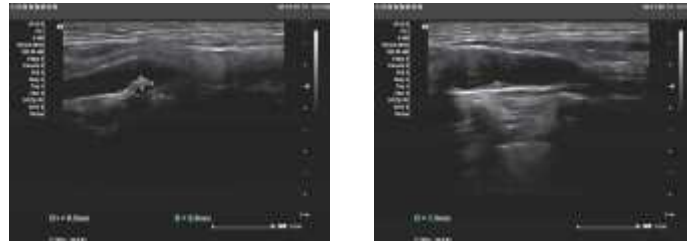体检号: 310276

申请医院: 本院

体检科室: 体检科

检查部位: 颈部血管彩超

经典图像:



影像所见:

右侧颈总动脉膨大处探及大小约 6.3×2.5 mm 强回声斑块, 左侧颈总动脉内中膜局限性增厚, 较厚处约 1.3 mm, 右锁骨下动脉起始处、双侧颈内、颈外动脉起始段内中膜不增厚, 内壁欠光滑, 管壁未见明确强回声斑。CDFI: 血流充盈好。PW: 频谱形态正常。

双侧椎动脉走行正常, 椎动脉内径正常, 管壁不厚, 管腔内为无回声, CDFI: 血流充盈好。PW: 频谱正常。

	内径 mm	流速 cm/s	RI
左侧椎动脉	4.1	35.6	0.60
右侧椎动脉	4.6	38.9	0.53

影像诊断:

1. 右侧颈总动脉膨大处斑块形成
2. 左侧颈总动脉内中膜局限性增厚

报告医师: 郭丽霞

检查日期: 2023-11-17

审核医师: 郭丽霞

报告日期: 2023-11-17

超声诊断图文报告

流水号: 2012040550

影像号: 1451652

姓名: 王海波

年龄: 43 岁

性别: 男

检查设备: Vivid E95

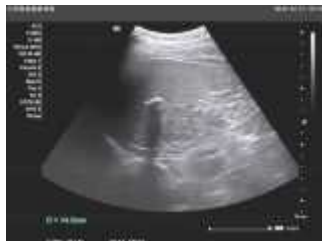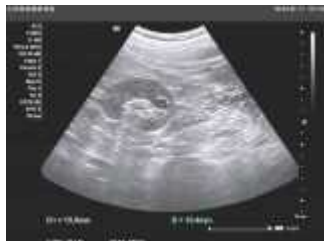体检号: 310276

申请医院: 本院

体检科室: 体检科

检查部位: 全腹彩超

经典图像:



影像所见:

肝脏大小形态正常, 包膜光滑完整, 右叶实质内探及直径约 1.4cm 强回声斑, 后伴声影, 余实质回声细腻增强, 肝内管道系统走行欠清晰, 门静脉及肝内胆管不扩张。

胆囊大小形态正常, 壁不厚、光滑, 囊内透声好, 肝外胆管不扩张。

胰腺大小形态正常, 实质回声均匀, 主胰管不扩张。

脾脏大小形态正常, 实质回声均匀, 脾门静脉不宽。

双肾大小形态正常, 皮髓质分界清晰, 左肾实质内探及大小约 1.4*1.0cm 囊性回声, 内透声好, 双肾集合系统未见分离, 双侧输尿管未见扩张。

膀胱充盈尚可, 壁光滑, 内清晰。

前列腺形态正常, 大小约 3.9*3.0*2.6cm, 实质回声欠均匀。

影像诊断:

1. 轻度脂肪肝
2. 肝内钙化灶
3. 左肾囊肿

报告医师: 郭丽霞

检查日期: 2023-11-17

审核医师: 郭丽霞

报告日期: 2023-11-17