



2011130591

大同瑞慈健康体检

报 告 册

| | | | |
|------|-------------|----|-----|
| 体检编号 | 302915 | 工号 | 1 |
| 姓名 | 冯叶霞 | | |
| 性别 | 女 | 年龄 | 47岁 |
| 单位 | 中国铁塔大同市分公司 | | |
| 部门 | 中国铁塔大同市分公司 | | |
| 联系电话 | 18636280008 | | |
| 体检日期 | 2024-12-27 | | |

尊敬的冯叶霞女士您好！

首先，瑞慈健康体检全体员工欢迎您的光临，并对您的信任表示衷心的感谢！

您于 2024-12-27 （体检编号：302915）完成健康检查，本机构的各科医生已根据您的体检项目及结果，汇总成此份健康体检报告，并经总检医生审核。据此提出对您健康状况的综合分析及建议。

瑞慈健康体检倡导“大健康、大康复”，提出“健康是第一财富（Rich）”的人文理念。希望您仔细阅读并妥善地保管此份健康体检报告，并认真关注报告中的提示与建议，若您对报告内容有任何疑问，可直接与瑞慈健康体检客服部联系，进一步咨询。

健康体检咨询电话： 0352-2824444

客户服务咨询电话： 0352-2830597

400-6112995

瑞慈健康体检报告由下列内容组成：

第一部分：主检报告

第二部分：分科分项结果

第三部分：检验报告

第四部分：附表

主检报告

检查综述

- 【颈椎 MRI】 1. 颈 2-3、颈 5-6、颈 6-7 椎间盘突出（中央型） 2. 颈椎椎体骨质增生
- 【腰椎 MRI】 1、腰 2-3 椎间盘突出（中央型） 2、腰 3-4、4-5 椎间盘突出（左侧椎间孔型） 3、胸 12 椎体许莫氏结节形成 4、腰 2 椎体终板炎 II 型 5、腰椎椎体骨质增生
- 【上腹 MRI】 1. 肝右叶前上段异常信号，建议 MRI 增强扫描 2. 胆囊结石

医生建议

【椎体骨质增生】：

(1) 椎体骨质增生是老年人常见的骨关节病变，注意病变部位的骨关节适度运动，必要时请到骨科门诊进一步诊治咨询。

【椎间盘突出（中央型）】：

(1) 椎间盘突出症指椎间盘的纤维环破裂，髓核组织从破裂处突出（脱出）于后方或者椎管内，导致相邻脊神经根遭受刺激，从而产生颈部、腰部疼痛或下肢麻木疼痛一系列症状。临床上可分为膨隆型、突出型、脱垂游离型等。建议骨科诊治。

【许莫氏结节】：

(1) 由于椎体的软骨板破裂，髓核可经裂隙突入椎体内，造成椎体内出现半圆形缺损阴影，称为许莫氏结节。如果不合并向椎体后缘突出，临床可无神经根受压体征。手术减压是本病重要的治疗手段，建议骨科结合临床诊治。

【腰椎椎体骨质增生】：

(1) 建议骨科诊断治疗

【椎体终板炎】：

(1) 即椎体终板软骨炎，多由陈旧性损伤、无菌性炎症、长期服用激素、老年性劳损等原因引起。
(2) 建议脊柱外科诊治。

【胆囊结石】：

- 胆囊结石主要为胆固醇性结石或以胆固醇为主的混合性结石，胆囊结石主要见于成年人，女性常见，尤以经产妇和服用避孕药者常见。
- 胆囊结石一般认为与胆汁淤积、胆道细菌和寄生虫感染、胆固醇代谢失调以及胆囊的运动功能失调有关。
- 临床表现取决于胆石的动态、所在部位和并发症，大多数与慢性胆囊炎同时存在。主要多发于成年女性，由以中年肥胖妇女为多见。平时大多无症状，部分表现为消化不良、中上腹或右上腹饱胀感，有时胃灼热、暖气，在饱餐或高脂饮食后更为明显。
- 胆囊结石患者应少吃肥肉和胆固醇含量高的食物，如蛋黄、鱼卵、蟹黄、动物内脏等食品，不吃油炸食品。
- 如有右上腹隐痛不适，应素食，右侧卧位，服用 654-2、阿托品等解痉药物，消炎利胆片、金胆片、胆通等可任选一种口服。
- 如发生上腹剧痛，应到医院治疗，不要自己随便应用止痛药。出现黄疸时，应立即就医检查，查明黄疸原因，作相应处理，切勿拖延。
- 除药物治疗外，有的需震波治疗、有的可作腹腔镜手术、有的则需剖腹手术，应按医生的指导选择合适的治疗方法。定期彩超复查。

【肝右叶前上段异常信号】：

(1) 建议 MRI 增强扫描。

汇总医生： 丁昊炜

主检日期： 2024-12-28

主检医生：

分科结果

检验报告

ID号: 2011130591

影像号: MR20241227004

姓名: 冯叶霞

年龄: 47岁

性别: 女

检查设备: 西门子 1.5T 磁共振

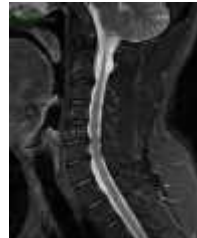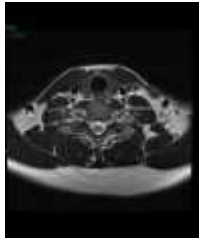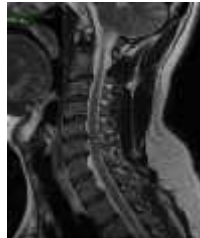体检号: 302915

申请医院: 本院

体检科室: 体检科

检查部位: 颈椎 MRI

经典图像:



影像所见:

颈椎椎体序列正常, 生理曲度变直。颈 4-颈 7 椎体边缘变尖。各椎间盘脱水变性, 于 T2WI 像信号减低, 颈 2-3、颈 5-6、颈 6-7 椎间盘向后方突出, 双侧椎间孔未见狭窄, 硬膜囊及双侧神经根受压。脊髓内未见异常信号。

影像诊断:

- 颈 2-3、颈 5-6、颈 6-7 椎间盘突出 (中央型)
- 颈椎椎体骨质增生

报告医师: 陈江莲

检查日期: 2024-12-27

审核医师: 陈江莲

报告日期: 2024-12-27

MRI 诊断图文报告

ID号: 2011130591

影像号: MR20241227003

姓名: 冯叶霞

年龄: 47岁

性别: 女

检查设备: 西门子 1.5T 磁共振

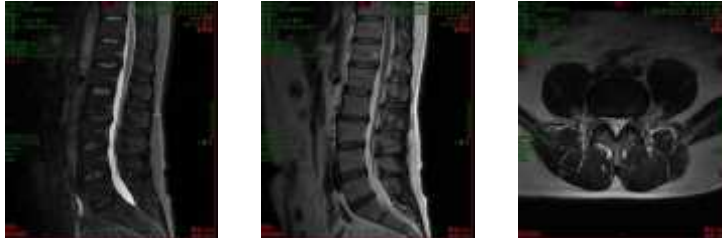体检号: 302915

申请医院: 本院

体检科室: 体检科

检查部位: 腰椎 MRI

经典图像:



影像所见:

腰椎椎体序列正常, 生理曲度存在。诸椎体边缘变尖。胸12椎体见局限性凹陷, 与同层面椎间盘信号一致。腰2椎体边缘见条片状短T1长T2信号, T2抑脂像呈等信号。腰1-骶1椎间盘脱水变性, 于T2WI像信号减低, 腰2-3椎间盘向后突出, 双侧椎间孔狭窄, 硬膜囊及双侧神经根受压, 腰3-4、4-5椎间盘向左后突出, 左侧椎间孔狭窄, 硬膜囊及左侧神经根受压。脊髓圆锥位置、形态、信号无异常。

影像诊断:

- 腰2-3椎间盘突出(中央型)
- 腰3-4、4-5椎间盘突出(左侧椎间孔型)
- 胸12椎体许莫氏结节形成
- 腰2椎体终板炎II型
- 腰椎椎体骨质增生

报告医师: 陈江莲

检查日期: 2024-12-27

审核医师: 陈江莲

报告日期: 2024-12-27



注: 本报告仅供临床医生参考!

地址: 大同市魏都大道79号。若有疑问, 请致电: 0352-2830580



MRI 诊断图文报告

姓名: 冯叶霞

年龄: 47岁

性别: 女

检查设备: 西门子 1.5T 磁共振

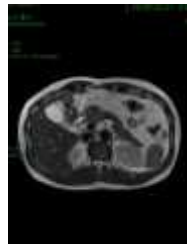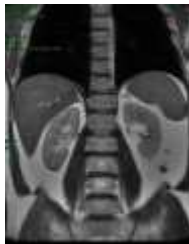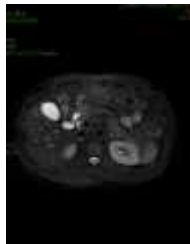
体检号: 302915

申请医院: 本院

体检科室: 体检科

检查部位: 上腹 MRI

经典图像:



影像所见:

肝叶比例协调, 肝缘光滑, 肝右叶前上段见直径约 0.9cm 的类圆形长 T1 长 T2 信号, T2 抑脂像呈高信号, DWI 呈稍高信号, 肝实质 T1 反相位序列信号较同相位信号未见减低, 肝内外胆管无扩张, 胆囊不大, 胆囊腔内见直径约 0.2cm 的结节样低信号。脾不大, 脾实质内未见异常信号。胰腺、双肾、双侧肾上腺大小、形态、信号无异常。腹腔、腹膜后未见异常增大的淋巴结。

影像诊断:

- 肝右叶前上段异常信号, 建议 MRI 增强扫描
- 胆囊结石

报告医师: 陈江莲

检查日期: 2024-12-27

审核医师: 陈江莲

报告日期: 2024-12-27



医学影像

注: 本报告仅供临床医生参考!

地址: 大同市魏都大道 79 号。若有疑问, 请致电: 0352---2830580