



2010300612

# 大同瑞慈健康体检

## 报 告 册

体检编号	298781	工号	93
姓名	张喜媛		
性别	女	年龄	30岁
单位	云冈区司法局		
部门	云冈区司法局		
联系电话	15235266301		
体检日期	2023-11-17		

尊敬的 张喜媛女士 您好！

首先,瑞慈健康体检全体员工欢迎您的光临,并对您的信任表示衷心的感谢！

您于 2023-11-17 (体检编号: 298781) 完成健康检查,本机构的各科医生已根据您的体检项目及结果,汇总成此份健康体检报告,并经总检医生审核。据此提出对您健康状况的综合分析及建议。

瑞慈健康体检倡导“大健康、大康复”,提出“健康是第一财富 (Rich)”的人文理念。希望您仔细阅读并妥善地保管此份健康体检报告,并认真关注报告中的提示与建议,若您对报告内容有任何疑问,可直接与瑞慈健康体检客服部联系,进一步咨询。

健康体检咨询电话: **0352-2824444**

客户服务咨询电话: **0352-2830597**

**400-6112995**

瑞慈健康体检报告由下列内容组成:

第一部分:主检报告

第二部分:分科分项结果

第三部分:检验报告

第四部分:附表

## 主检报告

## 检查综述

- 1、【身高、体重、血压】（1）血压 115/57：本次测量基础血压偏低
- 2、【生殖道微生态】 上皮细胞(白带)++/HP G+杆菌++
- 3、【血脂四项】 甘油三脂(TG)偏低(0.59 mmol/L)
- 4、【尿常规】 粘液丝偏高(4 /HP)
- 5、【妇科内诊】（1）宫颈：宫颈糜烂 宫颈那囊
- 6、【心电图】 1. 窦性心动过缓
- 7、【乳腺彩超】 左乳乳导管局限性扩张
- 8、【外科(女)】（1）甲状腺：稍大

## 医生建议

## 【本次测量基础血压偏低】：

- (1) 由于生理或病理原因造成血压低于 90/60mmHg，就会形成低血压，平时我们讨论的低血压大多为慢性低血压。慢性低血压据统计发病率为 4% 左右，老年人群中可高达 10%。
- (2) 低血压一般可分为三类：一是体质性低血压，一般认为与遗传和体质瘦弱有关，多见于 20—50 岁的妇女和老年人，轻者可无如何症状，重者出现精神疲惫、头晕、头痛，甚至昏厥。夏季气温较高时更明显。
- (3) 二是体位性低血压，体位性低血压是患者从卧位到坐位或直立位时，或长时间站立出现血压突然下降超过 20mmHg，并伴有明显症状，这些症状包括：头昏、头晕、视力模糊、乏力、恶心、认识功能障碍、心悸、颈背部疼痛。
- (4) 体位性低血压与多种疾病有关，如多系统萎缩、糖尿病、帕金森氏病、多发性硬化病、更年期障碍、血液透析、手术后遗症、麻醉、降压药、利尿药、催眠药、抗精神抑郁药等，或其他如久病卧床，体质虚弱的老年人。
- (5) 三是继发性低血压，由某些疾病或药物引起的低血压，如脊髓空洞症、风湿性心脏病、降压药、抗抑郁药和慢性营养不良症、血液透析病人。
- (6) 饮食疗法是治疗本病的有力措施之一，可逐渐提高病患者的身体素质，改善心血管功能，增加心肌收缩力，增加心排血量，提高动脉管壁紧张度，从而逐步使血压上升并稳定正常水平，消除低血压带来的种种不适症状。
- (7) 荤素兼吃，合理搭配膳食，保证摄入全面充足的营养物质，使体质从纤弱逐渐变得健壮。
- (8) 如伴有红细胞计数过低，血红蛋白不足的贫血症，宜适当多吃富含蛋白质、铁、铜、叶酸、维生素 B12、维生素 C 等食物，诸如猪肝、蛋黄、瘦肉、牛奶、鱼虾、贝类、大豆、红糖及新鲜蔬菜、水果。有利于增加心排血量，改善大脑的供血量，提高血压和消除血压偏低引起的不良症状。
- (9) 莲子、桂圆、大枣、桑椹等果品，具有养心益血、健脾补脑之力，可常食用。
- (10) 伴有食少纳差者，宜适当食用能刺激食欲的食物和调味品，如姜、葱、醋、酱、糖、胡椒、辣椒、啤酒、葡萄酒等。
- (11) 加强锻炼，选择适合自己的运动方式。

## 【G+杆菌++】：

- (1) 阴道微生物学检查是用于提示除阴道的正常菌群之外，可致病的菌群类别判断，用于临床治疗指导。

## 【上皮细胞(白带)++/HP】：

(1)在生理情况下，阴道内的细胞新陈代谢会正常脱落，在取标本的时候会取到有脱落的上皮细胞，镜检时就会发现阳性，这属于正常的现象。如果同时阴道分泌物检查发现有病原菌感染的情况，建议往妇科进一步诊断治疗。

**【甘油三脂(TG)偏低】：**

- (1)可适当增加脂类食品的摄入。
- (2)也可见于甲亢、肾上腺皮质功能低下、肝功能障碍者，往内科咨询，进一步诊治。
- (3)高蛋白，高维生素饮食，适当增加奶、豆类制品、鱼类、新鲜水果和蔬菜。
- (4)适当增加户外活动和日光照射，避免过度劳累，保持良好睡眠。
- (5)定期复查，如检验结果异常，应在医师指导下治疗。

**【粘液丝偏高】：**

- (1)尿常规中粘液丝是由尿路中细胞分泌出来的，在有尿路感染时分泌会明显增多，且伴有炎症细胞的出现。
- (2)粘液丝偏高，可分为生理性偏高和病理性偏高两种，生理性偏高一般是由于喝水较少导致的尿液浓缩，一般在喝水后就能达到稀释的效果。
- (3)病理性的粘液丝偏高是由于泌尿系炎症或者是前列腺炎导致的，需要注意观察，多喝水，同时有白细胞等炎症细胞增多时，应及时服用抗感染药物治疗。如果仅有粘液丝的增多而没有白细胞等炎症细胞增多时，尿路有炎症的可能性不大。
- (4)建议平时饮食注意清淡，多喝水，少吃油腻和辛辣的食物，要注意个人清洁卫生，勤洗阴部，注意休息。

**【宫颈糜烂】：**

- (1)宫颈糜烂是慢性宫颈炎最常见的一种病理改变。由于宫颈表面的鳞状上皮长期浸于碱性炎症分泌物中而剥脱，被宫颈管内柱状上皮所代替，因柱状上皮薄，可显露皮下血管，宫颈表面呈红色，通称宫颈糜烂。
- (2)宫颈糜烂根据糜烂面积大小，可将宫颈糜烂分为三度，轻度指糜烂面小于整个宫颈的 1/3；中度指糜烂面占整个宫颈面积的 1/3-2/3；重度指糜烂面超过整个宫颈的 2/3。
- (3)宫颈糜烂根据类型分为单纯性糜烂，在炎症初期，糜烂面光滑；颗粒状糜烂，因腺体及间质增生，表面凹凸不平，呈颗粒状；乳头状糜烂，增生更显著，呈乳头状。
- (4)以局部治疗为主，主要有药物局部治疗和物理治疗。
- (5)请在妇科医生指导下规范治疗，并定期复查。

**【宫颈那囊】：**

- (1)宫颈腺体囊肿又叫宫颈纳氏囊肿（可称‘纳囊’或‘那囊’），同宫颈糜烂、宫颈息肉一样，是慢性宫颈炎的一种表现。
- (2)临床表现时可以看到宫颈表面突出多个大小不一的青白色囊泡（并非紫色），内含黏液，小的有米粒大，大的有玉米粒大，有的可以长得很大，突出于宫颈表面，甚至到达阴道口，根部与宫颈之间有蒂相连，常合并有宫颈肥大。
- (3)对其形成原因是在宫颈糜烂愈合过程中，新生的鳞状上皮覆盖宫颈腺管口或伸入腺管，将腺管口阻塞；腺管周围的结缔组织增生或瘢痕形成压迫腺管，使腺管变窄甚至阻塞，腺体分泌物引流受阻，滞留形成的囊肿叫宫颈纳氏囊肿。
- (4)对小的纳囊，无任何临床症状可不予处理；对于密集的较小的纳囊或比较大的纳囊，可考虑光疗、激光、微波、自凝刀等物理治疗。
- (5)对于较大的突出于宫颈表面的纳囊，可考虑电刀切除治疗。上述治疗方法均无太大痛苦，也基本不会影响日常的工作和生活。

**【窦性心动过缓】：**

- (1)可见于正常人、体力劳动者、运动员，无症状者一般不需治疗，可定期随访，跟踪观察。
- (2)如果有症状（胸闷、黑矇、晕厥等）请做动态心电图等相关检查，在医生指导下服用提升心率的药物如：心宝、红参等。如果每分钟心率低于 45 次伴有晕厥、胸闷等症状时，需安装心脏起搏器。请前往心内科进一步治疗，长期随访。

**【乳导管局限性扩张】：**

(1)本病可能和乳腺导管排泄障碍、异常刺激、感染、内分泌失调等因素有关，多见于40岁以上的非哺乳期或绝经期妇女。常用哺乳障碍史。建议定期复查，并注意个人卫生，多参加体育锻炼，增强体质，提高自身免疫力，必要时外科进一步检查及诊治。

**【甲状腺稍大】：**

(1)建议检查甲状腺功能系列，请往内分泌科复查，结合临床诊治。

汇总医生： 丁昊炜

主检日期： 2023-11-19

主检医生：

## 分科结果

## 身高、体重、血压

项目名称	检查结果	项目名称	检查结果
身高	159cm	体重	56kg
血压	115/57mmHg		

**\*小结：**

(1) 血压 115/57：本次测量基础血压偏低

操作员：张悦

检查日期：2023-11-17

检查医生：卢文举

## 内科

项目名称	检查结果	项目名称	检查结果
心率	72 次/min	心律	齐
心脏杂音	无	心界	正常
肺部	正常	呼吸音	呼吸音清
啰音	未闻及	叩诊	叩诊呈清音
腹部触诊	腹部平软	发育	正常
肝胆	肋下未触及	脾脏	肋下未触及
双肾	无叩击痛	肠鸣音	正常
营养	良好	神经系统	正常
生理反射	生理反射存在	病理反射	病理反射未引出
颅神经	正常	运动功能	正常
深浅感觉	正常	既往史	无
其它	无异常发现		

**\*小结：**

未见异常

操作员：杨淑兰

检查日期：2023-11-17

检查医生：杨淑兰

## 外科（女）

项目名称	检查结果	项目名称	检查结果
皮肤	正常	甲状腺	稍大
浅表淋巴结	无肿大	肛门	拒检
泌尿外生殖器	正常	四肢关节	未见异常
腹股沟	未见异常	足背动脉	正常
紫绀	无	色素沉着	无
脱毛	无	脱色	无
浮肿	无	皮下结节	无
头颅	正常	颈部	正常
乳腺	正常	脊柱	正常
直肠	未检	皮肤黄疸	无
四肢	活动正常	其他	无

## \*小结：

(1) 甲状腺：稍大

操作员：魏利平

检查日期：2023-11-17

检查医生：魏利平

## 妇科内诊

项目名称	检查结果	项目名称	检查结果
外阴	正常	尿道口	正常
阴道	通畅	子宫	正常
附件	正常	宫颈	轻度糜烂&宫颈那囊
后穹窿	正常		

## \*小结：

(1) 宫颈：宫颈糜烂 宫颈那囊

操作员：许艳华

检查日期：2023-11-17

检查医生：许艳华

## 检验报告

## 尿常规

项目名称	检查结果	单位	参考值	提示
胆红素(BIL)	-		阴性	
隐血(ERY)	-		阴性	
小圆上皮细胞(SRC)	0	个/ul	0--0	
维生素 C	-		阴性	
异常红细胞	0	个/ul	0--3	
红细胞（正常）	0	个/ul	0--6	
鳞状上皮细胞	0	个/ul	0--0	
粘液丝	4	个/ul	0--0	↑
尿葡萄糖(GLU)	-		阴性	
酮体(KET)	-		阴性	
比重(SG)	1.010		1.003--1.030	
酸碱度(PH)	6.0		4.5--8.0	
尿蛋白质(PRO)	-		阴性	
尿胆原(URO)	-		阴性	
亚硝酸盐(NIT)	-		阴性	
尿白细胞(LEU)	-		阴性	

## \*小结:

粘液丝偏高(4 /HP)

操作员：余雅倩 检查日期:2023-11-17

检查医生:陈建国

## 宫颈涂片

项目名称	检查结果	单位	参考值	提示
宫颈涂片	巴氏 I 级			

## \*小结:

未见异常

血常规（五分类）

项目名称	检查结果	单位	参考值	提示
白细胞(WBC)	4.55	10 <sup>9</sup> /L	3.5--9.5	
淋巴细胞绝对值(LY#)	1.11	10 <sup>9</sup> /L	1.1--3.2	
淋巴细胞百分比(LY%)	24.3	%	20--50	
中性粒细胞绝对值(GR#)	3.16	10 <sup>9</sup> /L	1.8--6.3	
中性粒细胞百分比(GR%)	69.5	%	40--75	
嗜碱性粒细胞绝对值(BA#)	0.01	10 <sup>9</sup> /L	0--0.06	
嗜碱性粒细胞百分比(BA%)	0.2	%	0--1.0	
嗜酸性粒细胞绝对值(EO#)	0.03	10 <sup>9</sup> /L	0.02--0.52	
嗜酸性粒细胞百分比(EO%)	0.7	%	0.4--8.0	
血小板(PLT)	202	10 <sup>9</sup> /L	125--350	
血小板分布宽度(PDW)	15.9	%	15--17	
平均血小板体积(MPV)	10.2	fl	6.0--14.0	
血小板压积(PCT)	0.207	%	0.11--0.28	
红细胞(RBC)	4.18	10 <sup>12</sup> /L	3.8--5.1	
血红蛋白	124	g/L	115--150	
红细胞压积(HCT)	37.5	%	35--45	
红细胞平均体积(MCV)	89.7	fl	82--100	
平均血红蛋白含量(MCH)	29.6	pg	27--34	
平均血红蛋白浓度(MCHC)	329	g/L	316--354	
单核细胞绝对值(MO#)	0.24	10 <sup>9</sup> /L	0.1--0.60	
单核细胞百分比(MO%)	5.3	%	3--10	
红细胞分布宽度标准差(RDW-SD)	44.7	fl	35--56	

红细胞分布宽度变异系数 (RDW-CV)	13.1	%	10.6--16.6	
大血小板比率	25.8	%	11--45	
大血小板数目	52	10 <sup>9</sup> /L	30--90	
未成熟粒细胞数目	0.00	10 <sup>9</sup> /L	0--999	
未成熟粒细胞百分比	0.1	%	0--100	
有核红细胞数目	0.000	10 <sup>9</sup> /L	0--9999	
有核红细胞百分比	0.00	/100WBC	0--9999	

**\*小结:**

未见异常

操作员：余雅倩 检查日期:2023-11-17 检查医生:陈建国

**肾功三项**

项目名称	检查结果	单位	参考值	提示
肌酐(CREA)	53.00	umol/L	41--73	
尿酸(UA)	287.00	umol/L	140--340	
尿素测定 (Urea)	4.40	mmol/L	2.6--7.5	

**\*小结:**

未见异常

操作员：王文静 检查日期:2023-11-17 检查医生:陈建国

**空腹血糖**

项目名称	检查结果	单位	参考值	提示
葡萄糖(GLU)	4.58	mmol/L	3.89--6.1	

**\*小结:**

未见异常

操作员：王文静 检查日期:2023-11-17 检查医生:陈建国

## 生殖道微生态

项目名称	检查结果	单位	参考值	提示
线索细胞	-			
清洁度	II			
上皮细胞(白带)	++			
滴虫	-			
G-球菌	-			
霉菌	-			
G-杆菌	-			
G+杆菌	++			
G+球菌	-			

## \*小结:

上皮细胞(白带)++/HP G+杆菌 ++

操作员：黄璐瑶 检查日期:2023-11-18

检查医生:陈建国

## 尿沉渣

项目名称	检查结果	单位	参考值	提示
白细胞尿	0	个/ul	0--13	
上皮细胞(EC)	0	/HP	0--28	
管型(CAST)	0	个/ul	0--1	
霉菌(尿)	0	/HP	0--0	
结晶	0	/HP	0--10	
透明度(CLA)	清亮			
胆红素(BIL)	-		阴性	
颜色(Colour)	淡黄色			
红细胞(尿)(RBC)	0	个/ul	0--6	

## \*小结:

未见异常

### 血脂四项

项目名称	检查结果	单位	参考值	提示
动脉硬化指数	1.54		1.31--3.19	
总胆固醇(CHOL)	4.45	mmol/L	2.59--5.2	
甘油三脂(TG)	0.59	mmol/L	0.7--1.7	↓
低密度脂蛋白(LDL)	2.36	mmol/L	0--4.13	
高密度脂蛋白(HDL)	1.53	mmol/L	0.77--1.55	

**\*小结：**

甘油三脂(TG)偏低(0.59 mmol/L)

### 肝功能三项

项目名称	检查结果	单位	参考值	提示
γ-谷氨酰转肽酶(GGT)	16.0	U/L	7--45	
丙氨酸氨基转移酶(ALT)	25.00	U/L	7--40	
门冬氨酸氨基转移酶(AST)	21.00	U/L	13--35	
谷草比谷丙	0.84		0.4--2.5	

**\*小结：**

未见异常

大同瑞慈康复医院 12导联心电图报告

张喜媛 女 30岁

体检号:298781

病床号:

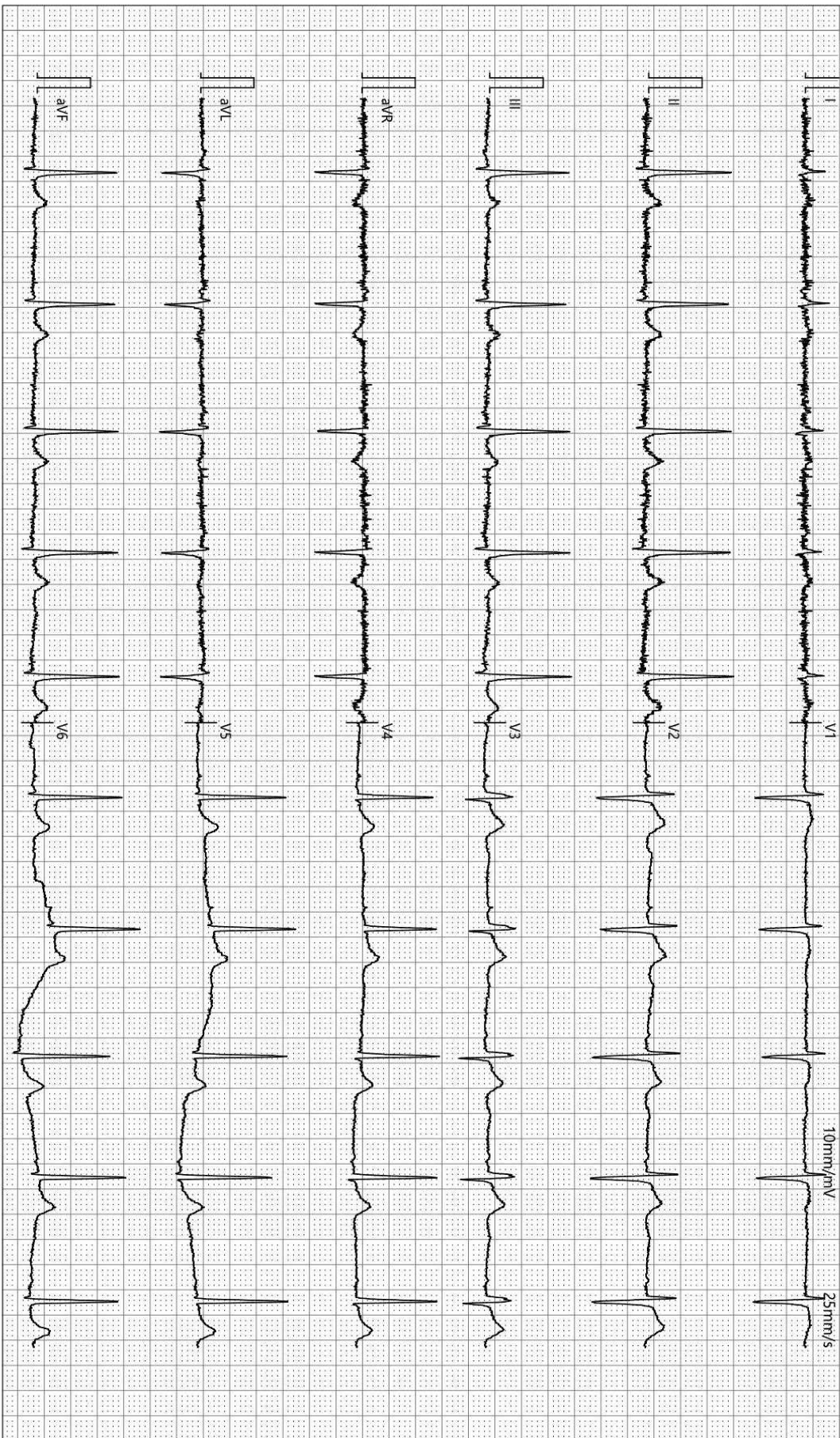
诊断结果:

窦性心动过缓

诊断医生:

张喜媛 陶志娟

HR	: 59 ↓ bpm	[60 ~ 100bpm]
P	: 108ms	[0 ~ 110ms]
PR	: 158ms	[120 ~ 200ms]
QRS	: 92ms	[60 ~ 100ms]
QT/QTc	: 373/371ms	[320 ~ 440/0 ~ 460ms]
P/QRS/T	: 8/81/68deg.	[0 ~ 75/-30 ~ 90/0 ~ 75deg]
RV5/VS1	: 1.662/0.915mV	[0.0 ~ 2.5/0.0 ~ 2.0mV]



检查时间:2023-11-17 09:34:45

诊断时间:2023-11-17 10:04:30

SEMIP V1.90

仅供临床参考

## DR 诊断图文报告

流水号: 2010300612

影像号: DX20231117012

姓名: 张喜媛

年龄: 30 岁

性别: 女

检查设备: 西门子数字 X 线摄影

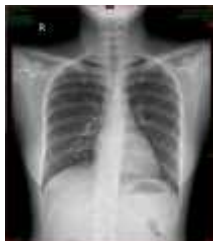体检号: 298781

申请医院: 本院

体检科室: 体检科

检查部位: 胸部正位片

经典图像:



影像所见:

胸廓对称。气管居中，纵隔无移位。双肺野清晰。肺门影未见增大。心脏大小、形态正常。双膈面光滑，肋膈角锐利。

影像诊断:

胸部平片未见异常。

报告医师: 李贵

检查日期: 2023-11-17

审核医师: 李贵

报告日期: 2023-11-17

## 超声诊断图文报告

流水号：2010300612

影像号：1451888

姓名：张喜媛

年龄：30 岁

性别：女

检查设备：Vivid E95

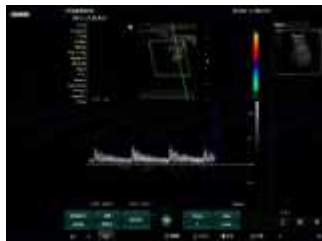
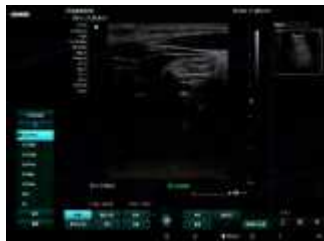体检号：298781

申请医院：本院

体检科室：体检科

检查部位：颈部血管彩超

经典图像：



影像所见：

右锁骨下动脉起始处、双侧颈总动脉、颈内、颈外动脉起始段内中膜不增厚，内壁欠光滑，管壁未见明确强回声斑。CDFI：血流充盈好。PW：频谱形态正常。

双侧椎动脉走行正常，椎动脉内径正常，管壁不厚，管腔内为无回声，CDFI：血流充盈好。PW：频谱正常。

影像诊断：

双侧颈动脉、椎动脉未见明显异常

报告医师：侯爱兰

检查日期：2023-11-17

审核医师：侯爱兰

报告日期：2023-11-17

## 超声诊断图文报告

流水号: 2010300612

影像号: 1451893

姓名: 张喜媛

年龄: 30 岁

性别: 女

检查设备: Vivid E95

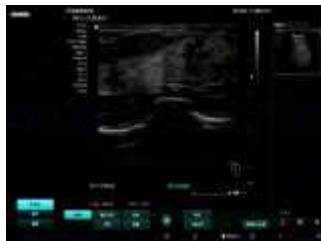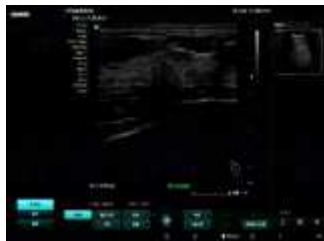体检号: 298781

申请医院: 本院

体检科室: 体检科

检查部位: 乳腺彩超

经典图像:



影像所见:

双侧乳腺腺体层次清晰, 右乳腺体厚 0.9cm, 左乳腺体厚 0.9cm, 乳导管未见扩张, 左乳 12-1 点区乳导管局限性扩张, 宽约 0.3cm, CDFI: 未见异常血流信号。

双侧腋下未见明显肿大淋巴结。

影像诊断:

左乳乳导管局限性扩张

报告医师: 侯爱兰

检查日期: 2023-11-17

审核医师: 侯爱兰

报告日期: 2023-11-17

## 超声诊断图文报告

流水号: 2010300612

影像号: 1451895

姓名: 张喜媛

年龄: 30 岁

性别: 女

检查设备: Vivid E95

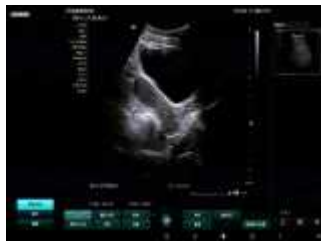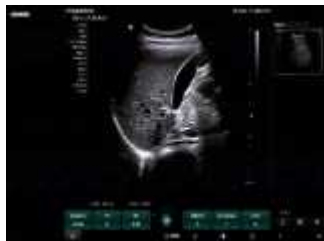体检号: 298781

申请医院: 本院

体检科室: 体检科

检查部位: 全腹彩超

经典图像:



影像所见:

肝脏大小形态正常, 包膜光滑完整, 实质回声均匀, 肝内管道系统走行清晰, 门静脉及肝内胆管不扩张。  
胆囊大小形态正常, 壁不厚、光滑, 囊内透声好, 肝外胆管不扩张。  
胰腺大小形态正常, 实质回声均匀, 主胰管不扩张。  
脾脏大小形态正常, 实质回声均匀, 脾门静脉不宽。  
双肾大小形态正常, 皮髓质分界清晰, 集合系统未见分离, 双侧输尿管未见扩张。  
膀胱充盈佳, 未见明显异常。  
前位子宫, 大小正常, 肌壁回声均匀, 内膜线清晰, 厚 0.5cm, 宫颈厚约 2.1cm, 双侧附件区未见异常。

影像诊断:

肝、胆、脾、胰、双肾、子宫、双侧附件区未见明显异常

报告医师: 侯爱兰

检查日期: 2023-11-17

审核医师: 侯爱兰

报告日期: 2023-11-17