



# 检 查 结 果

姓名	杨佳茜 1
性别	女
年龄	27 岁
联系电话	18636298295
体检日期	2026-04-10

## 检验报告

### 血流变

项目名称	检查结果	单位	参考值	提示
全血粘度高切 200/s	4.02	mpas	3.36--4.32	
全血粘度中切 100/s	4.27	mpas	3.43--4.59	
全血粘度中切 50/s	4.65	mpas	3.85--5.45	
全血还原粘度高切	6.33	mpas	3.69--8.74	
全血还原粘度低切	34.57	mpas	26.87--47.57	
血浆粘度	1.36	mpas	1.26--1.70	
血沉(ESR)	8.40	mm/h	0--20	
红细胞压积	0.42	L/L	0.35--0.45	
红细胞聚集指数	3.95		3.19--5.33	
红细胞变形指数	0.84		0.53--1.11	
红细胞刚性指数	4.66		2.17--6.94	
血沉方程 K 值	29.22	mm/h	0--80.48	
全血粘度 1/s	15.88	mpas	13.79--17.91	
全血高切相对指数	2.96		1.9--3.4	
全血低切相对指数	11.68		8.1--14.2	

#### \*小结:

未见异常

操作员：祁佳佳 检查日期：2026-04-10 检查医生：

### 尿常规

项目名称	检查结果	单位	参考值	提示
胆红素(BIL)	-		阴性	
隐血(ERY)	1+		阴性	
小圆上皮细胞(SRC)	0	个/u1	0--0	

维生素 C	-		阴性	
异常红细胞	0	个/u1	0--3	
红细胞（正常）	0	个/u1	0--6	
鳞状上皮细胞	18	个/u1	0--0	↑
粘液丝	1	个/u1	0--0	↑
尿葡萄糖(GLU)	-		阴性	
酮体(KET)	-		阴性	
比重(SG)	1.015		1.003--1.030	
酸碱度(PH)	5.0		4.5--8.0	
尿蛋白质(PRO)	-		阴性	
尿胆原(URO)	-		阴性	
亚硝酸盐(NIT)	-		阴性	
尿白细胞(LEU)	-		阴性	

**\*小结:**

隐血(ERY)1+ 鳞状上皮细胞偏高(18 /HP) 粘液丝偏高(1 /HP)

操作员：祁佳佳 检查日期：2026-04-10 检查医生：

**血常规（五分类）**

项目名称	检查结果	单位	参考值	提示
白细胞(WBC)	7.38	10 <sup>9</sup> /L	3.5--9.5	
淋巴细胞绝对值(LY#)	2.18	10 <sup>9</sup> /L	1.1--3.2	
淋巴细胞百分比(LY%)	29.5	%	20--50	
中性粒细胞绝对值(GR#)	4.63	10 <sup>9</sup> /L	1.8--6.3	
中性粒细胞百分比(GR%)	62.8	%	40--75	
嗜碱性粒细胞绝对值(BA#)	0.01	10 <sup>9</sup> /L	0--0.06	
嗜碱性粒细胞百分比(BA%)	0.1	%	0--1.0	
嗜酸性粒细胞绝对值(E0#)	0.11	10 <sup>9</sup> /L	0.02--0.52	
嗜酸性粒细胞百分比(E0%)	1.5	%	0.4--8	
血小板(PLT)	300	10 <sup>9</sup> /L	125--350	

血小板分布宽度 (PDW)	9.6	f1	9.0--17	
平均血小板体积 (MPV)	8.9	f1	6.0--14.0	
血小板压积 (PCT)	0.267	%	0.11--0.28	
红细胞 (RBC)	4.69	$10^{12}/L$	3.8--5.1	
血红蛋白	137	g/L	115--150	
红细胞压积 (HCT)	42.1	%	35--45	
红细胞平均体积 (MCV)	89.8	f1	82--100	
平均血红蛋白含量 (MCH)	29.3	pg	27--34	
平均血红蛋白浓度 (MCHC)	326	g/L	316--354	
单核细胞绝对值 (MO#)	0.45	$10^9/L$	0.1--0.6	
单核细胞百分比 (MO%)	6.1	%	3--10	
红细胞分布宽度标准差 (RDW-SD)	43.8	f1	35--56	
红细胞分布宽度变异系数 (RDW-CV)	13.7	%	10.6--16.6	
大血小板比率	19.4	%	11--45	
大血小板数目	58	$10^9/L$	30--90	
未成熟粒细胞数目	0.00	$10^9/L$	0--0.6	
未成熟粒细胞百分比	0.0	%	0--10	
有核红细胞数目	0.002	$10^9/L$	0--9999	
有核红细胞百分比	0.03	/100WBC	0--9999	

**\*小结:**

未见异常

操作员：祁佳佳 检查日期：2026-04-10 检查医生：

**血 HP 检测**

项目名称	检查结果	单位	参考值	提示
幽门螺旋杆菌抗体检测	阴性 (-)		阴性 (-)	

**\*小结:**

未见异常

操作员：祁佳佳 检查日期：2026-04-10 检查医生：

### 肾功三项

项目名称	检查结果	单位	参考值	提示
肌酐(CREA)	47.30	umol/L	41--73	
尿酸(UA)	466.00	umol/L	140--340	↑
尿素测定(Urea)	4.20	mmol/L	2.6--7.5	

**\*小结:**

尿酸(UA)偏高(466.00 umol/L)

操作员：梁可欣 检查日期:2026-04-10 检查医生:

### 空腹血糖

项目名称	检查结果	单位	参考值	提示
葡萄糖(GLU)	5.68	mmol/L	3.89--6.1	

**\*小结:**

未见异常

操作员：梁可欣 检查日期:2026-04-10 检查医生:

### 尿沉渣

项目名称	检查结果	单位	参考值	提示
白细胞尿	5	个/u1	0--13	
上皮细胞(EC)	18	/HP	0--28	
管型(CAST)	0	个/u1	0--1	
霉菌(尿)	0	/HP	0--0	
结晶	0	/HP	0--10	
透明度(CLA)	清亮			
胆红素(BIL)	-		阴性	
颜色(Colour)	淡黄色			
红细胞(尿)(RBC)	0	个/u1	0--6	

**\*小结:**

未见异常

操作员：祁佳佳 检查日期：2026-04-10 检查医生：

### 血脂四项

项目名称	检查结果	单位	参考值	提示
动脉硬化指数	2.43		1.31--3.19	
总胆固醇(CHOL)	4.57	mmol/L	2.59--5.2	
甘油三脂(TG)	6.38	mmol/L	0.7--1.7	↑
低密度脂蛋白(LDL)	2.02	mmol/L	0--4.13	
高密度脂蛋白(HDL)	0.83	mmol/L	0.77--1.55	

**\*小结:**

甘油三脂(TG)偏高(6.38 mmol/L)

操作员：梁可欣 检查日期：2026-04-10 检查医生：

### 肝功能五项

项目名称	检查结果	单位	参考值	提示
总胆红素(TBIL)	9.30	umol/L	0--21	
直接胆红素(DBIL)	2.0	umol/L	0--8.0	
间接胆红素(IBIL)	7.30	umol/L	0--17.39	
丙氨酸氨基转移酶(ALT)	34.00	U/L	7--40	
门冬氨酸氨基转移酶(AST)	24.00	U/L	13--35	

**\*小结:**

未见异常

操作员：梁可欣 检查日期：2026-04-10 检查医生：

### 肿瘤二项(新)

项目名称	检查结果	单位	参考值	提示
甲胎蛋白(AFP)	3.25	ng/ml	0--7	
癌胚抗原(CEA)	0.71	ng/ml	0--5	

**\*小结:**

未见异常

姓名：杨佳茜 1 性别：女 年龄：27 登记流水：2010260736 体检日期：2026-04-10

---

操作员：刘慧芳 检查日期：2026-04-10 检查医生：

---

# 大同现代医学检验实验室

## 液基薄层细胞学图文报告

ID: 2026128496

病理号: 114961

姓名: 杨佳茜 1

性别: 女

年龄: 27岁

送检科室:

电话号码: 18636298295

床号:

病历号:

体检号: 2010260736

送检医院: 大同瑞慈康复体检

送检日期: 2026-04-10

末次月经:

送检医生:

采样日期:

报告日期: 2026-04-10

标本满意度: 满意

细胞量: >45%

红细胞:

经期样本:

颈管细胞:

化生细胞:

鳞状细胞:

宫颈柱状细胞:

未见上皮内病变/恶性细胞:

正常范围内:

良性反应性改变:

- 炎性:
- 放疗:
- 妊娠:
- 萎缩性:
- 宫内避孕器:
- 其他:

- 轻度:
- 中度:
- 重度:

病原体: 滴虫感染:

念珠菌感染:

细菌感染:

提示 HPV 感染:

疱疹病毒感染:

鳞状上皮细胞分析:

非典型鳞状细胞:

- 倾向上皮内瘤变:
- 倾向良性反应性改变:
- 不能明确意义(ASC-US):
- 不排除高度病变(ASC-H):

上皮内低度病变:

鳞癌:

上皮内高度病变:

- CIN2:
- CIN3:

腺上皮细胞分析:

非典型腺细胞:

- 宫内膜:
- 来源不明:

非典型腺细胞(宫颈管):

- 倾向原位腺癌:
- 不能明确意义:
- 倾向良性反应性改变:

腺癌:

- 宫颈管:
- 宫内膜:
- 其它:

炎细胞:

- 轻度:
- 中度:
- 重度:

可疑腺癌:

诊断意见: 未见上皮内病变或恶性细胞 (NILM)。

建议:

报告医师: 张荣生

地址: 大同市魏都大道 79 号, 本报告医师签字后有效  
咨询: 0352-2830587 4006-122-995

妇科细胞学是筛查项目, 出于技术原因, 可能会有假阴性结果, 本检测仅对来样负责, 如果对结果有疑义, 请在收到报告 7 天内与我们联系。

# 体检科 12导联心电图报告

杨佳慧1 女 27岁

体检号:297344

病床号:

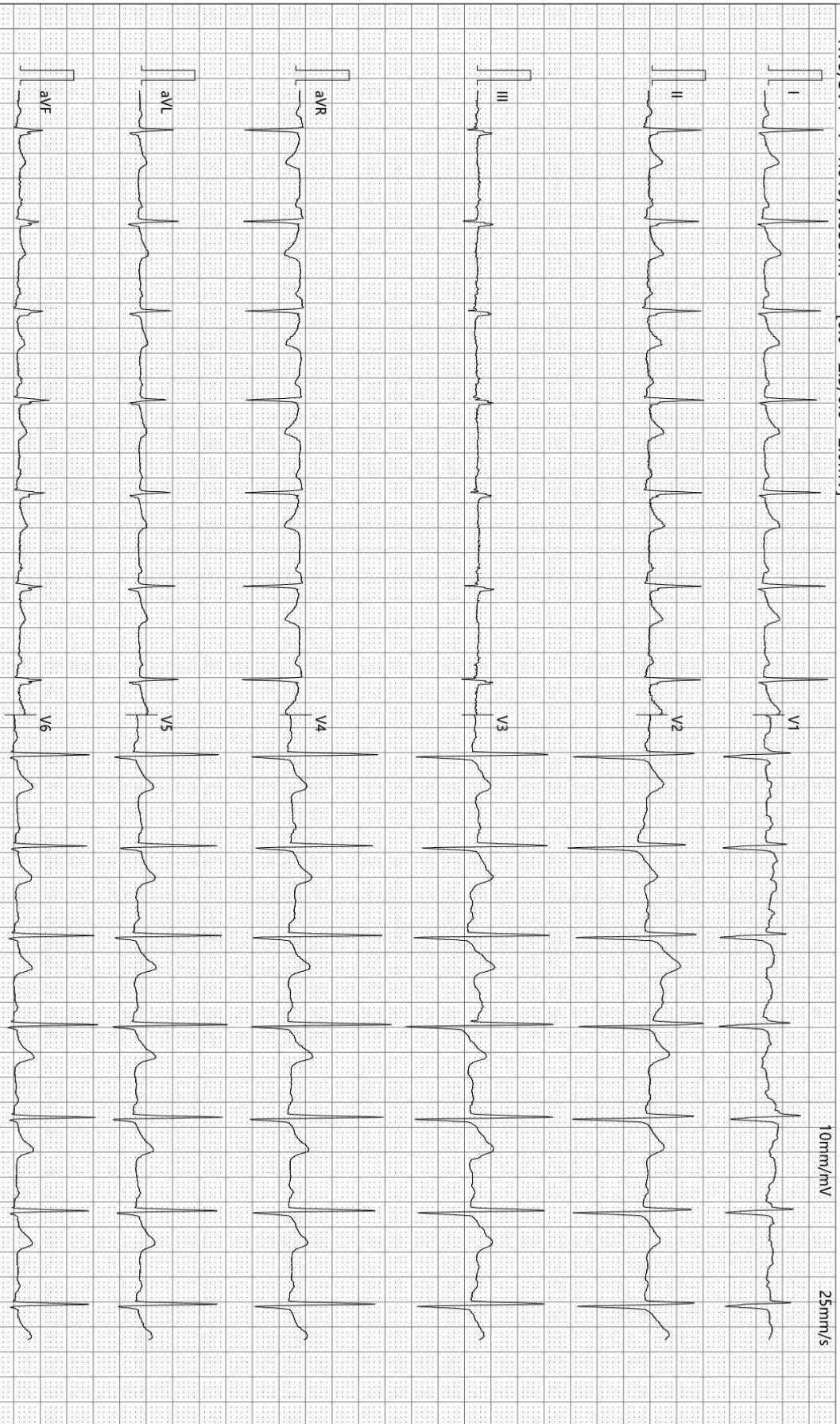
诊断结果:

- 1.窦性心律
- 2.正常心电图

诊断医生:

杨佳慧 陶志峰

HR : 81bpm [60 ~ 100bpm]  
P : 106ms [0 ~ 110ms]  
PR : 171ms [120 ~ 200ms]  
QRS : 79ms [60 ~ 100ms]  
QT/QTc : 370/430ms [320 ~ 440/0 ~ 460ms]  
P/QRS/T : 54/38/36deg. [0 ~ 75/-30 ~ 90/0 ~ 75deg]  
RV5/SV1 : 1.619/0.835mV [0.0 ~ 2.5/0.0 ~ 2.0mV]



检查时间:2026-04-10 10:20:03

诊断时间:2026-04-10 10:36:16

SEMIP V1.90

仅供临床参考

Text




# 大同瑞慈健康体检

## 颅内多普勒血流图 (TCD) 检查报告单


姓名: 杨佳茜1      性别: 女      年龄: 27 岁      检查号: 2010260736  
 申请科室: 体检科      申请医师: 李菊蓉      检查类型: 颅内血管      床号:

LVA 77mm(深度) PW 2MHz  
100




Vs:55.1      Vd:28.2      Vm:37.1  
 PI:0.72      RI:0.49      S/D:1.96

RVA 84mm(深度) PW 2MHz  
100



Vs:58.4      Vd:33.5      Vm:41.8  
 PI:0.59      RI:0.43      S/D:1.74

BA 88mm(深度) PW 2MHz  
100



Vs:58.8      Vd:34.4      Vm:42.5  
 PI:0.57      RI:0.42      S/D:1.71

Vs:      Vd:      Vm:  
 PI:      RI:      S/D:

Vs:      Vd:      Vm:  
 PI:      RI:      S/D:

Vs:      Vd:      Vm:  
 PI:      RI:      S/D:

### 医生意见

结论: 椎-基底动脉脑血管超声未见异常。

李菊蓉

检查日期: 2026-04-10

本报告单仅提供临床参考

# 大同瑞慈健康体检

## 骨密度检测报告

### 受检者信息

受检者ID: 2010260736

姓名: 杨佳茜1

出生年月日: 1992/11/7

年龄: 33

性别: 女

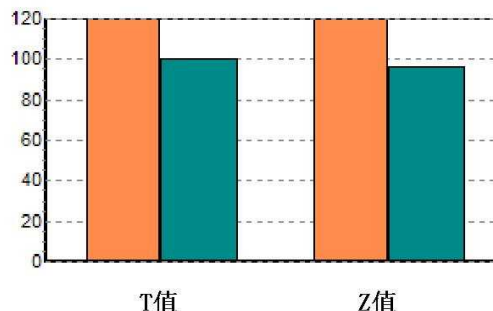
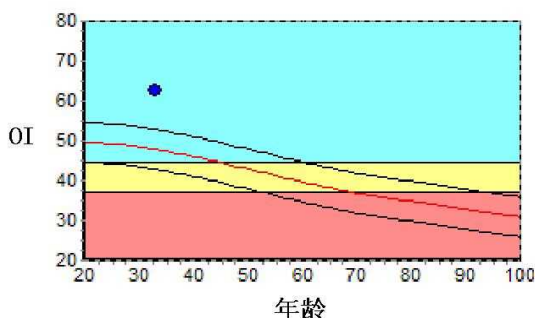
测定部位(右/左): 右

### 测定结果

测定日期: 2026/4/10 10:19:07

测试编号: 1/1

■ 受测者 ■ 平均值



数据库: Asia

OI: 62.6

SOS: 1389.5 m/s, BUA: 46.5

T值: 2.59

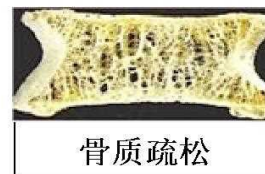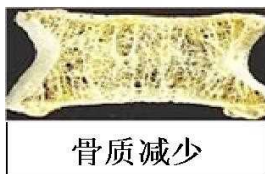Z值: 2.96

成人比: 126.1 %

同龄比: 130.9 %

OPR: N/A %

### 结果分析



### 注解

以上结论仅供参考

科室:

医生签名:

医院地址 大同瑞慈健康体检

地址 大同市平城区魏都大道79号

联系电话 0352-2824444

操作者 名燕凌

# 大同瑞慈健康体检

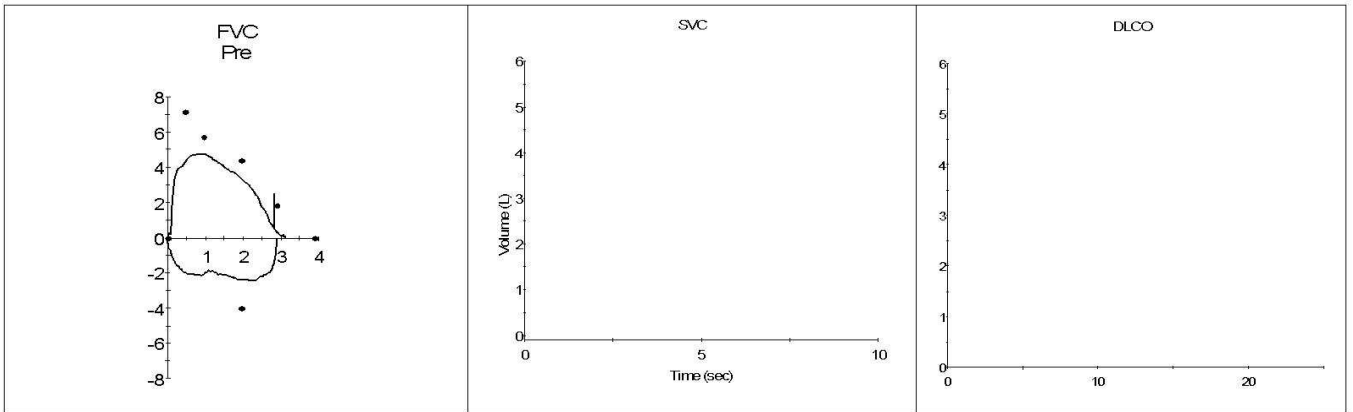
## 肺功能检验报告

姓名: 杨佳茜1	ID: 2010260736	BSA: 1.78	日期: 2026/04/10
医师:	身高: 165.00	年龄: 33	病房:
医生:	体重: 71.00	性别: Female	种族: <Unspecified>

Pre Test Comments:

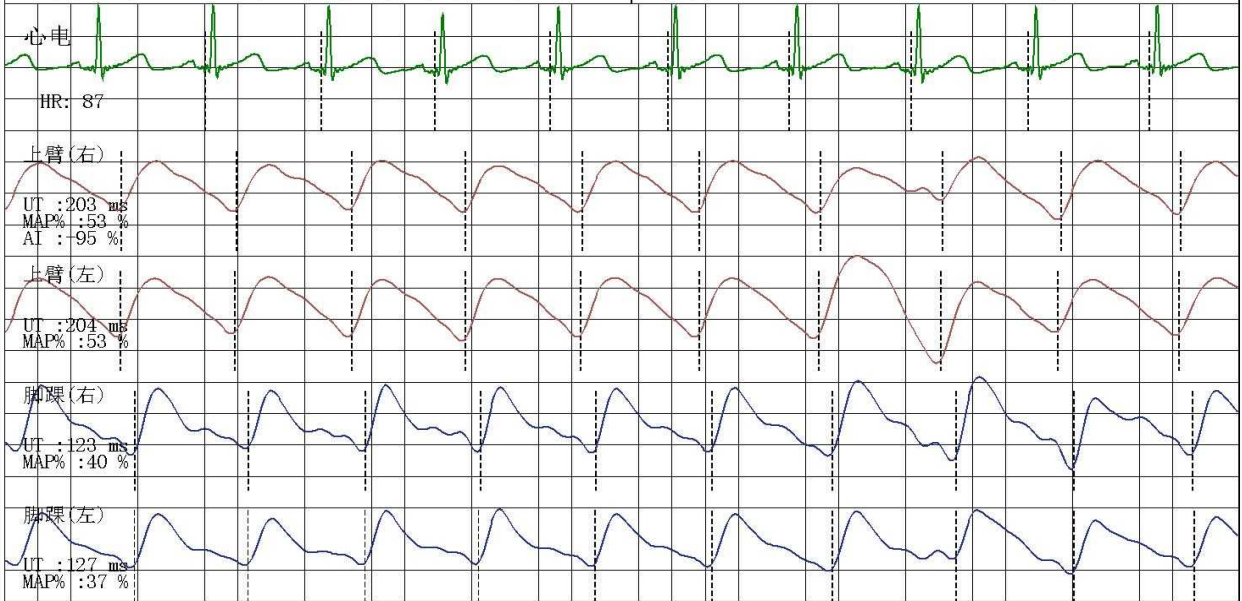Post Test Comments: 肺通气功能: 正常

	Pre-Bronch			Post-Bronch		
	<u>Actual</u>	<u>Pred</u>	<u>%Pred</u>	<u>Actual</u>	<u>%Pred</u>	<u>%Chng</u>
----用力肺活量 ----						
FVC (L)	3.12	3.88	80			
FEV1 (L)	2.85	3.23	88			
FEV1/FVC (%)	91	84	108			
FEF 25% (L/sec)	4.73	5.72	82			
FEF 75% (L/sec)	2.45	1.82	134			
FEF 25-75% (L/sec)	3.70	3.41	108			
FEF Max (L/sec)	4.78	7.16	66			
FIVC (L)	2.90					
FIF Max (L/sec)	2.43					



# 大同瑞慈健康体检 动脉阻塞与僵硬度检测报告单

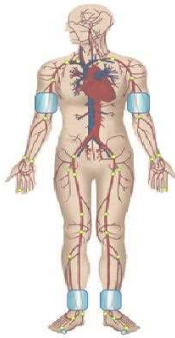
病历号: 2010260736 检查号: 11843  
姓名: 杨佳茜1 性别: 女 年龄: 27 岁  
身高: 165.0 cm 体重: 71.0 kg BMI: 26.1



### 四肢动脉血压值(mmHg)

#### 上臂(右)

SBP: 140  
MBP: 121  
DBP: 100  
PP: 40



#### 上臂(左)

SBP: 126  
MBP: 104  
DBP: 84  
PP: 42

#### 脚踝(右)

SBP: 174  
MBP: 134  
DBP: 105  
PP: 69

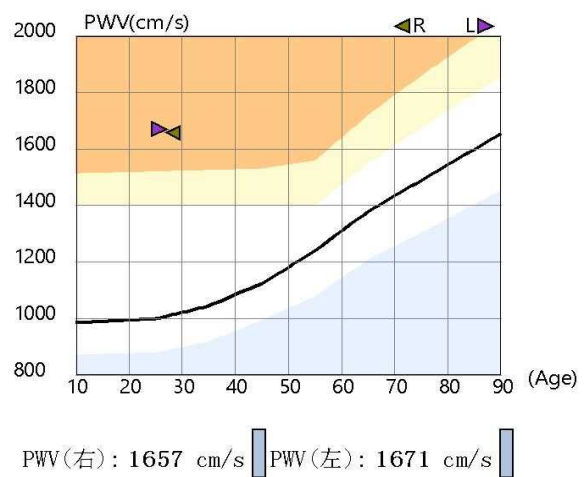
#### 脚踝(左)

SBP: 176  
MBP: 133  
DBP: 90  
PP: 86

### 动脉阻塞值

ABI(R): 1.24      ABI(L): 1.26  
BAI(R): 0.80      BAI(L): 0.72

### 动脉硬化分析(PWV)图



### 检查所见

左侧上肢血压正常; 右侧上肢血压偏高; 双侧上肢血压无明显差异; 双侧上肢脉压正常; 双侧下肢血压无明显差异; 双侧下肢脉压增大; 双侧下肢静态ABI在正常范围; 左侧baPWV增快; 右侧baPWV增快; 四肢动脉脉搏波形未见异常。

### 诊断所见

双侧下肢静态ABI未见异常; 双侧外周动脉僵硬度增高。

操作者: 邢秀彬

检查日期: 2026-04-10

地址: 大同市平城区魏都大道79号

高血压判断依据《中国高血压防治指南》(第三版)  
ABI判断依据《2011版美国心脏协会/美国心脏病学学会周围动脉疾病指南》  
电话:

Rich 大同瑞慈康复医院  
超声诊断图文报告

流水号: 2010260736

超声号: 2150214

姓名: 杨佳茜 1

年龄: 27 岁

性别: 女

检查设备: Vivid E95

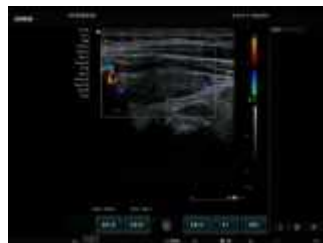
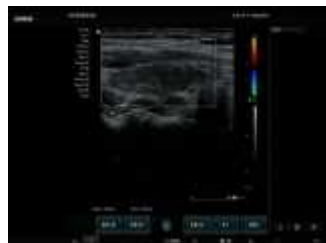体检号: 297344

申请医院: 本院

体检科室: 体检科

检查部位: 甲状腺彩超

经典图像:



影像所见:

甲状腺双侧叶形态正常, 包膜完整, 实质回声不均匀, CDFI: 未见异常血流信号。  
双侧颈部未见明显肿大淋巴结。

影像诊断:

甲状腺双侧叶回声不均匀, 请结合甲功

报告医师: 李菊蓉

检查日期: 2026-04-10


审核医师:

报告日期: 2026-04-10



注: 本报告仅供临床医生参考!

地址: 大同市魏都大道 79 号。若有疑问, 请致电: 0352---2830580

 **大同瑞慈康复医院**  
**超声诊断图文报告**

流水号：2010260736

超声号：2150216

姓名：杨佳茜 1

年龄：27 岁

性别：女

检查设备：Vivid E95

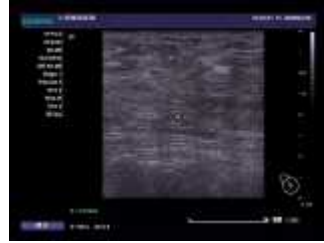
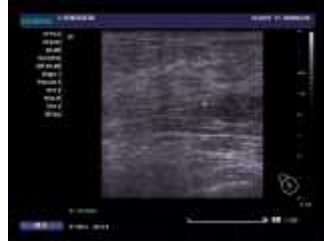
体检号：297344

申请医院：本院

体检科室：体检科

检查部位：乳腺彩超

经典图像：



**影像所见：**

双侧乳腺腺体层次清晰，右乳腺体厚 1.1cm，左乳腺体厚 1.4cm，乳导管未见扩张，未见明显占位性病变，CDFI：未见异常血流信号。

双侧腋下未见明显肿大淋巴结。

**影像诊断：**

双侧乳腺未见明显异常

报告医师：李菊蓉

检查日期：2026-04-10

审核医师：

报告日期：2026-04-10



注：本报告仅供临床医生参考！

地址：大同市魏都大道 79 号。若有疑问，请致电：0352---2830580

Rich 大同瑞慈康复医院  
超声诊断图文报告

流水号: 2010260736

超声号: 2150220

姓名: 杨佳茜 1

年龄: 27 岁

性别: 女

检查设备: Vivid E95

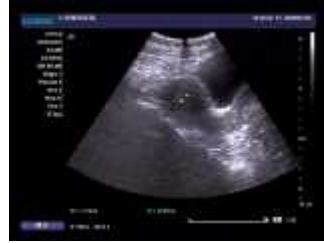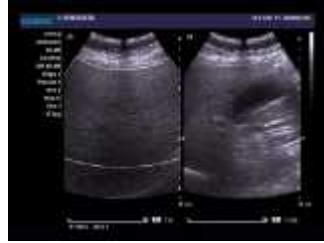体检号: 297344

申请医院: 本院

体检科室: 体检科

检查部位: 全腹彩超

经典图像:



影像所见:

肝脏大小形态正常, 包膜光滑完整, 实质回声细腻、增强, 肝内管道系统走行尚清晰, 门静脉及肝内胆管不扩张。  
胆囊大小形态正常, 壁不厚、光滑, 囊内透声好, 肝外胆管不扩张。  
胰腺大小形态正常, 实质回声均匀, 主胰管不扩张。  
脾脏大小形态正常, 实质回声均匀, 脾门静脉不宽。  
双肾大小形态正常, 皮髓质分界清晰, 集合系统未见分离, 双侧输尿管未见扩张。  
膀胱充盈佳, 未见明显异常。  
前位子宫, 大小形态正常, 肌壁回声均匀, 内膜线清晰, 厚 0.8cm, 宫颈厚约 2.6cm, 双侧附件区未见异常。

影像诊断:

轻度脂肪肝

报告医师: 李菊蓉

检查日期: 2026-04-10

审核医师:

报告日期: 2026-04-10



注: 本报告仅供临床医生参考!

地址: 大同市魏都大道 79 号。若有疑问, 请致电: 0352---2830580

ID号: 2010260736

影像号: CT20260409111

姓名: 杨佳茜 1

年龄: 27 岁

性别: 女

检查设备: 西门子量子双源 CT

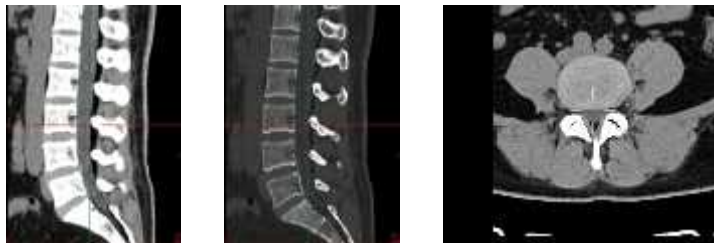体检号: 297344

申请医院: 本院

体检科室: 体检科

检查部位: CT 检查二

## 经典图像:



## 影像所见:

腰椎生理曲度存在, 序列整齐, 腰 1-腰 5 椎体边缘光滑。腰 4-5 椎间盘层面见超出椎体边缘环形软组织密度影, 硬膜囊受压, 双侧椎间孔未见变窄。硬膜囊内未见异常密度影。黄韧带无肥厚。椎旁软组织未见异常。

## 影像诊断:

腰 4-5 椎间盘膨出

报告医师: 张剑峰

检查日期: 2026-04-10

审核医师:

报告日期: 2026-04-10

姓名: 杨佳茜 1

年龄: 27 岁

性别: 女

检查设备: 西门子数字 X 线摄影

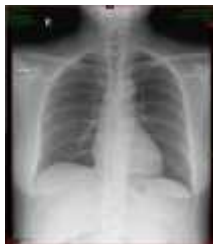体检号: 297344

申请医院: 本院

体检科室: 体检科

检查部位: 胸部正位片

经典图像:



影像所见:

胸廓对称。气管居中，纵隔无移位。双肺野清晰。肺门影未见增大。心脏大小、形态正常。双膈面光滑，肋膈角锐利。

影像诊断:

胸部平片未见异常。

报告医师:

检查日期: 2026-04-10

审核医师:

报告日期: 2026-04-10