



检 查 结 果

姓名	贾晔 1
性别	女 年龄 39 岁
联系电话	13610624982
体检日期	2026-04-10

检验报告

血流变

项目名称	检查结果	单位	参考值	提示
全血粘度高切 200/s	3.67	mpas	3.36--4.32	
全血粘度中切 100/s	3.92	mpas	3.43--4.59	
全血粘度中切 50/s	4.29	mpas	3.85--5.45	
全血还原粘度高切	5.74	mpas	3.69--8.74	
全血还原粘度低切	34.36	mpas	26.87--47.57	
血浆粘度	1.26	mpas	1.26--1.70	
血沉(ESR)	11.20	mm/h	0--20	
红细胞压积	0.42	L/L	0.35--0.45	
红细胞聚集指数	4.27		3.19--5.33	
红细胞变形指数	0.83		0.53--1.11	
红细胞刚性指数	4.55		2.17--6.94	
血沉方程 K 值	38.96	mm/h	0--80.48	
全血粘度 1/s	15.69	mpas	13.79--17.91	
全血高切相对指数	2.91		1.9--3.4	
全血低切相对指数	12.45		8.1--14.2	

*小结:

未见异常

操作员：祁佳佳 检查日期：2026-04-10 检查医生：

尿常规

项目名称	检查结果	单位	参考值	提示
胆红素(BIL)	-		阴性	
隐血(ERY)	1+		阴性	
小圆上皮细胞(SRC)	0	个/u1	0--0	

维生素 C	-		阴性	
异常红细胞	0	个/u1	0--3	
红细胞（正常）	4	个/u1	0--6	
鳞状上皮细胞	13	个/u1	0--0	↑
粘液丝	1	个/u1	0--0	↑
尿葡萄糖(GLU)	-		阴性	
酮体(KET)	-		阴性	
比重(SG)	1.020		1.003--1.030	
酸碱度(PH)	6.0		4.5--8.0	
尿蛋白质(PRO)	-		阴性	
尿胆原(URO)	-		阴性	
亚硝酸盐(NIT)	-		阴性	
尿白细胞(LEU)	-		阴性	

***小结:**

隐血(ERY)1+ 鳞状上皮细胞偏高(13 /HP) 粘液丝偏高(1 /HP)

操作人员：祁佳佳 检查日期：2026-04-10 检查医生：

血常规（五分类）

项目名称	检查结果	单位	参考值	提示
白细胞(WBC)	6.34	10 ⁹ /L	3.5--9.5	
淋巴细胞绝对值(LY#)	1.52	10 ⁹ /L	1.1--3.2	
淋巴细胞百分比(LY%)	23.9	%	20--50	
中性粒细胞绝对值(GR#)	4.36	10 ⁹ /L	1.8--6.3	
中性粒细胞百分比(GR%)	68.8	%	40--75	
嗜碱性粒细胞绝对值(BA#)	0.01	10 ⁹ /L	0--0.06	
嗜碱性粒细胞百分比(BA%)	0.2	%	0--1.0	
嗜酸性粒细胞绝对值(E0#)	0.10	10 ⁹ /L	0.02--0.52	
嗜酸性粒细胞百分比(E0%)	1.6	%	0.4--8	
血小板(PLT)	297	10 ⁹ /L	125--350	

血小板分布宽度 (PDW)	12.2	f1	9.0--17	
平均血小板体积 (MPV)	10.1	f1	6.0--14.0	
血小板压积 (PCT)	0.300	%	0.11--0.28	↑
红细胞 (RBC)	4.45	10 ¹² /L	3.8--5.1	
血红蛋白	135	g/L	115--150	
红细胞压积 (HCT)	42.0	%	35--45	
红细胞平均体积 (MCV)	94.3	f1	82--100	
平均血红蛋白含量 (MCH)	30.2	pg	27--34	
平均血红蛋白浓度 (MCHC)	320	g/L	316--354	
单核细胞绝对值 (MO#)	0.35	10 ⁹ /L	0.1--0.6	
单核细胞百分比 (MO%)	5.5	%	3--10	
红细胞分布宽度标准差 (RDW-SD)	48.0	f1	35--56	
红细胞分布宽度变异系数 (RDW-CV)	14.3	%	10.6--16.6	
大血小板比率	27.4	%	11--45	
大血小板数目	81	10 ⁹ /L	30--90	
未成熟粒细胞数目	0.00	10 ⁹ /L	0--0.6	
未成熟粒细胞百分比	0.1	%	0--10	
有核红细胞数目	0.000	10 ⁹ /L	0--9999	
有核红细胞百分比	0.00	/100WBC	0--9999	

***小结:**

血小板压积 (PCT) 偏高 (0.300 %)

操作员：祁佳佳 检查日期：2026-04-10 检查医生：

血 HP 检测

项目名称	检查结果	单位	参考值	提示
幽门螺旋杆菌抗体检测	阴性 (-)		阴性 (-)	

***小结:**

未见异常

操作员：祁佳佳 检查日期：2026-04-10 检查医生：

肾功三项

项目名称	检查结果	单位	参考值	提示
肌酐(CREA)	63.40	umol/L	41--73	
尿酸(UA)	449.00	umol/L	140--340	↑
尿素测定(Urea)	5.30	mmol/L	2.6--7.5	

***小结:**

尿酸(UA)偏高(449.00 umol/L)

操作员：梁可欣 检查日期:2026-04-10 检查医生:

空腹血糖

项目名称	检查结果	单位	参考值	提示
葡萄糖(GLU)	5.81	mmol/L	3.89--6.1	

***小结:**

未见异常

操作员：梁可欣 检查日期:2026-04-10 检查医生:

尿沉渣

项目名称	检查结果	单位	参考值	提示
白细胞尿	1	个/u1	0--13	
上皮细胞(EC)	13	/HP	0--28	
管型(CAST)	0	个/u1	0--1	
霉菌(尿)	0	/HP	0--0	
结晶	0	/HP	0--10	
透明度(CLA)	清亮			
胆红素(BIL)	-		阴性	
颜色(Colour)	淡黄色			
红细胞(尿)(RBC)	4	个/u1	0--6	

***小结:**

未见异常

操作员：祁佳佳 检查日期：2026-04-10 检查医生：

血脂四项

项目名称	检查结果	单位	参考值	提示
动脉硬化指数	5.61		1.31--3.19	↑
总胆固醇(CHOL)	8.11	mmol/L	2.59--5.2	↑
甘油三脂(TG)	3.86	mmol/L	0.7--1.7	↑
低密度脂蛋白(LDL)	5.22	mmol/L	0--4.13	↑
高密度脂蛋白(HDL)	0.93	mmol/L	0.77--1.55	

***小结:**

动脉硬化指数偏高(5.61) 总胆固醇(CHOL)偏高(8.11 mmol/L) 甘油三脂(TG)偏高(3.86 mmol/L) 低密度脂蛋白(LDL)偏高(5.22 mmol/L)

操作员：梁可欣 检查日期：2026-04-10 检查医生：

肝功能五项

项目名称	检查结果	单位	参考值	提示
总胆红素(TBIL)	7.30	umol/L	0--21	
直接胆红素(DBIL)	3.0	umol/L	0--8.0	
间接胆红素(IBIL)	4.30	umol/L	0--17.39	
丙氨酸氨基转移酶(ALT)	37.00	U/L	7--40	
门冬氨酸氨基转移酶(AST)	21.00	U/L	13--35	

***小结:**

未见异常

操作员：梁可欣 检查日期：2026-04-10 检查医生：

肿瘤二项(新)

项目名称	检查结果	单位	参考值	提示
甲胎蛋白(AFP)	2.92	ng/ml	0--7	
癌胚抗原(CEA)	0.80	ng/ml	0--5	

***小结:**

未见异常

操作员：刘慧芳 检查日期：2026-04-10 检查医生：
.....

体检科 12导联心电图报告

贾牌1 女 39岁 体检号:297310

病床号:

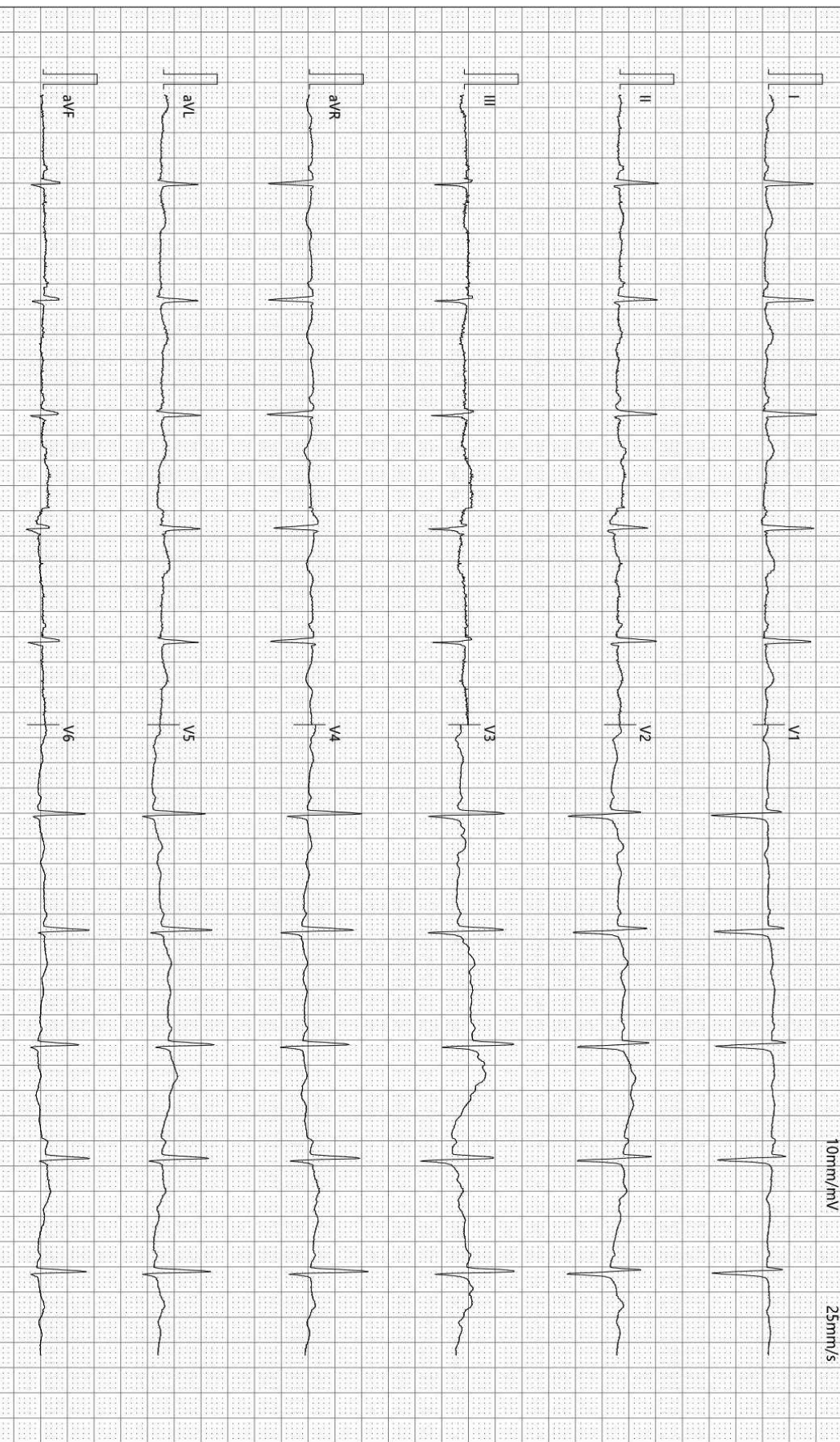
诊断结果:

- 1.窦性心律
- 2.正常心电图

诊断医生:

贾生 陶志娟

HR	: 66bpm	[60~100bpm]
P	: 104ms	[0~110ms]
PR	: 144ms	[120~200ms]
QRS	: 99ms	[60~100ms]
QT/QTc	: 428/449ms	[320~440/0~460ms]
P/QRS/T	: 59/-5/-3 ↓ deg.	[0~75/-30~90/0~75deg]
RV5/SV1	: 0.924/1.020mV	[0.0~2.5/0.0~2.0mV]



检查时间:2026-04-10 10:24:42

诊断时间:2026-04-10 10:40:05

SEMIP V1.90

仅供临床参考

Text




大同瑞慈健康体检

颅内多普勒血流图 (TCD) 检查报告单


姓名: 贾晔1 性别: 女 年龄: 39 岁 检查号: 2010260702
 申请科室: 体检科 申请医师: 李菊蓉 检查类型: 颅内血管 床号:

LVA 60mm(深度) PW 2MHz
100




Vs:64.2 Vd:31.9 Vm:42.6
 PI:0.76 RI:0.50 S/D:2.01

RVA 60mm(深度) PW 2MHz
100



Vs:63.8 Vd:27.7 Vm:39.8
 PI:0.91 RI:0.56 S/D:2.30

BA 58mm(深度) PW 2MHz
100



Vs:64.6 Vd:28.6 Vm:40.6
 PI:0.89 RI:0.56 S/D:2.26

Vs: Vd: Vm:
 PI: RI: S/D:

Vs: Vd: Vm:
 PI: RI: S/D:

Vs: Vd: Vm:
 PI: RI: S/D:

医生意见

结论: 椎-基底动脉脑血管超声未见异常。

李菊蓉

检查日期: 2026-04-10

本报告单仅提供临床参考

大同瑞慈健康体检

骨密度检测报告

受检者信息

受检者ID: 2010260702

姓名: 贾晔1

出生年月日: 1981/9/12

年龄: 44

性别: 女

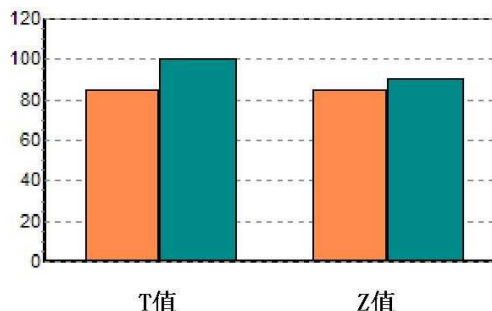
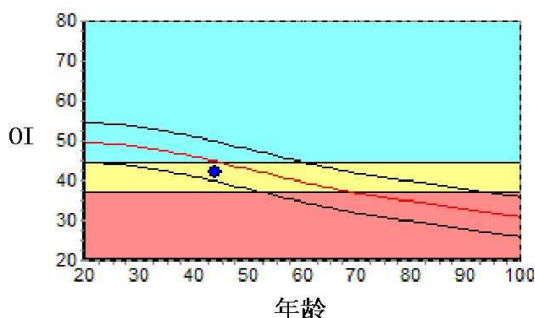
测定部位(右/左): 右

测定结果

测定日期: 2026/4/10 10:13:16

测试编号: 1/1

■ 受测者 ■ 平均值



数据库: Asia

OI: 42.0

SOS: 1365.4 m/s, BUA: 17.3

T值: -1.52


Z值: -0.55

成人比: 84.7 %

同龄比: 93.8 %

OPR: N/A %


结果分析



正常



骨质减少



骨质疏松

注解

以上结论仅供参考

科室:

医生签名:

医院地址 大同瑞慈健康体检

地址 大同市平城区魏都大道79号

联系电话 0352-2824444

操作者 名燕凌

大同瑞慈健康体检

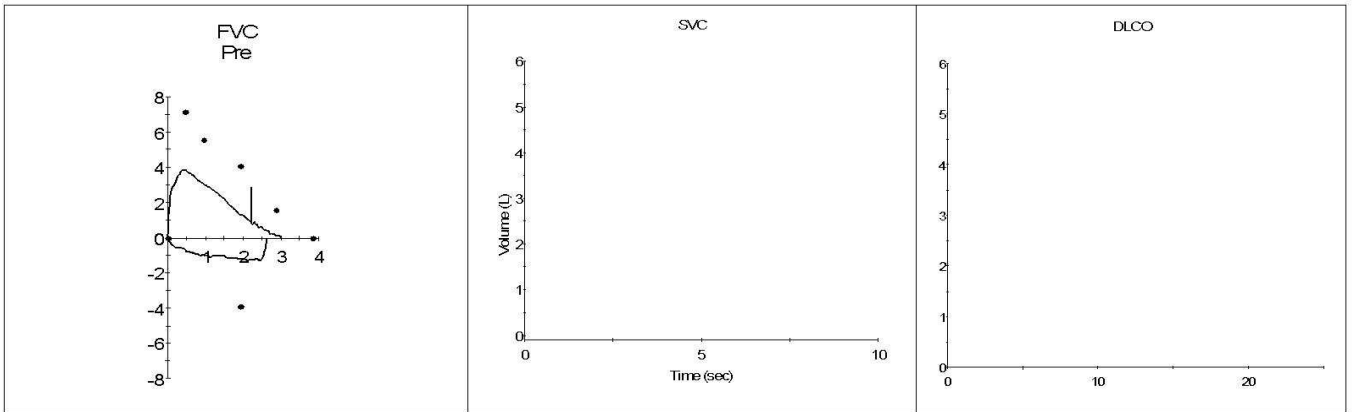
肺功能检验报告

姓名: 贾晔1	ID: 2010260702	BSA: 1.90	日期: 2026/04/10
医师:	身高: 167.00	年龄: 44	病房:
医生:	体重: 81.00	性别: Female	种族: <Unspecified>

Pre Test Comments:

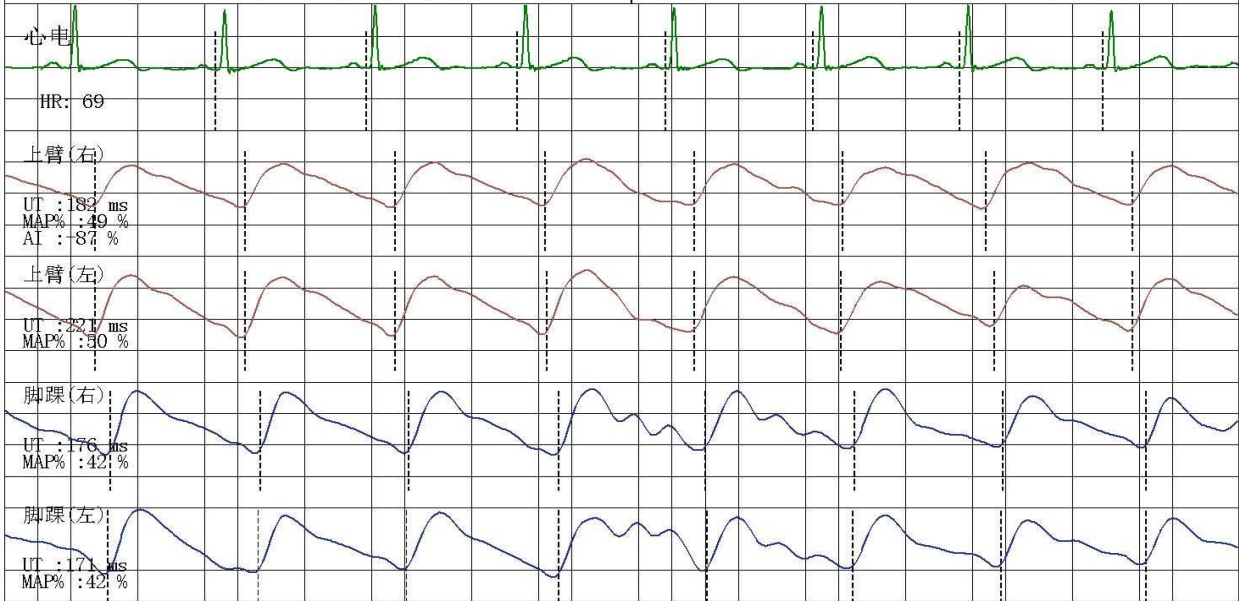
Post Test Comments: 小气道通气功能障碍

	Pre-Bronch			Post-Bronch		
	<u>Actual</u>	<u>Pred</u>	<u>%Pred</u>	<u>Actual</u>	<u>%Pred</u>	<u>%Chng</u>
----用力肺活量 ----						
FVC (L)	3.02	3.85	78			
FEV1 (L)	2.22	3.09	71			
FEV1/FVC (%)	74	81	90			
FEF 25% (L/sec)	3.37	5.53	60			
FEF 75% (L/sec)	0.77	1.56	49			
FEF 25-75% (L/sec)	1.76	3.07	57			
FEF Max (L/sec)	3.84	7.16	53			
FIVC (L)	2.64					
FIF Max (L/sec)	1.30					



大同瑞慈健康体检 动脉阻塞与僵硬度检测报告单

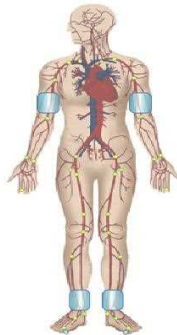
病历号: 2010260702 检查号: 11842
姓名: 贾晔1 性别: 女 年龄: 39 岁
身高: 167.0 cm 体重: 81.0 kg BMI: 29.0



四肢动脉血压值(mmHg)

上臂(右)

SBP: 150
MBP: 121
DBP: 96
PP: 54



上臂(左)

SBP: 131
MBP: 106
DBP: 84
PP: 47

脚踝(右)

SBP: 188
MBP: 136
DBP: 92
PP: 96

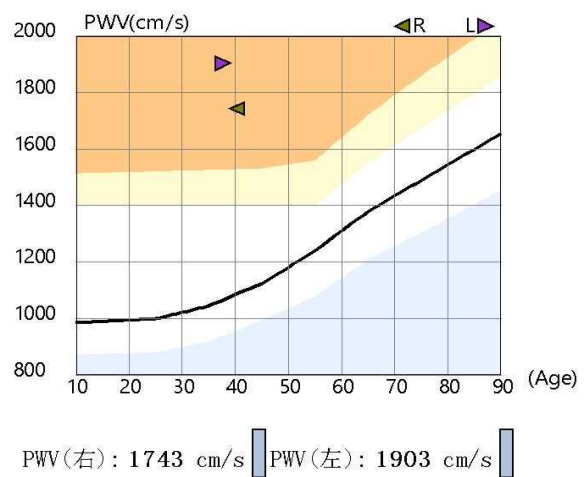
脚踝(左)

SBP: 187
MBP: 136
DBP: 88
PP: 99

动脉阻塞值

ABI(R): 1.25 ABI(L): 1.25
BAI(R): 0.80 BAI(L): 0.70

动脉硬化分析(PWV)图



检查所见

左侧上肢血压正常; 右侧上肢血压偏高; 双侧上肢血压无明显差异; 双侧上肢脉压正常; 双侧下肢血压无明显差异; 双侧下肢脉压增大; 双侧下肢静态ABI在正常范围; 左侧baPWV增快; 右侧baPWV增快; 四肢动脉脉搏波形未见异常。

诊断所见

双侧下肢静态ABI未见异常;
双侧外周动脉僵硬度增高。

操作者: 邢秀彬

检查日期: 2026-04-10

地址: 大同市平城区魏都大道79号

高血压判断依据《中国高血压防治指南》(第三版)
ABI判断依据《2011版美国心脏协会/美国心脏病学学会周围动脉疾病指南》
电话:

Rich 大同瑞慈康复医院
超声诊断图文报告

流水号: 2010260702

超声号: 2150262

姓名: 贾晔 1

年龄: 39 岁

性别: 女

检查设备: Vivid E95

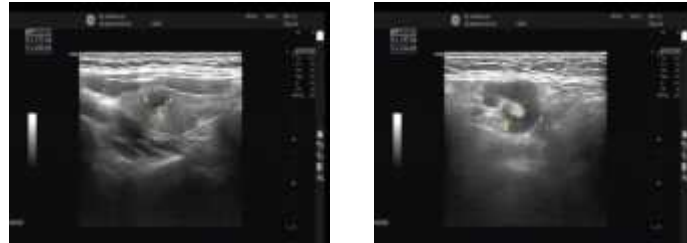
体检号: 297310

申请医院: 本院

体检科室: 体检科

检查部位: 甲状腺彩超

经典图像:



影像所见:

甲状腺双侧叶形态正常, 包膜完整, 右侧叶实质内探及大小约 0.73*0.55cm 的囊实性结节, 形态规则, 边界清, 余实质回声均匀, CDFI: 未见异常血流信号。

右侧颈部颌下探及一肿大淋巴结回声, 大小约 2.0*1.0cm, 皮髓质清晰。

影像诊断:

甲状腺右侧叶结节 TI-RADS III 级定期复查

右侧颈部淋巴结肿大——考虑炎性增生

报告医师:

检查日期: 2026-04-10

审核医师:

报告日期: 2026-04-10



注: 本报告仅供临床医生参考!

地址: 大同市魏都大道 79 号。如有疑问, 请致电: 0352---2830580

Rich 大同瑞慈康复医院
超声诊断图文报告

流水号: 2010260702

超声号: 2150266

姓名: 贾晔 1

年龄: 39 岁

性别: 女

检查设备: Vivid E95

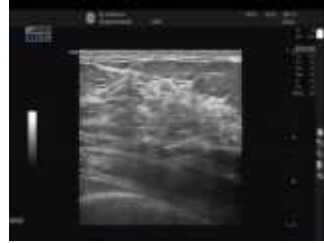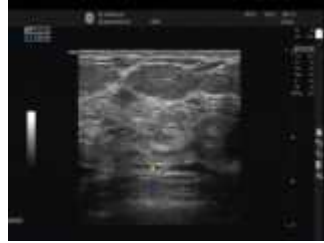体检号: 297310

申请医院: 本院

体检科室: 体检科

检查部位: 乳腺彩超

经典图像:



影像所见:

双侧乳腺腺体层次清晰, 右乳腺体厚 1.4cm, 左乳腺体厚 1.3cm, 乳导管未见扩张, 未见明显占位性病变, CDFI: 未见异常血流信号。

双侧腋下未见明显肿大淋巴结。

影像诊断:

双侧乳腺未见明显异常

报告医师:

检查日期: 2026-04-10

审核医师:

报告日期: 2026-04-10



注: 本报告仅供临床医生参考!

地址: 大同市魏都大道 79 号。若有疑问, 请致电: 0352---2830580

Rich 大同瑞慈康复医院
超声诊断图文报告

流水号：2010260702

超声号：2150268

姓名：贾晔 1

年龄：39 岁

性别：女

检查设备：Vivid E95

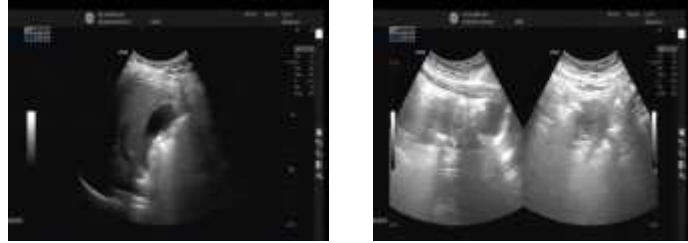体检号：297310

申请医院：本院

体检科室：体检科

检查部位：全腹彩超

经典图像：



影像所见：

肝脏大小形态正常，包膜光滑完整，实质回声致密、增强，肝内管道系统走行欠清晰，门静脉及肝内胆管不扩张。

胆囊大小形态正常，壁不厚、欠光滑，囊壁探及高回声结节，向腔内突入，直径约 0.5cm，后无声影，肝外胆管不扩张。

胰腺大小形态正常，实质回声均匀，主胰管不扩张。

脾脏大小形态正常，实质回声均匀，脾门静脉不宽。

双肾大小形态正常，皮髓质分界清晰，集合系统未见分离，双侧输尿管未见扩张。

膀胱充盈尚可，壁光滑，内清晰。

绝经后子宫大小形态正常，实质回声均匀，内膜线纤细，宫颈厚约 2.6cm，双侧附件区未见明显异常。

影像诊断：

1. 轻度脂肪肝
2. 胆囊息肉

报告医师：

检查日期：2026-04-10

审核医师：

报告日期：2026-04-10



注：本报告仅供临床医生参考！

地址：大同市魏都大道 79 号。若有疑问，请致电：0352---2830580

ID 号: 2010260702

影像号: CT20260409116

姓名: 贾晔 1

年龄: 39 岁

性别: 女

检查设备: 西门子量子双源 CT

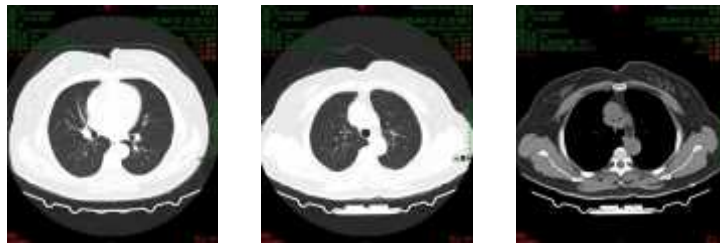体检号: 297310

申请医院: 本院

体检科室: 体检科

检查部位: CT 检查二

经典图像:



影像所见:

双侧胸廓对称, 气管居中。气管及支气管未见狭窄及阻塞。右肺中叶内侧段 (IM27) 见一实性结节, 大小约为 0.3cm×0.2cm, 边界清晰。双肺门不大, 形态自然。心脏大小、形态未见异常, 左侧头臂静脉走行于主动脉弓下方, 经主肺动脉窗, 汇入上腔静脉。纵隔内未见肿块及肿大淋巴结。胸膜无增厚, 胸膜腔内无积液。胸壁软组织及骨骼未见病变征象。

影像诊断:

1. 右肺中叶内侧段纤维硬结灶
2. 迷走左头臂静脉 (先天变异)

报告医师: 张剑峰

检查日期: 2026-04-10

审核医师:

报告日期: 2026-04-10

姓名: 贾晔 1

年龄: 39 岁

性别: 女

检查设备: 西门子数字 X 线摄影

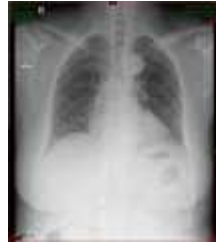体检号: 297310

申请医院: 本院

体检科室: 体检科

检查部位: 胸部正位片

经典图像:



影像所见:

胸廓对称。气管居中，纵隔无移位。双肺野清晰。肺门影未见增大。心脏大小、形态正常。双膈面光滑，肋膈角锐利。

影像诊断:

肺部平片未见异常。

报告医师:

检查日期: 2026-04-10

审核医师:

报告日期: 2026-04-10