



检 查 结 果

姓名	刘小英 1
性别	女 年龄 42 岁
联系电话	18734665233
体检日期	2026-04-10

检验报告

血流变

项目名称	检查结果	单位	参考值	提示
全血粘度高切 200/s	3.73	mpas	3.36--4.32	
全血粘度中切 100/s	3.98	mpas	3.43--4.59	
全血粘度中切 50/s	4.35	mpas	3.85--5.45	
全血还原粘度高切	5.50	mpas	3.69--8.74	
全血还原粘度低切	34.90	mpas	26.87--47.57	
血浆粘度	1.47	mpas	1.26--1.70	
血沉(ESR)	9.60	mm/h	0--20	
红细胞压积	0.41	L/L	0.35--0.45	
红细胞聚集指数	4.24		3.19--5.33	
红细胞变形指数	0.76		0.53--1.11	
红细胞刚性指数	3.74		2.17--6.94	
血沉方程 K 值	31.83	mm/h	0--80.48	
全血粘度 1/s	15.78	mpas	13.79--17.91	
全血高切相对指数	2.53		1.9--3.4	
全血低切相对指数	10.73		8.1--14.2	

***小结:**

未见异常

操作员：祁佳佳 检查日期：2026-04-10 检查医生：

尿常规

项目名称	检查结果	单位	参考值	提示
胆红素(BIL)	-		阴性	
隐血(ERY)	+-		阴性	
小圆上皮细胞(SRC)	0	个/u1	0--0	

维生素 C	-		阴性	
异常红细胞	0	个/u1	0--3	
红细胞（正常）	2	个/u1	0--6	
鳞状上皮细胞	2	个/u1	0--0	↑
粘液丝	0	个/u1	0--0	
尿葡萄糖 (GLU)	3+		阴性	
酮体 (KET)	-		阴性	
比重 (SG)	1.030		1.003--1.030	
酸碱度 (PH)	5.0		4.5--8.0	
尿蛋白质 (PRO)	-		阴性	
尿胆原 (URO)	-		阴性	
亚硝酸盐 (NIT)	-		阴性	
尿白细胞 (LEU)	-		阴性	

***小结:**

隐血 (ERY)+- 鳞状上皮细胞偏高 (2 /HP) 尿葡萄糖 (GLU) 3+

操作人员：祁佳佳 检查日期：2026-04-10 检查医生：

血常规（五分类）

项目名称	检查结果	单位	参考值	提示
白细胞 (WBC)	7.98	10 ⁹ /L	3.5--9.5	
淋巴细胞绝对值 (LY#)	1.76	10 ⁹ /L	1.1--3.2	
淋巴细胞百分比 (LY%)	22.1	%	20--50	
中性粒细胞绝对值 (GR#)	5.67	10 ⁹ /L	1.8--6.3	
中性粒细胞百分比 (GR%)	71.0	%	40--75	
嗜碱性粒细胞绝对值 (BA#)	0.02	10 ⁹ /L	0--0.06	
嗜碱性粒细胞百分比 (BA%)	0.2	%	0--1.0	
嗜酸性粒细胞绝对值 (EO#)	0.19	10 ⁹ /L	0.02--0.52	
嗜酸性粒细胞百分比 (EO%)	2.4	%	0.4--8	
血小板 (PLT)	166	10 ⁹ /L	125--350	

血小板分布宽度 (PDW)	14.2	f1	9.0--17	
平均血小板体积 (MPV)	11.6	f1	6.0--14.0	
血小板压积 (PCT)	0.191	%	0.11--0.28	
红细胞 (RBC)	4.35	10 ¹² /L	3.8--5.1	
血红蛋白	129	g/L	115--150	
红细胞压积 (HCT)	40.9	%	35--45	
红细胞平均体积 (MCV)	94.0	f1	82--100	
平均血红蛋白含量 (MCH)	29.7	pg	27--34	
平均血红蛋白浓度 (MCHC)	316	g/L	316--354	
单核细胞绝对值 (MO#)	0.34	10 ⁹ /L	0.1--0.6	
单核细胞百分比 (MO%)	4.3	%	3--10	
红细胞分布宽度标准差 (RDW-SD)	45.0	f1	35--56	
红细胞分布宽度变异系数 (RDW-CV)	13.4	%	10.6--16.6	
大血小板比率	36.7	%	11--45	
大血小板数目	61	10 ⁹ /L	30--90	
未成熟粒细胞数目	0.00	10 ⁹ /L	0--0.6	
未成熟粒细胞百分比	0.0	%	0--10	
有核红细胞数目	0.002	10 ⁹ /L	0--9999	
有核红细胞百分比	0.02	/100WBC	0--9999	

***小结:**

未见异常

操作员：祁佳佳 检查日期：2026-04-10 检查医生：

血 HP 检测

项目名称	检查结果	单位	参考值	提示
幽门螺旋杆菌抗体检测	阳性 (+)		阴性 (-)	*

***小结:**

幽门螺旋杆菌抗体检测阳性

操作员：祁佳佳 检查日期：2026-04-10 检查医生：

肾功三项

项目名称	检查结果	单位	参考值	提示
肌酐(CREA)	41.80	umol/L	41--73	
尿酸(UA)	149.00	umol/L	140--340	
尿素测定(Urea)	6.70	mmol/L	2.6--7.5	

***小结:**

未见异常

操作员：梁可欣 检查日期：2026-04-10 检查医生：

空腹血糖

项目名称	检查结果	单位	参考值	提示
葡萄糖(GLU)	7.89	mmol/L	3.89--6.1	↑

***小结:**

葡萄糖(GLU)偏高(7.89 mmol/L)

操作员：梁可欣 检查日期：2026-04-10 检查医生：

尿沉渣

项目名称	检查结果	单位	参考值	提示
白细胞尿	0	个/u1	0--13	
上皮细胞(EC)	2	/HP	0--28	
管型(CAST)	0	个/u1	0--1	
霉菌(尿)	0	/HP	0--0	
结晶	0	/HP	0--10	
透明度(CLA)	清亮			
胆红素(BIL)	-		阴性	
颜色(Colour)	淡黄色			
红细胞(尿)(RBC)	2	个/u1	0--6	

***小结:**

未见异常

操作员：祁佳佳 检查日期：2026-04-10 检查医生：

血脂四项

项目名称	检查结果	单位	参考值	提示
动脉硬化指数	1.64		1.31--3.19	
总胆固醇(CHOL)	3.26	mmol/L	2.59--5.2	
甘油三脂(TG)	2.93	mmol/L	0.7--1.7	↑
低密度脂蛋白(LDL)	1.38	mmol/L	0--4.13	
高密度脂蛋白(HDL)	0.84	mmol/L	0.77--1.55	

***小结:**

甘油三脂(TG)偏高(2.93 mmol/L)

操作员：梁可欣 检查日期：2026-04-10 检查医生：

肝功能五项

项目名称	检查结果	单位	参考值	提示
总胆红素(TBIL)	4.90	umol/L	0--21	
直接胆红素(DBIL)	2.0	umol/L	0--8.0	
间接胆红素(IBIL)	2.90	umol/L	0--17.39	
丙氨酸氨基转移酶(ALT)	22.00	U/L	7--40	
门冬氨酸氨基转移酶(AST)	21.00	U/L	13--35	

***小结:**

未见异常

操作员：梁可欣 检查日期：2026-04-10 检查医生：

肿瘤二项(新)

项目名称	检查结果	单位	参考值	提示
甲胎蛋白(AFP)	3.62	ng/ml	0--7	
癌胚抗原(CEA)	1.01	ng/ml	0--5	

***小结:**

未见异常

操作员：刘慧芳 检查日期：2026-04-10 检查医生：

大同现代医学检验实验室

液基薄层细胞学图文报告

ID: 2026128489

病理号: 114954

姓名: 刘小英 1

性别: 女

年龄: 42岁

送检科室:

电话号码: 18734665233

床号:

病历号:

体检号: 2010260698

送检医院: 大同瑞慈康复体检

送检日期: 2026-04-10

末次月经:

送检医生:

采样日期:

报告日期: 2026-04-10

标本满意度: 满意

细胞量: >45%

红细胞:

经期样本:

颈管细胞:

化生细胞:

鳞状细胞:

宫颈柱状细胞:

未见上皮内病变/恶性细胞:

正常范围内:

良性反应性改变:

- 炎症:
- 放疗:
- 妊娠:
- 萎缩性:
- 宫内避孕器:
- 其他:

- 轻度:
- 中度:
- 重度:

病原体: 滴虫感染:

念珠菌感染:

细菌感染:

提示 HPV 感染:

疱疹病毒感染:

鳞状上皮细胞分析:

非典型鳞状细胞:

- 倾向上皮内瘤变:
- 倾向良性反应性改变:
- 不能明确意义(ASC-US):
- 不排除高度病变(ASC-H):

上皮内低度病变:

鳞癌:

上皮内高度病变:

- CIN2:
- CIN3:

腺上皮细胞分析:

非典型腺细胞:

- 宫内膜:
- 来源不明:

非典型腺细胞(宫颈管):

- 倾向原位腺癌:
- 不能明确意义:
- 倾向良性反应性改变:

腺癌:

- 宫颈管:
- 宫内膜:
- 其它:

炎细胞:

- 轻度:
- 中度:
- 重度:

可疑腺癌:

诊断意见: 未见上皮内病变或恶性细胞 (NILM)。

建议:

报告医师: 张荣生

地址: 大同市魏都大道 79 号, 本报告医师签字后有效
咨询: 0352-2830587 4006-122-995

妇科细胞学是筛查项目, 出于技术原因, 可能会有假阴性结果, 本检测仅对来样负责, 如果对结果有疑义, 请在收到报告 7 天内与我们联系。

体检科 12导联心电图报告

刘小英 女 42岁

体检号:297306

病床号:

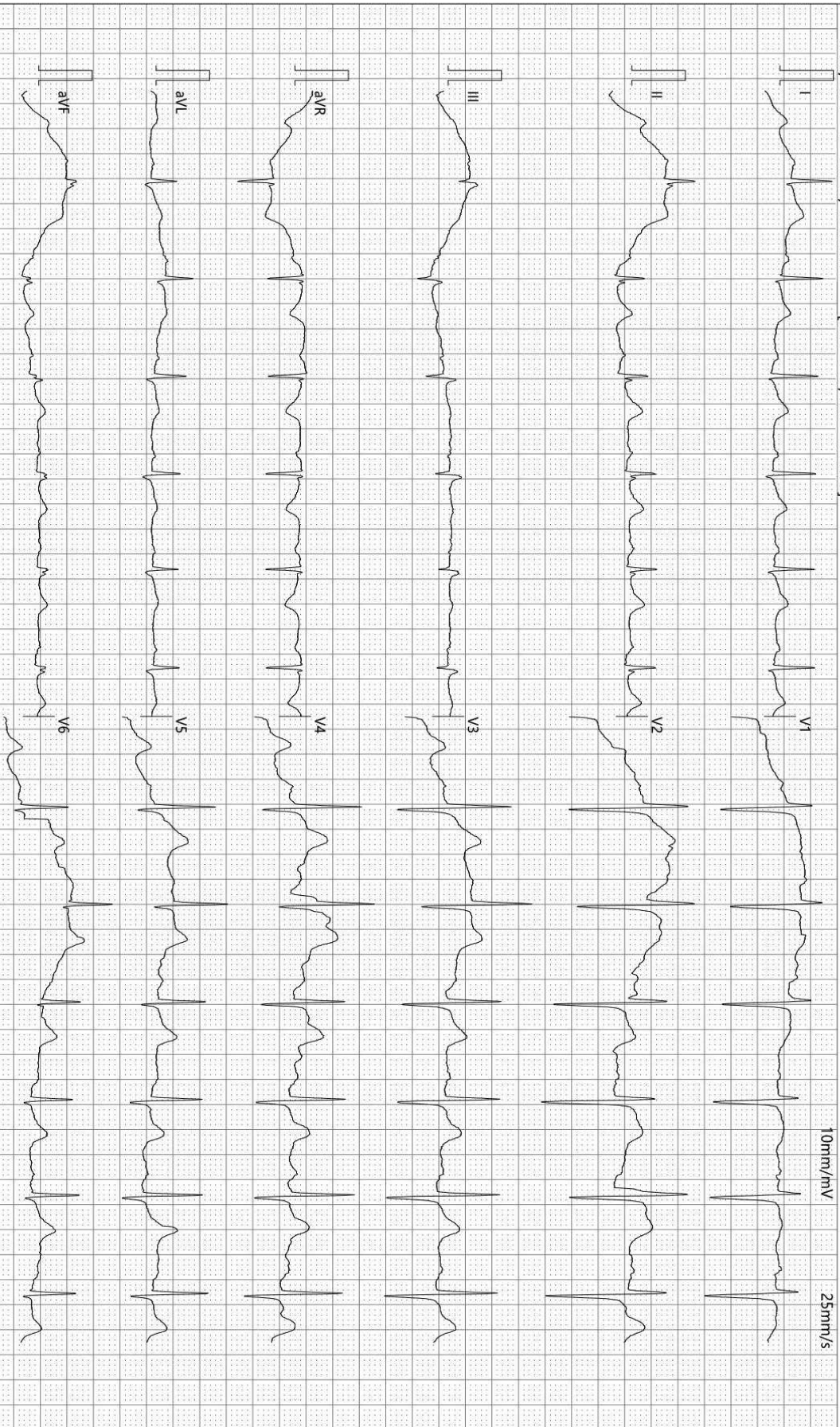
诊断结果:

- 1.窦性心律
- 2.正常心电图

诊断医生:

周志峰

HR : 77bpm [60 ~ 100bpm]
P : 123 f ms [0 ~ 110ms]
PR : 193ms [120 ~ 200ms]
QRS : 95ms [60 ~ 100ms]
QT/QTc : 396/450ms [320 ~ 440/0 ~ 460ms]
P/QRS/T : 20/26/39deg. [0 ~ 75/-30 ~ 90/0 ~ 75deg]
RV5/SV1 : 1.048/1.278mV [0.0 ~ 2.5/0.0 ~ 2.0mV]



检查时间:2026-04-10 10:25:56

诊断时间:2026-04-10 10:32:15

SEMIP V1.90

仅供临床参考

Text

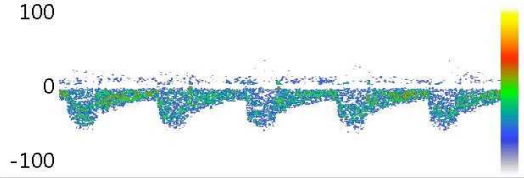


大同瑞慈健康体检

颅内多普勒血流图 (TCD) 检查报告单


姓名: 刘小英 性别: 女 年龄: 42 岁 检查号: 2010260698
 申请科室: 体检科 申请医师: 李菊蓉 检查类型: 颅内血管 床号:

LVA 61mm(深度) PW 2MHz



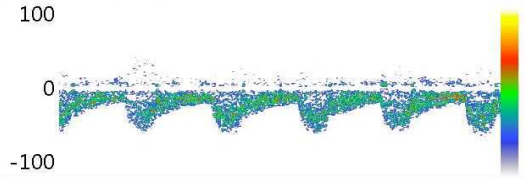
Vs:65.4 Vd:18.6 Vm:34.2
 PI:1.37 RI:0.72 S/D:3.51

RVA 71mm(深度) PW 2MHz



Vs:69.1 Vd:22.4 Vm:38.0
 PI:1.23 RI:0.68 S/D:3.09

BA 58mm(深度) PW 2MHz



Vs:61.7 Vd:21.1 Vm:34.6
 PI:1.17 RI:0.66 S/D:2.92

Vs: Vd: Vm:
 PI: RI: S/D:

Vs: Vd: Vm:
 PI: RI: S/D:

Vs: Vd: Vm:
 PI: RI: S/D:

医生意见

结论: 椎-基底动脉脑血管超声未见异常。

李菊蓉

检查日期: 2026-04-10

本报告单仅提供临床参考

大同瑞慈健康体检

骨密度检测报告

受检者信息

受检者ID: 2010260698
姓名: 刘小英1
出生年月日: 1977/12/5

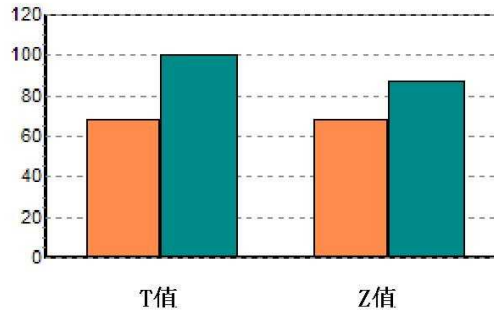
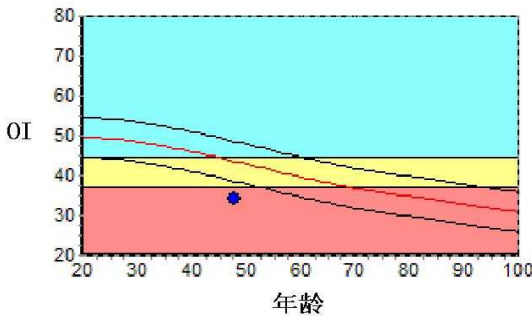
年龄: 48
性别: 女
测定部位(右/左): 右

测定结果

测定日期: 2026/4/10 10:30:52

测试编号: 1/1

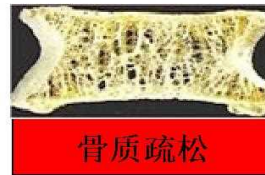
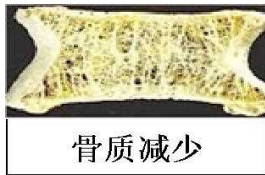受测者 平均值



数据库: Asia
OI: 34.0
SOS: 1354.9 m/s, BUA: 6.6
T值: -3.13
Z值: -1.90

成人比: 68.5 %
同龄比: 78.1 %
OPR: N/A %

结果分析



注解

以上结论仅供参考

科室:

医生签名:

医院地址 大同瑞慈健康体检
地址 大同市平城区魏都大道79号

联系电话 0352-2824444
操作者 名燕凌

大同瑞慈健康体检

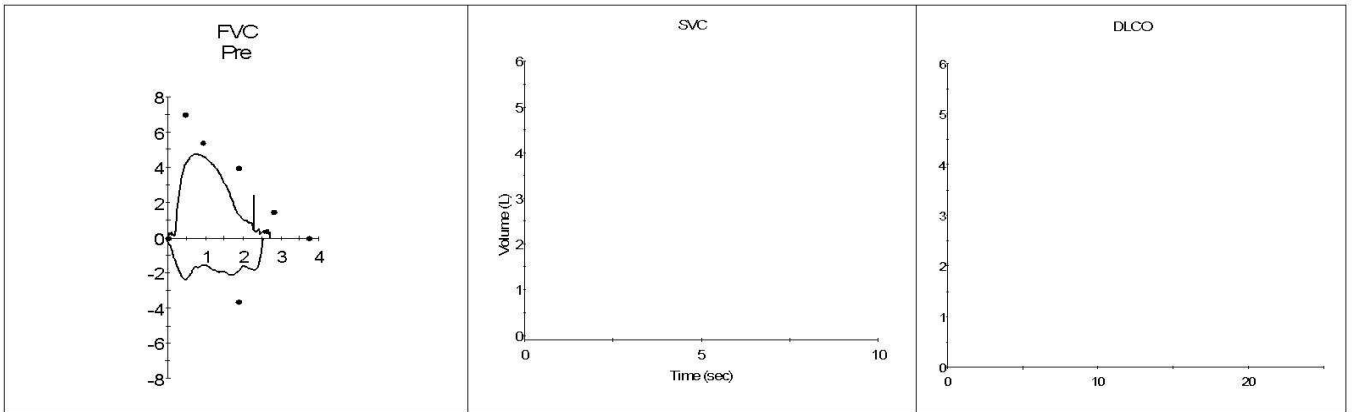
肺功能检验报告

姓名: 刘小英1	ID: 2010260698	BSA: 1.71	日期: 2026/04/10
医师:	身高: 166.00	年龄: 48	病房:
医生:	体重: 64.00	性别: Female	种族: <Unspecified>

Pre Test Comments:

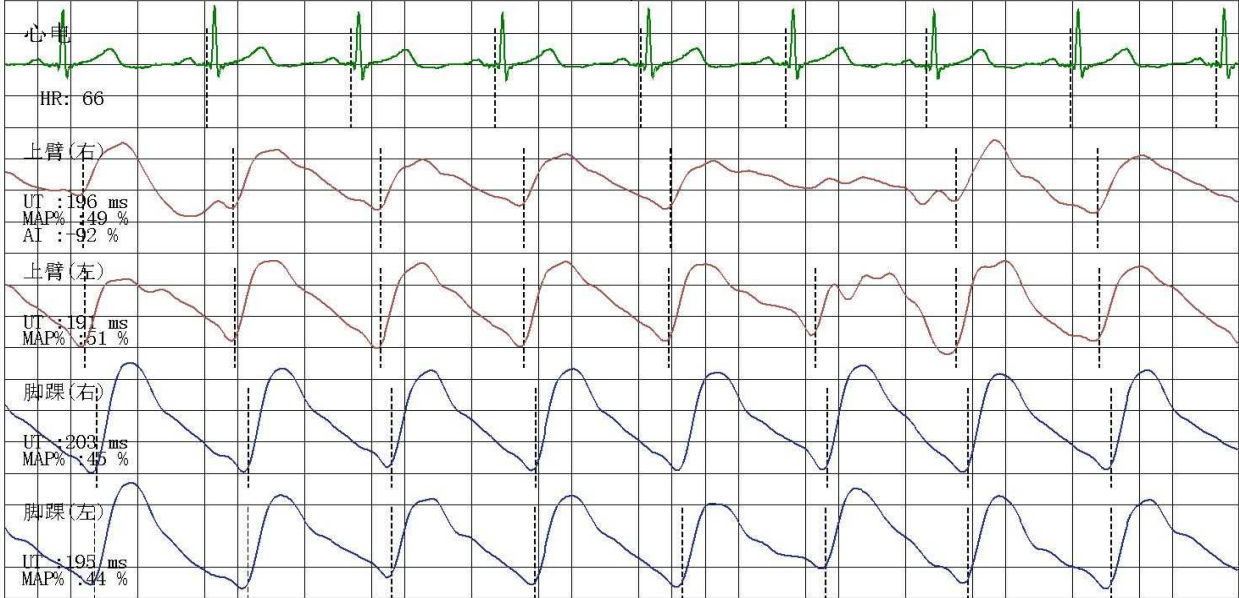Post Test Comments: 肺通气功能: 正常

	Pre-Bronch			Post-Bronch		
	<u>Actual</u>	<u>Pred</u>	<u>%Pred</u>	<u>Actual</u>	<u>%Pred</u>	<u>%Chng</u>
----用力肺活量 ----						
FVC (L)	2.73	3.74	72			
FEV1 (L)	2.30	2.97	77			
FEV1/FVC (%)	84	81	103			
FEF 25% (L/sec)	4.70	5.40	87			
FEF 75% (L/sec)	0.99	1.48	66			
FEF 25-75% (L/sec)	2.54	2.90	87			
FEF Max (L/sec)	4.74	7.00	67			
FIVC (L)	2.54					
FIF Max (L/sec)	2.35					



大同瑞慈健康体检 动脉阻塞与僵硬度检测报告单

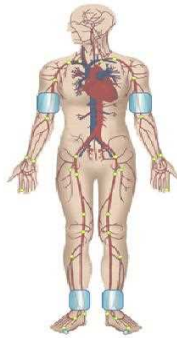
病历号: 2010260698 检查号: 11844
姓名: 刘小英1 性别: 女 年龄: 42 岁
身高: 166.0 cm 体重: 64.0 kg BMI: 23.2



四肢动脉血压值(mmHg)

上臂(右)

SBP: 155
MBP: 118
DBP: 87
PP: 68



上臂(左)

SBP: 137
MBP: 103
DBP: 75
PP: 62

脚踝(右)

SBP: 176
MBP: 115
DBP: 75
PP: 101

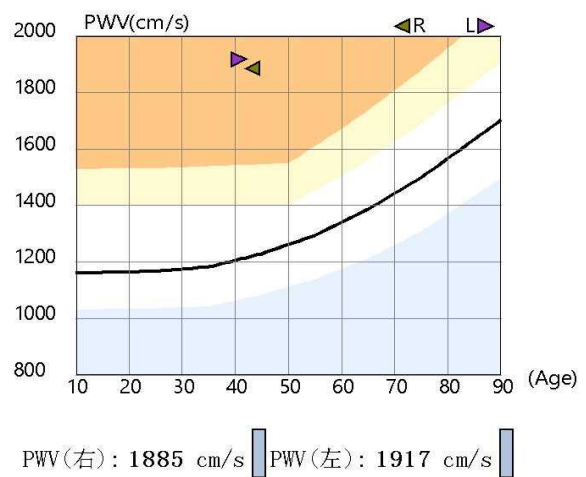
脚踝(左)

SBP: 167
MBP: 117
DBP: 71
PP: 96

动脉阻塞值

ABI(R): 1.14 ABI(L): 1.08
BAI(R): 0.88 BAI(L): 0.78

动脉硬化分析(PWV)图



检查所见

左侧上肢血压正常; 右侧上肢血压偏高; 双侧上肢血压无明显差异; 双侧上肢脉压增大; 双侧下肢血压无明显差异; 双侧下肢脉压增大; 双侧下肢静态ABI在正常范围; 左侧baPWV增快; 右侧baPWV增快; 四肢动脉脉搏波形未见异常。

诊断所见

双侧下肢静态ABI未见异常; 双侧外周动脉僵硬度增高。

操作者: 邢秀彬

检查日期: 2026-04-10

地址: 大同市平城区魏都大道79号

高血压判断依据《中国高血压防治指南》(第三版)
ABI判断依据《2011版美国心脏协会/美国心脏病学学会周围动脉疾病指南》
电话:

Rich 大同瑞慈康复医院
超声诊断图文报告

流水号: 2010260698

超声号:

姓名: 刘小英 1

年龄: 42 岁

性别: 女

检查设备: Vivid E95

体检号: 297306

申请医院: 本院

体检科室: 体检科

检查部位: 甲状腺彩超

经典图像:



影像所见:

甲状腺双侧叶形态正常, 包膜完整, 实质回声均匀, CDFI: 未见异常血流信号。
双侧颈部未见明显肿大淋巴结。

影像诊断:

甲状腺双侧叶未见异常

报告医师:

检查日期: 2026-04-11

审核医师:

报告日期: 2026-04-11



注: 本报告仅供临床医生参考!

地址: 大同市魏都大道 79 号。若有疑问, 请致电: 0352---2830580

Rich 大同瑞慈康复医院
超声诊断图文报告

流水号: 2010260698

超声号:

姓名: 刘小英 1

年龄: 42 岁

性别: 女

检查设备: Vivid E95

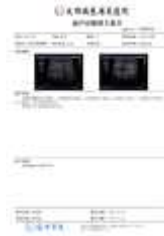体检号: 297306

申请医院: 本院

体检科室: 体检科

检查部位: 乳腺彩超

经典图像:



影像所见:

双侧乳腺腺体层次清晰, 右乳腺体厚 0.9cm, 左乳腺体厚 1.0cm, 乳导管未见扩张, 未见明显占位性病变, CDFI: 未见异常血流信号。

双侧腋下未见明显肿大淋巴结。

影像诊断:

双侧乳腺未见明显异常

报告医师:

检查日期: 2026-04-11

审核医师:

报告日期: 2026-04-11



注: 本报告仅供临床医生参考!

地址: 大同市魏都大道 79 号。若有疑问, 请致电: 0352---2830580

Rich 大同瑞慈康复医院
超声诊断图文报告

流水号: 2010260698

超声号:

姓名: 刘小英 1

年龄: 42 岁

性别: 女

检查设备: Vivid E95

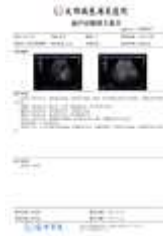体检号: 297306

申请医院: 本院

体检科室: 体检科

检查部位: 全腹彩超

经典图像:



影像所见:

肝脏大小形态正常, 包膜光滑完整, 实质回声细腻、增强, 肝内管道系统走行欠清晰, 门静脉及肝内胆管不扩张。
胆囊大小形态正常, 壁不厚、光滑, 囊内透声好, 肝外胆管不扩张。
胰腺大小形态正常, 实质回声均匀, 主胰管不扩张。
脾脏大小形态正常, 实质回声均匀, 脾门静脉不宽。
双肾大小形态正常, 皮髓质分界清晰, 集合系统未见分离, 双侧输尿管未见扩张。
膀胱充盈佳, 未见明显异常。
绝经后子宫, 大小约 3.8*3.0*2.8cm, 肌壁回声均匀, 内膜呈线状, 宫颈厚约 2.0cm, 双侧附件区未见异常。

影像诊断:

脂肪肝 (轻度)

报告医师:

检查日期: 2026-04-11

审核医师:

报告日期: 2026-04-11



注: 本报告仅供临床医生参考!

地址: 大同市魏都大道 79 号。若有疑问, 请致电: 0352---2830580

ID 号: 2010260698

影像号: CT20260409110

姓名: 刘小英 1

年龄: 42 岁

性别: 女

检查设备: 西门子量子双源 CT

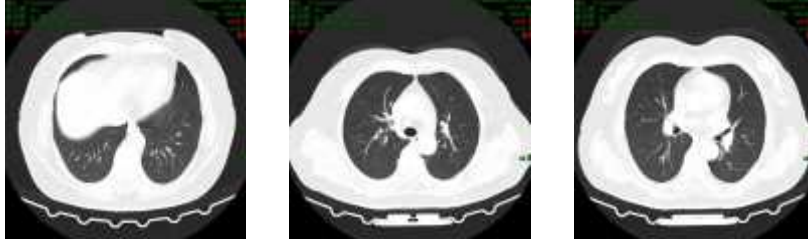体检号: 297306

申请医院: 本院

体检科室: 体检科

检查部位: CT 检查二

经典图像:



影像所见:

双侧胸廓对称, 气管居中。气管及支气管未见狭窄及阻塞。双肺支气管血管束形态、结构、走行正常, 肺内未见异常密度。双肺门不大, 形态自然。心脏及大血管大小、形态未见异常, 冠状动脉见条索状高密度影。纵隔内未见肿块及肿大淋巴结。胸膜无增厚, 胸膜腔内无积液。胸壁软组织及骨骼未见病变征象。

影像诊断:

冠状动脉钙化

报告医师:

检查日期: 2026-04-10

审核医师:

报告日期: 2026-04-10

姓名: 刘小英 1

年龄: 42 岁

性别: 女

检查设备: 西门子数字 X 线摄影

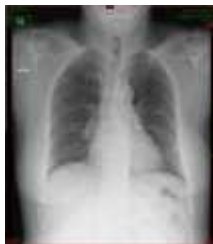体检号: 297306

申请医院: 本院

体检科室: 体检科

检查部位: 胸部正位片

经典图像:



影像所见:

胸廓对称。气管居中，纵隔无移位。双肺野清晰。肺门影未见增大。心脏大小、形态正常。双膈面光滑，肋膈角锐利。

影像诊断:

胸部平片未见异常。

报告医师:

检查日期: 2026-04-10

审核医师:

报告日期: 2026-04-10