



2010220677

# 大同瑞慈健康体检

## 报 告 册

体检编号	296276	工号	14
姓名	张志惠		
性别	男	年龄	59岁
单位	大同市古建筑保护研究院		
部门	大同市古建筑保护研究院		
联系电话	15525559816		
体检日期	2024-05-24		

尊敬的张志惠先生您好！

首先，瑞慈健康体检全体员工欢迎您的光临，并对您的信任表示衷心的感谢！

您于 2024-05-24 （体检编号：296276）完成健康检查，本机构的各科医生已根据您的体检项目及结果，汇总成此份健康体检报告，并经总检医生审核。据此提出对您健康状况的综合分析及建议。

瑞慈健康体检倡导“大健康、大康复”，提出“健康是第一财富（Rich）”的人文理念。希望您仔细阅读并妥善地保管此份健康体检报告，并认真关注报告中的提示与建议，若您对报告内容有任何疑问，可直接与瑞慈健康体检客服部联系，进一步咨询。

健康体检咨询电话：**0352-2824444**

客户服务咨询电话：**0352-2830597**

**400-6112995**

瑞慈健康体检报告由下列内容组成：

第一部分：主检报告

第二部分：分科分项结果

第三部分：检验报告

第四部分：附表

## 主检报告

### 检查综述

- 【身高、体重、血压】 (1) 体重指数 25.71：超重
- 【内科】 (1) 肺部：左肺可闻干鸣音
- 【眼科】 (1) 左眼视力下降 (2) 右眼视力下降
- 【血常规（五分类）】 血小板压积(PCT)偏高(0.287%) 大血小板数目偏高( $96 \times 10^9/L$ )
- 【尿常规】 粘液丝偏高(1/HP)
- 【CT检查】 右肺上叶及左肺舌段纤维结节硬化灶 冠状动脉硬化性改变，进一步检查
- 【颈部血管彩超】 1. 右锁骨下动脉起始处软斑形成
- 【全腹彩超】 1. 右肾错构瘤
- 【口腔科】 (1) 左上第二双尖牙 左上第一磨牙 右上第一双尖牙 右上第二双尖牙 右上第一磨牙 楔状缺损 (2) 牙龈萎缩 (3) 牙周：牙结石

### 医生建议

#### 【超重】：

(1) 体重指数是判断体重超标或偏低的主要指标。体重是反映和衡量一个人健康状况的重要标志之一，过胖和过瘦都不利于健康，身高体重不协调也不会给人以美感。体重的变化，还会直接反映身体长期的热量平衡状态。

(2) 当需要比较及分析一个人的体重对于不同身高的人所带来的健康影响时，体重指数是一个中立而可靠的指标。其主要适用于需要体重测试、体型肥胖和全身检查的人群。

(3) 体重指数(BMI)是世界卫生组织推荐的国际统一使用的肥胖分型标准，也是目前国际上常用的衡量人体胖瘦程度以及是否健康的一个标准，其计算方式为： $BMI = \text{体重(千克)} / \text{身高(米} \times \text{米)}$ 。成人的标准值是BMI 18.5-23.9之间。低于18.5为体重指数偏低；高于23.9则为体重指数偏高。

(4) 一般表现为体重超重或肥胖，超重及肥胖会出现一系列代谢性疾病，如高血压、高血糖、高血脂、高尿酸血症等，所以体重指数偏高者一定要注意控制体重。

(5) 合理控制饮食，食品多样化，食物纤维可适量增加，饮食规律，避免暴饮暴食，低盐、低脂饮食为主，减少高热量食物的摄入。

(6) 加强体育锻炼，每天最少保持30分钟的中等强度运动。鼓励每天至少快步走6000步比较健康。肥胖患者不适合较剧烈的运动，会加重膝关节的负担，可以选择游泳、划船等对膝关节负荷较小的运动。

(7) 定期检查血糖、血脂、肝功、肝脏B超等，积极治疗基础性疾病。

(8) 减少热量摄取及增加热量消耗。强调以健康行为、饮食、运动为主的综合治疗。

#### 【左眼视力下降】：

(1) 视力下降是由角膜白斑或角膜炎、晶状体混浊、眼底疾病、屈光不正等原因引起，建议眼科诊断治疗。

#### 【右眼视力下降】：

(1) 视力下降是由角膜白斑或角膜炎、晶状体混浊、眼底疾病、屈光不正等原因引起，建议眼科诊断治疗。

#### 【大血小板数目偏高】：

(1) 供内科结合临床参考。

**【血小板压积(PCT)偏高】：**

(1)血小板压积是指外周血中血小板的容积占血液容积的百分比。血小板压积偏高，如果在血小板数目正常的情况下，可不考虑。如果血小板数目明显增高，建议往血液科进一步复查，以明确诊断。

**【粘液丝偏高】：**

- (1)尿常规中粘液丝是由尿路中细胞分泌出来的，在有尿路感染时分泌会明显增多，且伴有炎症细胞的出现。
- (2)粘液丝偏高，可分为生理性偏高和病理性偏高两种，生理性偏高一般是由于喝水较少导致的尿液浓缩，一般在喝水后就能达到稀释的效果。
- (3)病理性的粘液丝偏高是由于泌尿系炎症或者是前列腺炎导致的，需要注意观察，多喝水，同时有白细胞等炎症细胞增多时，应及时服用抗感染药物治疗。如果仅有粘液丝的增多而没有白细胞等炎症细胞增多时，尿路有炎症的可能性不大。
- (4)建议平时饮食注意清淡，多喝水，少吃油腻和辛辣的食物，要注意个人清洁卫生，勤洗阴部，注意休息。

**【冠状动脉硬化性改变】：**

- (1)建议心血管内科诊断治疗。

**【左肺舌段纤维结节硬化灶】：**

- (1)建议呼吸内科诊断治疗。

**【右锁骨下动脉起始处软斑形成】：**

- (1)颈动脉斑块是动脉硬化后，血管里面的垃圾沉淀在血管壁形成。斑块又分为硬斑和软斑两种。硬斑比较稳定，不容易脱落，软斑不稳定，容易破裂脱落，从而形成血管栓塞。
- (2)建议：1. 减低胆固醇水平。2. 减低高血糖、高血压等高危因素，将血压、血糖控制在理想水平。3. 积极进行生活干预，控制饮食，改善饮食结构，适量增加运动，戒烟限酒。4. 必要时药物治疗。

**【肾错构瘤】：**

- (1)肾错构瘤又称为肾血管平滑肌脂肪瘤。是由异常增加的血管平滑肌及脂肪组织按照不同的比例构成的，是一种良性肿瘤。如果肾错构瘤较小，临床症状又不明显，可不处理，定期复查即可。如果肾错构瘤体积较大，或出现明显症状时，建议泌尿科结合临床诊治。(2)建议定期复查。

**【楔状缺损】：**

- (1)楔状缺损是牙齿颈部硬组织缓慢消耗而形成的缺损，呈“V”状，由于它的外形酷似木匠用的楔子，因而称之为楔状缺损。多见于前牙的唇颊面，以中老年患者居多。
- (2)牙齿颈部硬组织牙釉质和牙骨质的交界部分，因为结构比较薄弱故易被磨损，其最常见的原因是采用不正确横向用力的刷牙方式，牙刷毛过硬所导致；此外，牙龈沟内的酸性分泌物，唾液PH值偏低、酸性食物、胃病反酸、接触酸的工作都可能使牙齿硬组织脱钙溶解。
- (3)楔状缺损如早期出现，应立即改变不良的刷牙方式，病症就不会进展，即使不治疗也可以维持现状；如果缺损有一定的深度，则需进行牙体修补，应用树脂材料修复缺损部位。
- (4)楔状缺损的预防主要是采用正确的刷牙方式，竖刷法或巴氏刷牙法，避免横向刷牙，刷牙时不要用力过大，刷牙的时间至少要三分钟，不要使用刷毛过硬的牙刷。
- (5)在咬合时，牙颈部是应力集中的区域，负担过重的时候会出现损耗，故平时应少吃坚硬食物，比如咬坚果壳、蚕豆等。

**【牙结石】：**

- (1)牙结石又称牙石，是沉积在牙齿或修复体表面上已经钙化或正在钙化的菌斑或软垢。其开始时是软的，会因逐渐的钙化而变硬。它是由75%的磷酸钙，15-25%的水、有机物、磷酸锰、矿酸钙及微量的钾、钠、铁所构成，并呈现出黄色、棕色或者黑色。
- (2)牙结石通常存在于唾液腺开口处的牙齿表面（例如：下颚前牙的舌侧表面，上颚后牙的颊侧表面）和牙齿的颈部，以及口腔粘膜运动不到的牙齿表面等处。

(3) 牙结石形成后，可伴随牙龈出血、牙龈萎缩、口臭等症状。

(4) 牙结石是牙周病的重要病因，它会不断刺激牙周组织，并且压迫牙龈，影响血液循环，造成牙周组织的细菌感染，形成牙周囊袋，此后更易使食物残渣、牙菌斑、牙结石等的堆积，最终牙周支持组织全部破坏，导致牙齿松动，以至于不得不拔除牙齿。

(5) 早晚刷牙、饭后漱口是防治牙结石形成的最重要措施。应采取正确的竖刷牙法和巴氏刷牙法，纠正横刷牙法。

(6) 多吃富有维生素的粗纤维食物，如肉、蛋、各种蔬菜和水果，充分咀嚼以利于牙面清洁。少吃甜食及黏性很强的食物，不吃零食。

(7) 建议每半年进行一次口腔健康检查，每年进行 2-3 次全口超声波洁牙术，使牙面、牙颈部经常处于洁净状态。

**【牙龈萎缩】：**

(1) 牙龈生理性萎缩主要是龈缘部分存在异物又长期得不到清理，细菌滋生刺激长期存在所致；另外随着年龄的增长也会或多或少发生萎缩，致使牙龈暴露，这种生理性萎缩，是无需要治疗的。

(2) 炎症性的牙龈萎缩，主要表现为牙龈红肿胀痛，刷牙常见出血，对冷热温度变化及酸性食物等异常敏感，妨碍进食，尤其应该注意防治。

(3) 掌握正确竖刷法的刷牙方法，注意口腔清洁卫生，养成早晚刷牙，饭后漱口的良好习惯。

(4) 定期到医院检查治疗，每年进行 2-3 次全口超声波洁牙术。

(5) 补充维生素 C 等微量元素，多食水果蔬菜，戒烟限酒，避免熬夜的不良生活习惯。

**【左肺可闻干鸣音】：**

(1) 建议呼吸内科进一步诊断治疗。

汇总医生： 丁昊炜

主检日期： 2024-05-27

主检医生：

## 分科结果

## 身高、体重、血压

项目名称	检查结果	项目名称	检查结果
身高	159cm	体重	65kg
血压	135/84mmHg		

**\*小结：**

(1) 体重指数 25.71：超重

操作员：陈红锦

检查日期：2024-05-24

检查医生：名燕凌

## 内科

项目名称	检查结果	项目名称	检查结果
心率	66 次/min	心律	齐
心脏杂音	无	心界	正常
肺部	左肺可闻干鸣音	呼吸音	呼吸音清
啰音	未闻及	叩诊	叩诊呈清音
腹部触诊	腹部平软	发育	正常
肝胆	肋下未触及	脾脏	肋下未触及
双肾	无叩击痛	肠鸣音	正常
营养	良好	神经系统	正常
生理反射	生理反射存在	病理反射	病理反射未引出
颅神经	正常	运动功能	正常
深浅感觉	正常	其它	无异常发现
既往史	无		

**\*小结：**

(1) 肺部：左肺可闻干鸣音

操作员：杨淑兰

检查日期：2024-05-24

检查医生：杨淑兰

## 外科（男）

项目名称	检查结果	项目名称	检查结果
皮肤	正常	甲状腺	无肿大
脊椎	无畸形	浅表淋巴结	无肿大
肛门	拒检	前列腺	未检
泌尿外生殖器	正常	四肢关节	未见异常
腹股沟	未见异常	足背动脉	正常
紫绀	无	色素沉着	无
脱毛	无	脱色	无
浮肿	无	皮下结节	无
头颅	正常	颈部	正常
乳腺	正常	脊柱	正常
直肠	未检	皮肤黄疸	无
四肢	活动正常	其他	无

## \*小结:

未见异常

操作员：谷岱清

检查日期:2024-05-24

检查医生：谷岱清

## 眼科

项目名称	检查结果	项目名称	检查结果
视力(左)	0.15	视力(右)	0.25
辨色力	正常	眼睑	正常
结膜	正常	泪器	正常
角膜	正常	虹膜	正常
瞳孔	正常	晶状体	正常
玻璃体	正常	眼底	未见异常

## \*小结:

(1) 左眼视力下降

(2) 右眼视力下降

操作员：田野青 检查日期:2024-05-24 检查医生：田野青

耳鼻喉科

项目名称	检查结果	项目名称	检查结果
听力(左)	正常	听力(右)	正常
外耳道	正常	鼓膜	正常
鼻窦	正常	鼻中隔	正常
鼻腔	正常	扁桃体	无肿大
嗅觉	正常	咽喉	正常

\*小结:

未见异常

操作员：王存宝 检查日期:2024-05-24 检查医生：王存宝

口腔科

项目名称	检查结果	项目名称	检查结果
唇颊	正常	齿	左上第二双尖牙&左上第一磨牙&右上第一双尖牙&右上第二双尖牙&右上第一磨牙&楔状缺损
牙龈	牙龈萎缩	牙周	牙结石 II 度
舌腭	正常	腮腺	正常
颌下腺	正常	颞下颌关节	正常

\*小结:

(1) 左上第二双尖牙 左上第一磨牙 右上第一双尖牙 右上第二双尖牙 右上第一磨牙 楔状缺损

(2) 牙龈萎缩

(3) 牙周：牙结石

操作员：麻剑 检查日期:2024-05-24 检查医生：麻剑

---

## 检验报告

## 尿常规

项目名称	检查结果	单位	参考值	提示
胆红素(BIL)	-		阴性	
隐血(ERY)	-		阴性	
小圆上皮细胞(SRC)	0	个/ul	0--0	
维生素 C	-		阴性	
异常红细胞	0	个/ul	0--3	
红细胞（正常）	0	个/ul	0--6	
鳞状上皮细胞	0	个/ul	0--0	
粘液丝	1	个/ul	0--0	↑
尿葡萄糖(GLU)	-		阴性	
酮体(KET)	-		阴性	
比重(SG)	1.020		1.003--1.030	
酸碱度(PH)	6.5		4.5--8.0	
尿蛋白质(PRO)	-		阴性	
尿胆原(URO)	-		阴性	
亚硝酸盐(NIT)	-		阴性	
尿白细胞(LEU)	-		阴性	

## \*小结:

粘液丝偏高(1 /HP)

操作员：赵伟 检查日期:2024-05-24

检查医生:陈建国

## 血常规（五分类）

项目名称	检查结果	单位	参考值	提示
白细胞(WBC)	6.59	10 <sup>9</sup> /L	3.5--9.5	
淋巴细胞绝对值(LY#)	2.10	10 <sup>9</sup> /L	1.1--3.2	

淋巴细胞百分比(LY%)	31.9	%	20--50	
中性粒细胞绝对值(GR#)	3.89	10 <sup>9</sup> /L	1.8--6.3	
中性粒细胞百分比(GR%)	59.0	%	40--75	
嗜碱性粒细胞绝对值(BA#)	0.05	10 <sup>9</sup> /L	0--0.06	
嗜碱性粒细胞百分比(BA%)	0.7	%	0--1.0	
嗜酸性粒细胞绝对值(EO#)	0.19	10 <sup>9</sup> /L	0.02--0.52	
嗜酸性粒细胞百分比(EO%)	3.0	%	0.4--8.0	
血小板(PLT)	238	10 <sup>9</sup> /L	125--350	
血小板分布宽度(PDW)	16.2	%	15--17	
平均血小板体积(MPV)	12.1	fl	6.0--14.0	
血小板压积(PCT)	0.287	%	0.11--0.28	↑
红细胞(RBC)	4.69	10 <sup>12</sup> /L	4.3--5.8	
血红蛋白	149	g/L	130--175	
红细胞压积(HCT)	44.9	%	40--50	
红细胞平均体积(MCV)	95.7	fl	82--100	
平均血红蛋白含量(MCH)	31.8	pg	27--34	
平均血红蛋白浓度(MCHC)	332	g/L	316--354	
单核细胞绝对值(MO#)	0.36	10 <sup>9</sup> /L	0.1--0.60	
单核细胞百分比(MO%)	5.4	%	3--10	
红细胞分布宽度标准差(RDW-SD)	47.8	fl	35--56	
红细胞分布宽度变异系数(RDW-CV)	13.3	%	10.6--16.6	
大血小板比率	40.6	%	11--45	
大血小板数目	96	10 <sup>9</sup> /L	30--90	↑
未成熟粒细胞数目	0.01	10 <sup>9</sup> /L	0--999	
未成熟粒细胞百分比	0.2	%	0--100	
有核红细胞数目	0.000	10 <sup>9</sup> /L	0--9999	

有核红细胞百分比	0.00	/100WBC	0--9999	
----------	------	---------	---------	--

**\*小结:**

血小板压积(PCT)偏高(0.287 %) 大血小板数目偏高( $96 \times 10^9/L$ )

操作员：王文静 检查日期:2024-05-24 检查医生:陈建国

**血 HP 检测**

项目名称	检查结果	单位	参考值	提示
幽门螺旋杆菌抗体检测	阴性 (-)		阴性 (-)	

**\*小结:**

未见异常

操作员：黄璐瑶 检查日期:2024-05-24 检查医生:陈建国

**肾功三项**

项目名称	检查结果	单位	参考值	提示
肌酐(CREA)	58.00	umol/L	57--97	
尿酸(UA)	289.00	umol/L	200--420	
尿素测定 (Urea)	5.30	mmol/L	3.1--8.0	

**\*小结:**

未见异常

操作员：祁佳佳 检查日期:2024-05-24 检查医生:陈建国

**空腹血糖**

项目名称	检查结果	单位	参考值	提示
葡萄糖(GLU)	5.29	mmol/L	3.89--6.1	

**\*小结:**

未见异常

操作员：祁佳佳 检查日期:2024-05-24 检查医生:陈建国

## 尿沉渣

项目名称	检查结果	单位	参考值	提示
白细胞尿	0	个/ul	0--13	
上皮细胞(EC)	0	/HP	0--28	
管型(CAST)	0	个/ul	0--1	
霉菌(尿)	0	/HP	0--0	
结晶	0	/HP	0--10	
透明度(CLA)	清亮			
胆红素(BIL)	-		阴性	
颜色(Colour)	淡黄色			
红细胞(尿)(RBC)	0	个/ul	0--6	

## \*小结:

未见异常

操作员：赵伟 检查日期:2024-05-24 检查医生:陈建国

## 血脂四项

项目名称	检查结果	单位	参考值	提示
动脉硬化指数	2.06		1.31--3.19	
总胆固醇(CHOL)	3.52	mmol/L	2.59--5.2	
甘油三脂(TG)	1.57	mmol/L	0.7--1.7	
低密度脂蛋白(LDL)	2.12	mmol/L	0--4.13	
高密度脂蛋白(HDL)	1.03	mmol/L	0.77--1.55	

## \*小结:

未见异常

操作员：祁佳佳 检查日期:2024-05-24 检查医生:陈建国

## 肝功能三项

项目名称	检查结果	单位	参考值	提示
------	------	----	-----	----

γ-谷氨酰转肽酶(GGT)	16.0	U/L	10--60	
丙氨酸氨基转移酶(ALT)	25.00	U/L	9--50	
门冬氨酸氨基转移酶(AST)	20.00	U/L	15--40	
谷草比谷丙	0.80		0.4--2.5	

**\*小结:**

未见异常

操作员：祁佳佳 检查日期:2024-05-24 检查医生:陈建国

**肿瘤标志物 2 项**

项目名称	检查结果	单位	参考值	提示
癌胚抗原(CEA)	1.23	ng/ml	0--5	
甲胎蛋白(AFP)	3.1	ng/ml	0--7	

**\*小结:**

未见异常

操作员：祁佳佳 检查日期:2024-05-24 检查医生:陈建国

大同瑞慈康复医院 12导联心电图报告

张志惠 男 59岁

体检号:296276

病床号:

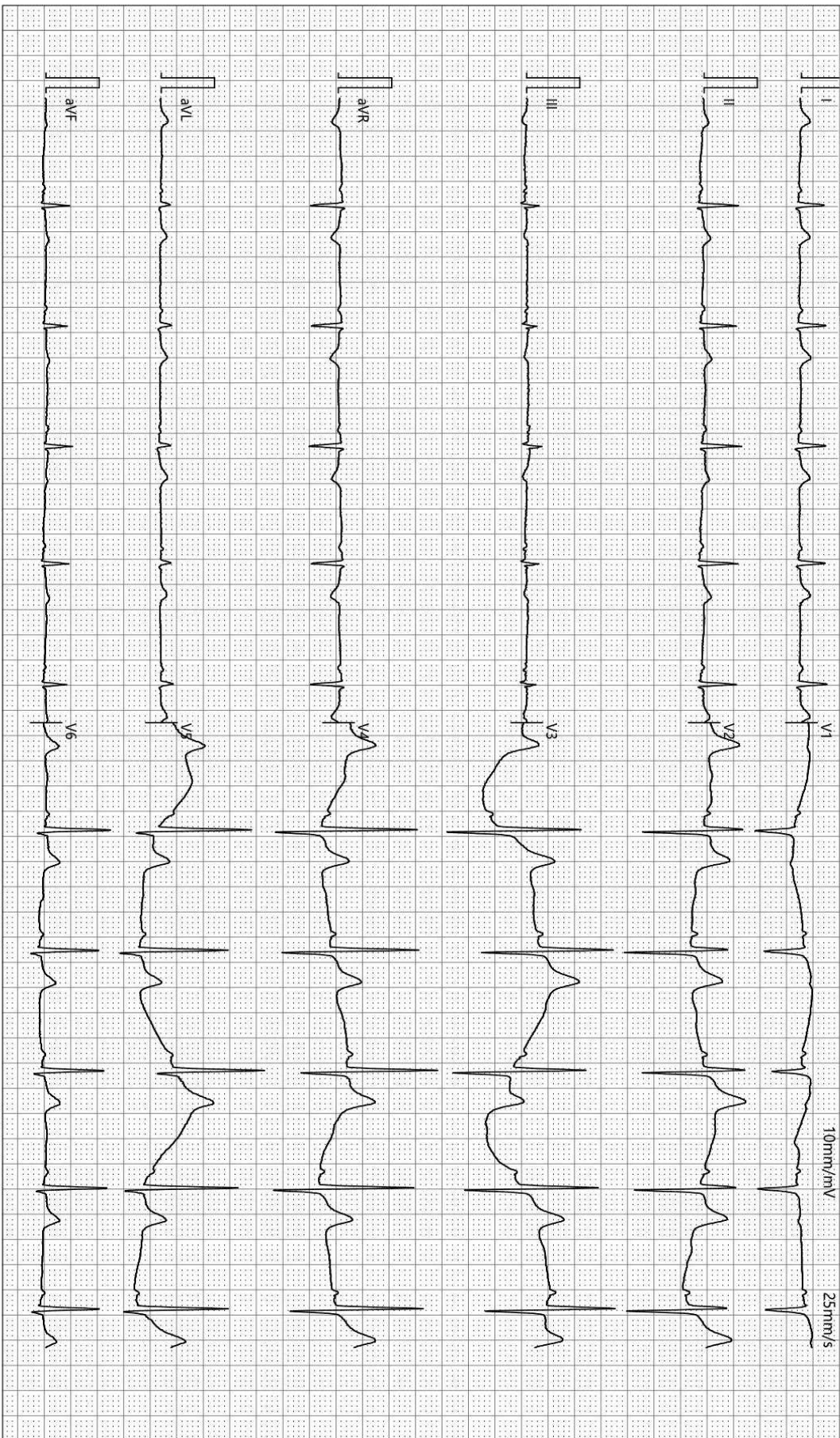
诊断结果:

- 1.窦性心律
- 2.正常心电图

诊断医生:

张 志 惠  
同 志 惠

HR : 63bpm [60~100bpm]  
 P : 82ms [0~110ms]  
 PR : 135ms [120~200ms]  
 QRS : 86ms [60~100ms]  
 QT/QTc : 375/386ms [320~440/0~450ms]  
 P/QRS/T : 45/45/24deg [0~75/-30~90/0~75deg]  
 RV5/FSV1 : 1.704/0.711mV [0.0~2.5/0.0~2.0mV]



检查时间:2024-05-24 08:05:30

诊断时间:2024-05-24 08:25:52

SEMIP V1 90

仅供临床参考

## 双源 CT 诊断图文报告

流水号: 2010220677

影像号: CT20240523081

姓名: 张志惠

年龄: 59 岁

性别: 男

检查设备: 西门子量子双源 CT

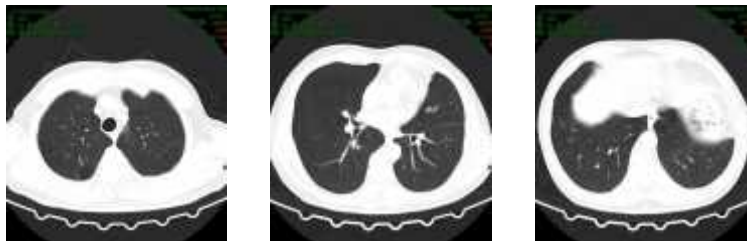体检号: 296276

申请医院: 本院

体检科室: 体检科

检查部位: CT 检查

经典图像:



影像所见:

胸廓对称, 骨性肋骨完整, 胸壁软组织结构良好, 两肺支气管血管纹理走行分布良好, 支气管束结构清晰, 右肺上叶及左肺舌段纤维结节硬化灶, 直径约 0.3-0.4cm。双肺通气良好。肺门结构未见异常。纵隔无偏移, 段以上支气管通畅。心影及大血管形态结构正常, 冠状动脉走行区钙化, 纵隔内未见肿大淋巴结。胸膜未见异常。

影像诊断:

右肺上叶及左肺舌段纤维结节硬化灶  
冠状动脉硬化性改变, 进一步检查

报告医师: 剧艳军

检查日期: 2024-05-26

审核医师: 剧艳军

报告日期: 2024-05-26

## 超声诊断图文报告

流水号: 2010220677

影像号: 1575941

姓名: 张志惠

年龄: 59 岁

性别: 男

检查设备: Vivid E95

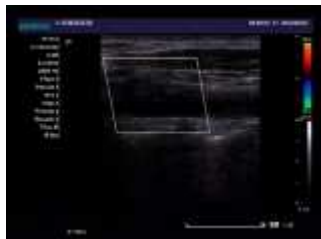
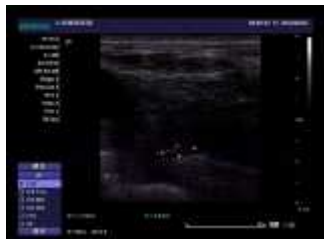体检号: 296276

申请医院: 本院

体检科室: 体检科

检查部位: 颈部血管彩超

经典图像:



影像所见:

右锁骨下动脉起始处可见低回声斑形成, 范围约 7.7x2.5mm, 双侧颈总动脉、颈内、颈外动脉起始段内中膜不增厚, 内壁欠光滑, 管壁未见明确强回声斑。CDFI: 血流充盈好。PW: 频谱形态正常。

双侧椎动脉走行正常, 椎动脉内径正常, 管壁不厚, 管腔内为无回声, CDFI: 血流充盈好。PW: 频谱正常。

	内径 mm	流速 cm/s	RI
左侧椎动脉	3.7	37.7	0.41
右侧椎动脉	3.6	42.3	0.50

影像诊断:

1. 右锁骨下动脉起始处软斑形成

报告医师: 李菊蓉

检查日期: 2024-05-24

审核医师: 李菊蓉

报告日期: 2024-05-24

## 超声诊断图文报告

流水号: 2010220677

影像号: 1575948

姓名: 张志惠

年龄: 59 岁

性别: 男

检查设备: Vivid E95

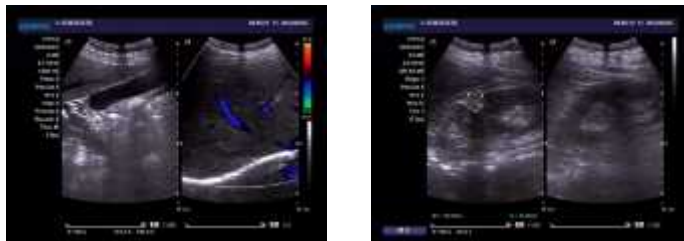
体检号: 296276

申请医院: 本院

体检科室: 体检科

检查部位: 全腹彩超

经典图像:



影像所见:

肝脏大小形态正常, 包膜光滑完整, 实质回声均匀, 肝内管道系统走行清晰, 门静脉及肝内胆管不扩张。

胆囊大小形态正常, 壁不厚、光滑, 囊内透声好, 肝外胆管不扩张。

胰腺大小形态正常, 实质回声均匀, 主胰管不扩张。

脾脏大小形态正常, 实质回声均匀, 脾门静脉不宽。

双肾大小形态正常, 于右肾上极实质内可探及一高回声结节, 大小约 2.4x1.8cm, 边界清, 内呈“网格状”, 余实质回声均, 皮髓质分界清晰, 集合系统未见分离, 双侧输尿管未见扩张。

膀胱充盈尚可, 壁光滑, 内清晰。

前列腺形态正常, 大小约 3.3\*2.5\*2.3cm, 实质回声欠均匀。

影像诊断:

1. 右肾错构瘤

报告医师: 李菊蓉

检查日期: 2024-05-24

审核医师: 李菊蓉

报告日期: 2024-05-24