



2010210661

大同瑞慈健康体检

报 告 册

| | | | |
|------|-------------|----|-----|
| 体检编号 | 296062 | 工号 | 149 |
| 姓名 | 李小冰 | | |
| 性别 | 男 | 年龄 | 56岁 |
| 单位 | 大同市财会学校 | | |
| 部门 | 大同市财会学校 | | |
| 联系电话 | 15035201238 | | |
| 体检日期 | 2024-10-14 | | |

尊敬的 李小冰先生 您好！

首先，瑞慈健康体检全体员工欢迎您的光临，并对您的信任表示衷心的感谢！

您于 2024-10-14 （体检编号：296062）完成健康检查，本机构的各科医生已根据您的体检项目及结果，汇总成此份健康体检报告，并经总检医生审核。据此提出对您健康状况的综合分析及建议。

瑞慈健康体检倡导“大健康、大康复”，提出“健康是第一财富（Rich）”的人文理念。希望您仔细阅读并妥善地保管此份健康体检报告，并认真关注报告中的提示与建议，若您对报告内容有任何疑问，可直接与瑞慈健康体检客服部联系，进一步咨询。

健康体检咨询电话：**0352-2824444**

客户服务咨询电话：**0352-2830597**

400-6112995

瑞慈健康体检报告由下列内容组成：

第一部分：主检报告

第二部分：分科分项结果

第三部分：检验报告

第四部分：附表

主检报告

检查综述

- 【血常规（五分类）】 血小板压积(PCT)偏高(0.332 %)
- 【血脂四项】 总胆固醇(CHOL)偏高(6.36 mmol/L) 甘油三脂(TG)偏高(2.80 mmol/L) 高密度脂蛋白(HDL)偏高(1.67 mmol/L)
- 【尿常规】 鳞状上皮细胞偏高(11 /HP)
- 【全腹彩超】 左肾钙化斑
- 【口腔科】 (1) 牙龈萎缩
- 【眼科】 (1) 镜 0.6

医生建议

【血小板压积(PCT)偏高】：

(1)血小板压积是指外周血中血小板的容积占血液容积的百分比。血小板压积偏高，如果在血小板数目正常的情况下，可不作考虑。如果血小板数目明显增高，建议往血液科进一步复查，以明确诊断。

【总胆固醇(CHOL)偏高】：

(1)总胆固醇是脂质的主要成分之一，其数量受年龄、家族、性别、饮食、遗传等多种因素影响。总胆固醇对人体生长发育以及新陈代谢有重要的作用，正常值是2.59-5.20mmol/L。

(2)总胆固醇升高后，会增加类脂物质的堆积，会产生更多的血管斑块，进而增加心脑血管疾病的风险。大于5.21-5.69mmol/L是胆固醇的临界偏高，即使是一个完全健康的人，只要总胆固醇>7.2mmol/L或低密度脂蛋白>4.9mmol/L，未来发生心脑血管的风险就明显增高，应该马上治疗。

(3)总胆固醇升高根据病因可分为两大类：一是原发性，是由于遗传因素缺陷所致，另一种是继发性，可引起其升高的疾病主要有糖尿病、高血压、甲减、肝肾疾病等。

(4)降低总胆固醇的治疗中，原发性偏高应积极应用降脂药，曾经选择他汀类药物，胆固醇不能达标的，可联合用药（如依折麦布等）。

(5)如果总胆固醇偏高，且患者有糖尿病、高血压、甲减、肝肾疾病或者已经发生心脑血管疾病的人更应积极用药，控制降低疾病风险。

(6)戒烟，增强运动，采用低脂、低糖饮食，少食富含脂肪、胆固醇及饱和脂肪酸的食物，多进食蔬菜、水果、豆制品、粗粮、鱼和高纤维食品。

(7)必要时在医师指导下使用降脂药物治疗，并前往内分泌科复诊。

【甘油三脂(TG)偏高】：

(1)甘油三酯是甘油和脂肪酸所构成的有机化合物，甘油三酯测定是脂类代谢的重要指标之一。

(2)甘油三酯增高与冠心病的发生有着重要的相关性，随年龄增大而有上升的趋势，其增高最常见于高脂和过量糖类饮食、肥胖等。

(3)甘油三酯主要功能是为机体提供能量，其正常值在0.7-1.7mmol/L之间，1.7-2.29mmol/L为边缘增高，提示应该注意饮食和运动了。

(4)甘油三酯大于2.3mmol/L，就称为高甘油三酯血症。甘油三酯增高虽然不会直接导致血管斑块的形成，但也会间接引起心脑血管疾病风险增加，同时，当甘油三酯大于5.6mmol/L时，还会增加急性胰腺炎的风险，所以降低甘油三酯的基础主要是控制饮食，饮食控制不佳可以选择药物治疗。

(5)生活方式的干预是控制甘油三酯水平升高的基础，包括减重，增加运动量，限制酒精摄入以及避免食用果糖和高碳水化合物食物。多食蔬菜水果，定期复查。

(6)明显增高者在医师的指导下使用降脂药物治疗，首选他汀和贝特类药物。

【高密度脂蛋白(HDL)偏高】：

(1)高密度脂蛋白(HDL)主要在肝脏合成，具有抗动脉粥样硬化的功能，是冠心病的保护因子。高密度脂蛋白(HDL)能将周围组织包括动脉壁内的胆固醇运转到肝脏进行代谢，是一种抗动脉粥样硬化的血浆脂蛋白。

(2)高密度脂蛋白(HDL)的含量与心血管的发病率和病变程度呈负相关，即高密度脂蛋白(HDL)减低，患冠心病的危险性增加；高密度脂蛋白(HDL)含量增高，患冠心病的危险性降低。

(3)高密度脂蛋白(HDL)对冠心病的临床诊断是一个重要的参考指标。它的升高是临床冠心病保护因子之一，并能防治和延缓动脉粥样硬化的发展。

(4)血清中高密度脂蛋白(HDL)的降低，预示着冠心病的出现。临床上常同时测定高密度脂蛋白(HDL)和血清总胆固醇，并根据它们的比值作为冠心病的信息指标。

(5)高密度脂蛋白(HDL)减少，主要见于冠心病、冠状动脉粥样硬化、高甘油三酯血症、慢性贫血、脑血管病、糖尿病、急慢性肝炎、肝硬化等疾病。

(6)戒烟，增强运动，采用低脂、低糖饮食，少食富含脂肪、胆固醇及饱和脂肪酸的食物，多进食蔬菜、水果、豆制品、粗粮、鱼和高纤维食品。

(7)建议当高密度脂蛋白(HDL)减少时，可参考其他相关指标，积极治疗基础性疾病，往内分泌科复诊。

【鳞状上皮细胞偏高】：

(1)在生理情况下，机体正常的新陈代谢都会引起鳞状上皮细胞的脱离，这是一种正常的机体现象。如果长时间出现鳞状上皮细胞偏高的现象时，则有可能是尿路感染、泌尿系统结石等因素导致，应及时往泌尿外科进一步诊断治疗。

【左肾钙化斑】：

(1)建议泌尿外科诊断治疗。

【牙龈萎缩】：

(1)牙龈生理性萎缩主要是龈缘部分存在异物又长期得不到清理，细菌滋生刺激长期存在所致；另外随着年龄的增长也会或多或少发生萎缩，致使牙龈暴露，这种生理性萎缩，是无需要治疗的。

(2)炎症性的牙龈萎缩，主要表现为牙龈红肿胀痛，刷牙常见出血，对冷热温度变化及酸性食物等异常敏感，妨碍进食，尤其应该注意防治。

(3)掌握正确竖刷法的刷牙方法，注意口腔清洁卫生，养成早晚刷牙，饭后漱口的好习惯。

(4)定期到医院检查治疗，每年进行2-3次全口超声波洁牙术。

(5)补充维生素C等微量元素，多食水果蔬菜，戒烟限酒，避免熬夜的不良生活习惯。

汇总医生： 丁昊炜

主检日期： 2024-10-16

主检医生：

分科结果

身高、体重、血压

| 项目名称 | 检查结果 | 项目名称 | 检查结果 |
|------|------------|------|------|
| 身高 | 164cm | 体重 | 66kg |
| 血压 | 120/67mmHg | | |

***小结：**

未见异常

操作员：杨柳庆

检查日期：2024-10-15

检查医生：名燕凌

内科

| 项目名称 | 检查结果 | 项目名称 | 检查结果 |
|------|----------|------|---------|
| 心率 | 66 次/min | 心律 | 齐 |
| 心脏杂音 | 无 | 心界 | 正常 |
| 肺部 | 正常 | 呼吸音 | 呼吸音清 |
| 啰音 | 未闻及 | 叩诊 | 叩诊呈清音 |
| 腹部触诊 | 腹部平软 | 发育 | 正常 |
| 肝胆 | 肋下未触及 | 脾脏 | 肋下未触及 |
| 双肾 | 无叩击痛 | 肠鸣音 | 正常 |
| 营养 | 良好 | 神经系统 | 正常 |
| 生理反射 | 生理反射存在 | 病理反射 | 病理反射未引出 |
| 颅神经 | 正常 | 运动功能 | 正常 |
| 深浅感觉 | 正常 | 其它 | 无异常发现 |
| 既往史 | 无 | | |

***小结：**

未见异常

操作员：杨淑兰

检查日期：2024-10-14

检查医生：杨淑兰

外科（男）

| 项目名称 | 检查结果 | 项目名称 | 检查结果 |
|--------|------|-------|------|
| 皮肤 | 正常 | 甲状腺 | 无肿大 |
| 脊椎 | 无畸形 | 浅表淋巴结 | 无肿大 |
| 肛门 | 拒检 | 前列腺 | 未检 |
| 泌尿外生殖器 | 正常 | 四肢关节 | 未见异常 |
| 腹股沟 | 未见异常 | 足背动脉 | 正常 |
| 紫绀 | 无 | 色素沉着 | 无 |
| 脱毛 | 无 | 脱色 | 无 |
| 浮肿 | 无 | 皮下结节 | 无 |
| 头颅 | 正常 | 颈部 | 正常 |
| 乳腺 | 拒检 | 脊柱 | 正常 |
| 直肠 | 未检 | 皮肤黄疸 | 无 |
| 四肢 | 活动正常 | 其他 | 无 |

*小结:

未见异常

操作员：魏利平

检查日期:2024-10-14

检查医生：魏利平

眼科

| 项目名称 | 检查结果 | 项目名称 | 检查结果 |
|-------|-------|-------|-------|
| 视力(左) | 镜 0.6 | 视力(右) | 镜 0.8 |
| 辨色力 | 正常 | 眼睑 | 正常 |
| 结膜 | 正常 | 泪器 | 正常 |
| 角膜 | 正常 | 虹膜 | 正常 |
| 瞳孔 | 正常 | 晶状体 | 正常 |
| 玻璃体 | 正常 | 眼底 | 未见异常 |

*小结:

(1) 镜 0.6

操作员：田野青 检查日期：2024-10-14 检查医生：田野青

耳鼻喉科

| 项目名称 | 检查结果 | 项目名称 | 检查结果 |
|-------|------|-------|------|
| 听力(左) | 正常 | 听力(右) | 正常 |
| 外耳道 | 正常 | 鼓膜 | 正常 |
| 鼻窦 | 正常 | 鼻中隔 | 正常 |
| 鼻腔 | 正常 | 扁桃体 | 无肿大 |
| 嗅觉 | 正常 | 咽喉 | 正常 |

***小结：**

未见异常

操作员：裴文兴 检查日期：2024-10-14 检查医生：裴文兴

口腔科

| 项目名称 | 检查结果 | 项目名称 | 检查结果 |
|------|------|-------|------|
| 唇颊 | 正常 | 齿 | 正常 |
| 齿龈 | 牙龈萎缩 | 牙周 | 正常 |
| 舌腭 | 正常 | 腮腺 | 正常 |
| 颌下腺 | 正常 | 颞下颌关节 | 正常 |

***小结：**

(1) 牙龈萎缩

操作员：龚富生 检查日期：2024-10-14 检查医生：龚富生

检验报告

尿常规

| 项目名称 | 检查结果 | 单位 | 参考值 | 提示 |
|-------------|-------|------|--------------|----|
| 胆红素(BIL) | - | | 阴性 | |
| 隐血(ERY) | - | | 阴性 | |
| 小圆上皮细胞(SRC) | 0 | 个/ul | 0--0 | |
| 维生素 C | - | | 阴性 | |
| 异常红细胞 | 0 | 个/ul | 0--3 | |
| 红细胞（正常） | 0 | 个/ul | 0--6 | |
| 鳞状上皮细胞 | 11 | 个/ul | 0--0 | ↑ |
| 粘液丝 | 0 | 个/ul | 0--0 | |
| 尿葡萄糖(GLU) | - | | 阴性 | |
| 酮体(KET) | - | | 阴性 | |
| 比重(SG) | 1.010 | | 1.003--1.030 | |
| 酸碱度(PH) | 7.0 | | 4.5--8.0 | |
| 尿蛋白质(PRO) | - | | 阴性 | |
| 尿胆原(URO) | - | | 阴性 | |
| 亚硝酸盐(NIT) | - | | 阴性 | |
| 尿白细胞(LEU) | - | | 阴性 | |

*小结:

鳞状上皮细胞偏高(11 /HP)

操作员：乔叶 检查日期:2024-10-14 检查医生:康健忠

血常规（五分类）

| 项目名称 | 检查结果 | 单位 | 参考值 | 提示 |
|--------------|------|--------------------|----------|----|
| 白细胞(WBC) | 3.98 | 10 ⁹ /L | 3.5--9.5 | |
| 淋巴细胞绝对值(LY#) | 1.15 | 10 ⁹ /L | 1.1--3.2 | |

| | | | | |
|---------------------|-------|---------------------|------------|---|
| 淋巴细胞百分比(LY%) | 28.8 | % | 20--50 | |
| 中性粒细胞绝对值(GR#) | 2.43 | 10 ⁹ /L | 1.8--6.3 | |
| 中性粒细胞百分比(GR%) | 61.0 | % | 40--75 | |
| 嗜碱性粒细胞绝对值(BA#) | 0.04 | 10 ⁹ /L | 0--0.06 | |
| 嗜碱性粒细胞百分比(BA%) | 1.0 | % | 0--1.0 | |
| 嗜酸性粒细胞绝对值(EO#) | 0.14 | 10 ⁹ /L | 0.02--0.52 | |
| 嗜酸性粒细胞百分比(EO%) | 3.5 | % | 0.4--8.0 | |
| 血小板(PLT) | 324 | 10 ⁹ /L | 125--350 | |
| 血小板分布宽度(PDW) | 16.0 | % | 15--17 | |
| 平均血小板体积(MPV) | 10.2 | fl | 6.0--14.0 | |
| 血小板压积(PCT) | 0.332 | % | 0.11--0.28 | ↑ |
| 红细胞(RBC) | 4.77 | 10 ¹² /L | 4.3--5.8 | |
| 血红蛋白 | 142 | g/L | 130--175 | |
| 红细胞压积(HCT) | 43.9 | % | 40--50 | |
| 红细胞平均体积(MCV) | 92.1 | fl | 82--100 | |
| 平均血红蛋白含量(MCH) | 29.9 | pg | 27--34 | |
| 平均血红蛋白浓度(MCHC) | 324 | g/L | 316--354 | |
| 单核细胞绝对值(MO#) | 0.22 | 10 ⁹ /L | 0.1--0.60 | |
| 单核细胞百分比(MO%) | 5.7 | % | 3--10 | |
| 红细胞分布宽度标准差(RDW-SD) | 42.0 | fl | 35--56 | |
| 红细胞分布宽度变异系数(RDW-CV) | 12.1 | % | 10.6--16.6 | |
| 大血小板比率 | 26.6 | % | 11--45 | |
| 大血小板数目 | 86 | 10 ⁹ /L | 30--90 | |
| 未成熟粒细胞数目 | 0.00 | 10 ⁹ /L | 0--999 | |
| 未成熟粒细胞百分比 | 0.1 | % | 0--100 | |
| 有核红细胞数目 | 0.000 | 10 ⁹ /L | 0--9999 | |

| | | | | |
|----------|------|---------|---------|--|
| 有核红细胞百分比 | 0.00 | /100WBC | 0--9999 | |
|----------|------|---------|---------|--|

***小结:**

血小板压积(PCT)偏高(0.332 %)

操作员：乔叶 检查日期:2024-10-14 检查医生:康建忠

血 HP 检测

| 项目名称 | 检查结果 | 单位 | 参考值 | 提示 |
|------------|--------|----|--------|----|
| 幽门螺旋杆菌抗体检测 | 阴性 (-) | | 阴性 (-) | |

***小结:**

未见异常

操作员：赵伟 检查日期:2024-10-14 检查医生:康建忠

肾功三项

| 项目名称 | 检查结果 | 单位 | 参考值 | 提示 |
|-------------|--------|--------|----------|----|
| 肌酐(CREA) | 67.00 | umol/L | 57--97 | |
| 尿酸(UA) | 244.00 | umol/L | 200--420 | |
| 尿素测定 (Urea) | 4.20 | mmol/L | 3.1--8.0 | |

***小结:**

未见异常

操作员：刘慧芳 检查日期:2024-10-14 检查医生:康建忠

空腹血糖

| 项目名称 | 检查结果 | 单位 | 参考值 | 提示 |
|----------|------|--------|-----------|----|
| 葡萄糖(GLU) | 4.91 | mmol/L | 3.89--6.1 | |

***小结:**

未见异常

操作员：刘慧芳 检查日期:2024-10-14 检查医生:康建忠

尿沉渣

| 项目名称 | 检查结果 | 单位 | 参考值 | 提示 |
|-------------|------|------|-------|----|
| 白细胞尿 | 0 | 个/ul | 0--13 | |
| 上皮细胞(EC) | 11 | /HP | 0--28 | |
| 管型(CAST) | 0 | 个/ul | 0--1 | |
| 霉菌(尿) | 0 | /HP | 0--0 | |
| 结晶 | 0 | /HP | 0--10 | |
| 透明度(CLA) | 清亮 | | | |
| 胆红素(BIL) | - | | 阴性 | |
| 颜色(Colour) | 淡黄色 | | | |
| 红细胞(尿)(RBC) | 0 | 个/ul | 0--6 | |

***小结:**

未见异常

操作员：乔叶 检查日期:2024-10-14 检查医生:康建忠

血脂四项

| 项目名称 | 检查结果 | 单位 | 参考值 | 提示 |
|-------------|------|--------|------------|----|
| 动脉硬化指数 | 1.86 | | 1.31--3.19 | |
| 总胆固醇(CHOL) | 6.36 | mmol/L | 2.59--5.2 | ↑ |
| 甘油三脂(TG) | 2.80 | mmol/L | 0.7--1.7 | ↑ |
| 低密度脂蛋白(LDL) | 3.11 | mmol/L | 0--4.13 | |
| 高密度脂蛋白(HDL) | 1.67 | mmol/L | 0.77--1.55 | ↑ |

***小结:**

总胆固醇(CHOL)偏高(6.36 mmol/L) 甘油三脂(TG)偏高(2.80 mmol/L) 高密度脂蛋白(HDL)偏高(1.67 mmol/L)

操作员：刘慧芳 检查日期:2024-10-14 检查医生:康建忠

肝功能三项

| 项目名称 | 检查结果 | 单位 | 参考值 | 提示 |
|----------------|-------|-----|----------|----|
| γ-谷氨酰转肽酶(GGT) | 47.0 | U/L | 10--60 | |
| 丙氨酸氨基转移酶(ALT) | 27.00 | U/L | 9--50 | |
| 门冬氨酸氨基转移酶(AST) | 25.00 | U/L | 15--40 | |
| 谷草比谷丙 | 0.93 | | 0.4--2.5 | |

***小结:**

未见异常

操作员：刘慧芳 检查日期:2024-10-14 检查医生:康建忠

大同瑞慈康复医院 12导联心电图报告

李小冰 男 56岁

体检号:296062

病床号:

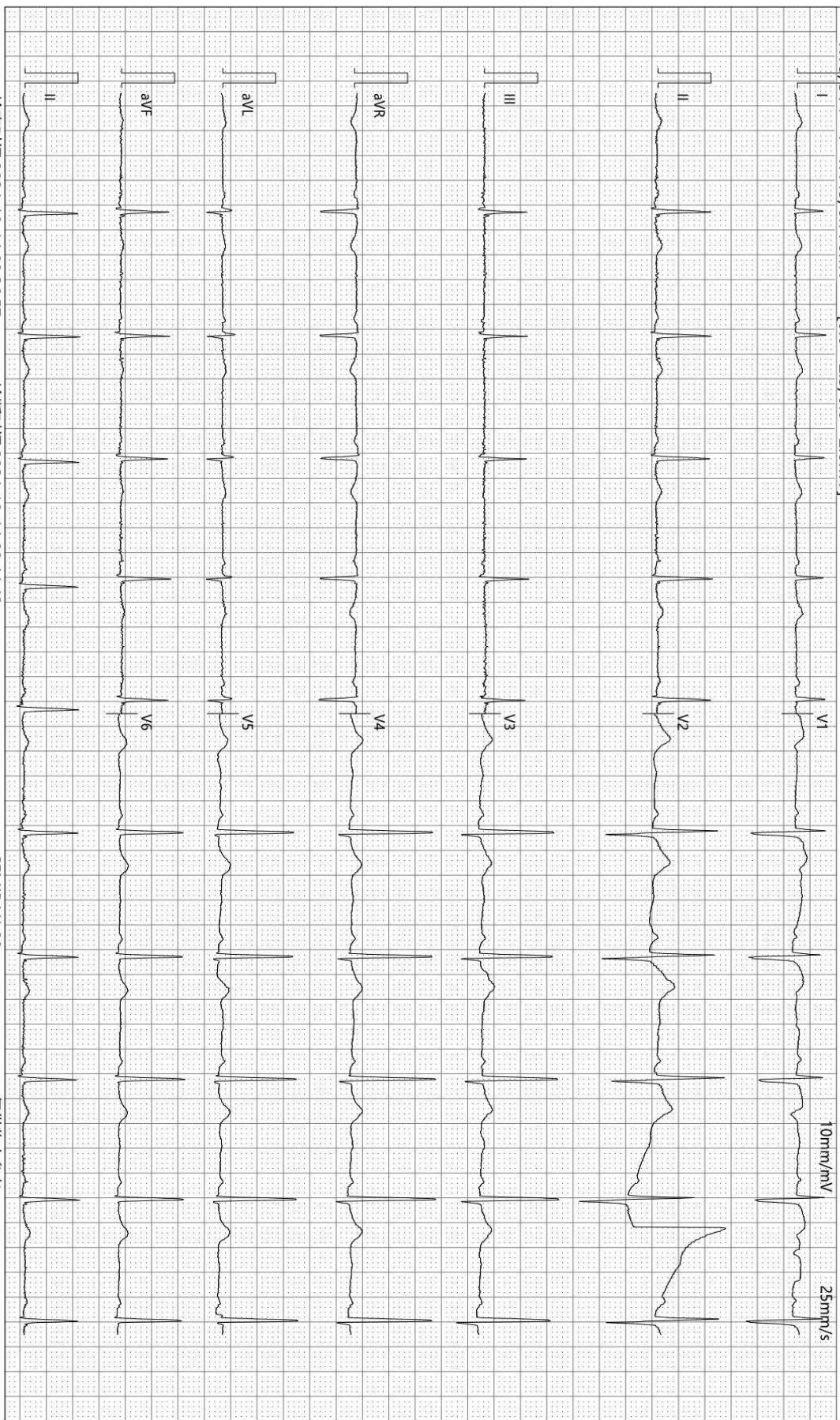
诊断结果:

- 1.窦性心律
- 2.正常心电图

诊断医生:

张之生

HR : 60bpm [60~100bpm]
 P : 104ms [0~110ms]
 PR : 161ms [120~200ms]
 QRS : 82ms [60~100ms]
 QT/QTc : 399/401ms [320~440/0~450ms]
 P/QRS/T : -27 1 /64/29deg [0~75/-30~90/0~75deg]
 RV5/SV1 : 1.445/0.778mV [0.0~2.5/0.0~2.0mV]



检查时间:2024-10-14 09:36:57

诊断时间:2024-10-14 09:44:42

SEMIP V1 90

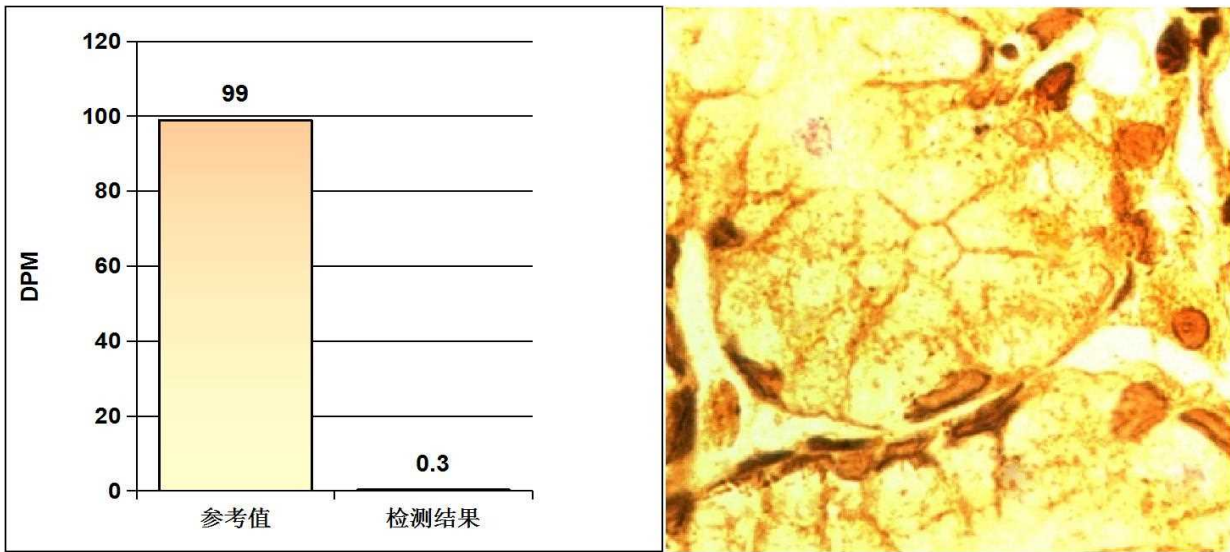
仅供临床参考

大同瑞慈康复医院

¹⁴C呼气试验检验报告

| | | | | | |
|------|-----|------|---------------------|----|------------|
| 姓名 | 李小冰 | 年龄 | 56 | 性别 | 男 |
| 住院号 | 0 | 日期 | 2024/10/14 10:34:14 | 电话 | 0 |
| 送检医生 | 曹居杰 | 样品编号 | 2175 | 编号 | 2010210661 |

¹⁴C呼气试验



阳性参考值 (Disintegrations Per Minute(DPM)):

| | | |
|-------|-------------------|--------|
| DPM值: | dpm > 2499 | 阳性++++ |
| | 1499 < dpm ≤ 2499 | 阳性+++ |
| | 499 < dpm ≤ 1499 | 阳性++ |
| | 149 < dpm ≤ 499 | 阳性+ |
| | dpm ≤ 99 | 阴性 |
| | 99 < dpm ≤ 149 | 不确定 |

检测结果: **dpm= 0** **阴性**

医生建议: 注意保持健康及规律饮食

温馨提示: 您本次检测的结果为阴性

检测医生: 曹居杰

大同瑞慈健康体检

骨密度检测报告

受检者信息

受检者ID: 2010210661

姓名: 李小冰

出生年月日: 1964/2/3

年龄: 60

性别: 男

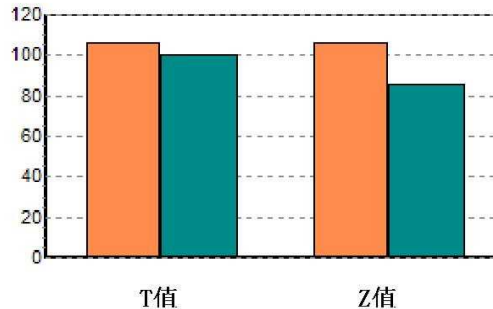
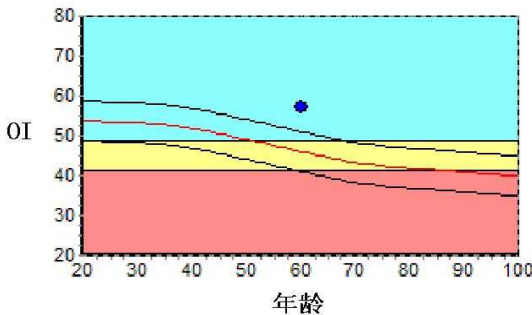
测定部位(右/左): 右

测定结果

测定日期: 2024/10/14 9:47:19

测试编号: 1/1

受测者 平均值



数据库: Asia

OI: 57.2

SOS: 1376.1 m/s, BUA: 42.4

T值: 0.67

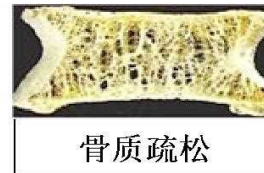
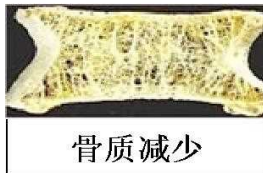Z值: 2.25

成人比: 106.2 %

同龄比: 124.5 %

OPR: N/A %

结果分析



注解

以上结论仅供参考

科室:

医生签名:

医院地址 大同瑞慈健康体检

地址 大同市平城区魏都大道79号

联系电话 0352-2824444

操作者 名燕凌

Rich 大同瑞慈康复医院
超声诊断图文报告

流水号: 2010210661

超声号: 1712490

姓名: 李小冰

年龄: 56 岁

性别: 男

检查设备: Vivid E95

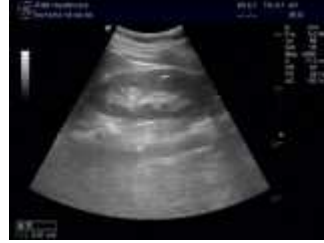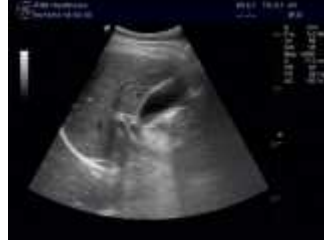体检号: 296062

申请医院: 本院

体检科室: 体检科

检查部位: 全腹彩超

经典图像:



影像所见:

肝脏大小形态正常, 包膜光滑完整, 实质回声均匀, 肝内管道系统走行清晰, 门静脉及肝内胆管不扩张。

胆囊大小形态正常, 壁不厚、光滑, 囊内透声好, 肝外胆管不扩张。

胰腺大小形态正常, 实质回声均匀, 主胰管不扩张。

脾脏大小形态正常, 实质回声均匀, 脾门静脉不宽。

双肾大小形态正常, 皮髓质分界清晰, 左肾实质内探及强回声斑, 直径约 0.6cm, 双肾集合系统未见分离, 双侧输尿管未见扩张。

影像诊断:

左肾钙化斑

报告医师: 李菊蓉

检查日期: 2024-10-14

审核医师: 李菊蓉

报告日期: 2024-10-14



注: 本报告仅供临床医生参考!

地址: 大同市魏都大道 79 号。若有疑问, 请致电: 0352---2830580

姓名: 李小冰

年龄: 56 岁

性别: 男

检查设备: 西门子量子双源 CT

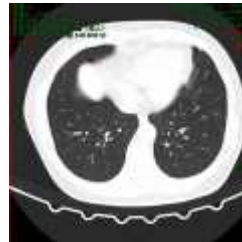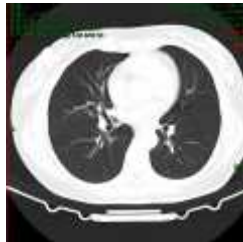
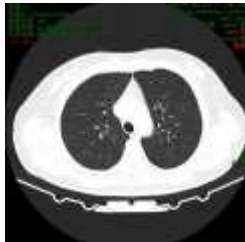体检号: 296062

申请医院: 本院

体检科室: 体检科

检查部位: CT 检查二

经典图像:



影像所见:

胸廓对称, 骨性肋骨完整, 胸壁软组织结构良好, 两肺支气管血管纹理走行分布良好, 支气管束结构清晰, 双肺通气良好。肺门结构未见异常。纵隔无偏移, 段以上支气管通畅。心影及大血管形态结构正常, 纵隔内未见肿大淋巴结。胸膜未见异常。

影像诊断:

胸部未见明显异常

报告医师: 剧艳军

检查日期: 2024-10-16

审核医师: 剧艳军

报告日期: 2024-10-16