



2010210528

大同五洲心血管病医院

健康体检报告

体检编号	295929	工号	16
姓名	霍丙胜		
性别	男	年龄	58岁
单位	大同市财会学校		
部门	大同市财会学校		
联系电话	18935258811		
体检日期	2026-04-02		

尊敬的霍丙胜先生您好！

首先，五洲心血管健康体检全体员工欢迎您的光临，并对您的信任表示衷心的感谢！

您于 2026-04-02 （体检编号：295929）完成健康检查，本机构的各科医生已根据您的体检项目及结果，汇总成此份健康体检报告，并经总检医生审核。据此提出对您健康状况的综合分析及建议。

五洲心血管健康体检倡导守护心健康，预见未来的人文理念。希望您仔细阅读并妥善地保管此份健康体检报告，并认真关注报告中的提示与建议，若您对报告内容有任何疑问，可直接与五洲健康体检客服部联系，进一步咨询。

健康体检咨询电话：0352-5332388

客户服务咨询电话：0352-5339811

五洲健康体检报告由下列内容组成：

第一部分：主检报告

第二部分：分科分项结果

第三部分：检验报告

第四部分：附表

大同五洲心血管病医院
0352-5332388

主检报告

检查综述

1. 【颅脑 MRI】 1. 双侧基底节区、侧脑室旁白质区、半卵圆中心多发腔隙性脑梗死（慢性期，部分软化） 2. 双侧额顶叶皮髓质交界处多发缺血灶 3. 轻度脑白质变性
2. 【冠状动脉 CTA】 右冠状动脉起源与左冠状窦，起始段局限性狭窄

医生建议

【双侧额顶叶皮髓质交界处多发缺血灶】：

- (1) 脑缺血灶就是脑部毛细血管发生堵塞后形成血管中空，血液不再流过，局部脑细胞缺氧坏死后形成的病灶。
- (2) 脑缺血灶是一种比较常见的脑内出血疾病，引起的原因比较多，常见于老年人，尤其是合并有高血压、糖尿病等危险因素的老年人更加常见。
- (3) 如果患有高血压这种慢性疾病，有可能会出现这种疾病的表现，尤其是一些中老年朋友，长期的慢性疾病高血压，容易诱发脑缺血灶的发病，所以说患者要及时发现，及时治疗。
- (4) 脑缺血灶的一般症状是出现头晕头痛等现象，如果是病情发展后就有可能导致偏瘫、语言不清、大小便失禁、失去记忆力、甚至是意识糊涂、失明等情况。部分患者在临床上可以没有任何的临床表现，只是在无意中检查头颅 CT 或者磁共振才发现。
- (5) 脑内多发缺血灶在发病初期症状不是很明显，而且没什么危害。但是这种疾病却极其容易复发，让神经受损。而严重后果是会导致整个中枢神经功能损害，会发生瘫痪甚至危及生命。
- (6) 如果这种缺血灶是孤立的、个别的或者是很小的，一般不是什么大病。但是如果是弥漫性的病变，病灶比较大，往往提示患者动脉硬化的程度很重。
- (7) 饮食中需避免辛辣油炸、脂肪和胆固醇含量高的食物，多补充富含纤维素、维生素、蛋白质和钙质的食物，有助于脑部症状恢复。
- (8) 6、多吃纤维素含量比较高的食物，可以起到降低血脂的作用，如番薯、香蕉、大豆类等。多吃大蒜，因为大蒜能稀释血液，能起到缓解供血不足的症状还能降血压。
- (9) 多吃鱼和鸡蛋，因为鱼和鸡蛋富含蛋白质和钙质，能对大脑的细胞起到刺激作用，从而提高大脑记忆力。菠萝、土豆泥、葡萄糖等都能对记忆力起到改善的作用，起到提高记忆力的效果。
- (10) 避免不合理饮食。提倡采用低盐、低脂、低热量及富含维生素饮食，每日食盐量不超过 6g。多食蔬菜、水果和纤维素丰富食物，既含丰富的维生素、纤维素，又含钾、钙丰富而含钠低的食物。
- (11) 保持健康的生活方式，戒烟、禁止酗酒。吸烟和酗酒可使血管痉挛，心跳加快，血压升高，血浆纤维蛋白含量增加，血液粘度增加，减少脑血流量及加速动脉硬化等。因此，向患者讲明吸烟的危害性，采用心理咨询、口服戒烟药等综合性干预措施，避免大量饮酒，控制体重。
- (12) 对原发病及早治疗，严格按照医嘱服药，进行正规治疗，控制血压、血脂、血糖。避免长期服药导致血液高凝，不得滥用药物，需在医生指导下服药。保持健康的体重，保持心情愉悦。
- (13) 对于心血管患者等高危人群需每年进行影像学 and 实验室检查，有一定的早期筛查作用。

【双侧基底节区、侧脑室旁白质区、半卵圆中心多发腔隙性脑梗死（慢性期，部分软化）】：

- (1) 建议神经内科诊断治疗。

【脑白质变性】：

- (1) 建议神经内科结合临床考虑，动态观察；定期复查。

大同五洲心血管病医院

0352-5332388

【右冠状动脉起源与左冠状窦，起始段局限性狭窄】：

(1) 建议心血管内科定期复查。

汇总医生：

主检日期： 2026-04-03

主检医生：

分科结果

检验报告



双源 CT 诊断图文报告

ID号：2010210528

影像号：CT20260401059

姓名：霍丙胜

年龄：58岁

性别：男

检查设备：西门子量子双源 CT

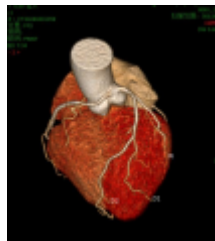
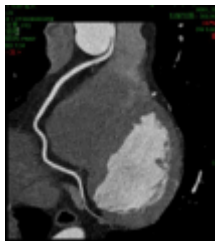
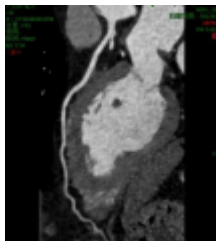体检号：295929

申请医院：本院

体检科室：体检科

检查部位：冠状动脉 CTA

经典图像：



影像所见：

右冠状动脉起源与左冠状窦，起始段局限性狭窄，冠状动脉发育呈右优势型。

左冠状动脉主干、前降支、对角支及回旋支管壁光滑，未见钙化及非钙化斑块，管腔未见狭窄及闭塞。

右冠状动脉、后降支及左室后支管壁光滑，未见钙化及非钙化斑块，管腔未见狭窄及闭塞。

影像诊断：

右冠状动脉起源与左冠状窦，起始段局限性狭窄

[提示] 冠状动脉狭窄程度表述：轻度（25-49%） 中度（50-69%） 重度（70-99%） 闭塞（100%）

报告医师：

检查日期：2026-04-02

审核医师：蒋聪明

报告日期：2026-04-02

温馨提示：本报告仅供临床医生参考！如有疑问，请致电：0352---5339668

地址：大同市平城区迎宾街 750 号。

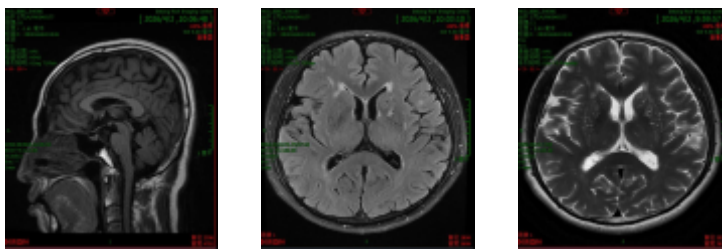
大同五洲心血管病医院
MRI 诊断图文报告

ID 号：2010210528

影像号：MR20260401038

姓名：霍丙胜 年龄：58 岁 性别：男 检查设备：西门子 1.5T 磁共振
体检号：295929 申请医院：本院 体检科室：体检科 检查部位：颅脑 MRI

经典图像：



影像所见：

双侧基底节区、侧脑室旁白质区、半卵圆中心、额顶叶皮髓质交界处、侧脑室前后角旁见多发斑片状长 T1 长 T2 信号，T2FLAIR 呈高信号，部分低信号，DWI 未见异常高信号。脑干、双侧小脑半球未见异常信号及占位征象，脑室、脑池无扩大，脑沟、脑裂无增宽。中线结构居中。

影像诊断：

- 双侧基底节区、侧脑室旁白质区、半卵圆中心多发腔隙性脑梗死（慢性期，部分软化）
- 双侧额顶叶皮髓质交界处多发缺血灶
- 轻度脑白质变性

报告医师：陈江莲

检查日期：2026-04-02

大同五洲心血管病医院
0352-5332388

审核医师：陈江莲

报告日期：2026-04-02

温馨提示：本报告仅供临床医生参考！如有疑问，请致电：0352--5339668

地址：大同市平城区迎宾街 750 号。
