



2010200910

大同瑞慈健康体检

报 告 册

体检编号	295764	工号	6
姓名	刘晓东 1		
性别	男	年龄	55岁
单位	山西省桑干河杨树丰产林实		
部门	山西省桑干河杨树丰产林实验局		
联系电话	13934924325		
体检日期	2025-12-03		

尊敬的刘晓东 1 先生您好！

首先,瑞慈健康体检全体员工欢迎您的光临,并对您的信任表示衷心的感谢！

您于 2025-12-03 (体检编号: 295764) 完成健康检查,本机构的各科医生已根据您的体检项目及结果,汇总成此份健康体检报告,并经总检医生审核。据此提出对您健康状况的综合分析及建议。

瑞慈健康体检倡导“大健康、大康复”,提出“健康是第一财富 (Rich)”的人文理念。希望您仔细阅读并妥善地保管此份健康体检报告,并认真关注报告中的提示与建议,若您对报告内容有任何疑问,可直接与瑞慈健康体检客服部联系,进一步咨询。

健康体检咨询电话: 0352-2824444

客户服务咨询电话: 0352-2830597

400-6112995

瑞慈健康体检报告由下列内容组成:

第一部分:主检报告

第二部分:分科分项结果

第三部分:检验报告

第四部分:附表

主检报告

检查综述

- 1、【血常规（五分类）】 血小板分布宽度(PDW)偏低(12.8 f1)
- 2、【血脂四项】 甘油三脂(TG)偏低(0.47 mmol/L)
- 3、【尿常规】 隐血(ERY)+- 鳞状上皮细胞偏高(1 /HP) 尿白细胞(LEU)+-
- 4、【心电图】 1. 窦性心律 2. 肺型P波

医生建议

【血小板分布宽度(PDW)偏低】：

- (1) 供内科结合临床参考。

【甘油三脂(TG)偏低】：

- (1) 可适当增加脂类食品的摄入。
- (2) 也可见于甲亢、肾上腺皮质功能低下、肝功能障碍者，往内科咨询，进一步诊治。
- (3) 高蛋白，高维生素饮食，适当增加奶、豆类制品、鱼类、新鲜水果和蔬菜。
- (4) 适当增加户外活动和日光照射，避免过度劳累，保持良好睡眠。
- (5) 定期复查，如检验结果异常，应在医师指导下治疗。

【鳞状上皮细胞偏高】：

- (1) 在生理情况下，机体正常的新陈代谢都会引起鳞状上皮细胞的脱离，这是一种正常的机体现象。如果长时间出现鳞状上皮细胞偏高的现象时，则有可能是尿路感染、泌尿系统结石等因素导致，应及时往泌尿外科进一步诊断治疗。

【隐血(ERY)+-】：

- (1) 尿隐血可分为肉眼血尿和镜下血尿。肉眼血尿是指肉眼能见到血色的尿，尿液呈洗肉水色或血色，通常在1000ml尿中含有1ml血液即肉眼可见。镜下血尿是指尿的颜色正常，通过显微镜可以观察到尿液中含红细胞，通常离心沉淀后的尿液镜检每高倍视野有红细胞3个以上。
- (2) 尿隐血是泌尿系疾病常见的症状之一，生理情况下女性生理期、运动后等都可以引起，病理情况下大多是由泌尿系统疾病引起，如泌尿系炎症、尿路结石等，也有一些血尿是由全身性疾病或泌尿系统邻近器官所致。
- (3) 需要指出的是：尿液呈红色并不都是血尿，有些药物、食物都能使尿液呈红色、橙色或褐色；由于严重创伤、错误输血等大量红细胞或组织破坏，也可导致血红蛋白或肌红蛋白血尿。
- (4) 建议往泌尿外科进一步复查，以明确诊断。

【尿白细胞(LEU)+-】：

- (1) 建议结合临床参考。

【肺型P波】：

- (1) 供心血管内科结合临床参考。

汇总医生： 丁昊炜

主检日期： 2025-12-04

主检医生：

分科结果

检验报告

尿常规

项目名称	检查结果	单位	参考值	提示
胆红素(BIL)	-		阴性	
隐血(ERY)	+-		阴性	
小圆上皮细胞(SRC)	0	个/u1	0--0	
维生素C	-		阴性	
异常红细胞	0	个/u1	0--3	
红细胞(正常)	0	个/u1	0--6	
鳞状上皮细胞	1	个/u1	0--0	↑
粘液丝	0	个/u1	0--0	
尿葡萄糖(GLU)	-		阴性	
酮体(KET)	-		阴性	
比重(SG)	1.025		1.003--1.030	
酸碱度(PH)	5.0		4.5--8.0	
尿蛋白质(PRO)	-		阴性	
尿胆原(URO)	-		阴性	
亚硝酸盐(NIT)	-		阴性	
尿白细胞(LEU)	+-		阴性	

***小结:**

隐血(ERY) +- 鳞状上皮细胞偏高(1 /HP) 尿白细胞(LEU) +-

操作员: 祁佳佳 检查日期: 2025-12-03 检查医生: 康建忠

血常规(五分类)

项目名称	检查结果	单位	参考值	提示
白细胞(WBC)	4.80	$10^9/L$	3.5--9.5	
淋巴细胞绝对值(LY#)	1.80	$10^9/L$	1.1--3.2	

淋巴细胞百分比 (LY%)	37.5	%	20--50	
中性粒细胞绝对值 (GR#)	2.64	$10^9/L$	1.8--6.3	
中性粒细胞百分比 (GR%)	55.1	%	40--75	
嗜碱性粒细胞绝对值 (BA#)	0.01	$10^9/L$	0--0.06	
嗜碱性粒细胞百分比 (BA%)	0.1	%	0--1.0	
嗜酸性粒细胞绝对值 (EO#)	0.05	$10^9/L$	0.02--0.52	
嗜酸性粒细胞百分比 (EO%)	1.0	%	0.4--8	
血小板 (PLT)	167	$10^9/L$	125--350	
血小板分布宽度 (PDW)	12.8	%	15--17	↓
平均血小板体积 (MPV)	10.9	f1	6.0--14.0	
血小板压积 (PCT)	0.182	%	0.11--0.28	
红细胞 (RBC)	4.40	$10^{12}/L$	4.3--5.8	
血红蛋白	133	g/L	130--175	
红细胞压积 (HCT)	40.8	%	40--50	
红细胞平均体积 (MCV)	92.9	f1	82--100	
平均血红蛋白含量 (MCH)	30.3	pg	27--34	
平均血红蛋白浓度 (MCHC)	327	g/L	316--354	
单核细胞绝对值 (MO#)	0.30	$10^9/L$	0.1--0.6	
单核细胞百分比 (MO%)	6.3	%	3--10	
红细胞分布宽度标准差 (RDW-SD)	46.3	f1	35--56	
红细胞分布宽度变异系数 (RDW-CV)	14.0	%	10.6--16.6	
大血小板比率	32.8	%	11--45	
大血小板数目	55	$10^9/L$	30--90	
未成熟粒细胞数目	0.00	$10^9/L$	0--0.6	
未成熟粒细胞百分比	0.0	%	0--10	
有核红细胞数目	0.000	$10^9/L$	0--9999	
有核红细胞百分比	0.00	/100WBC	0--9999	

*小结:

血小板分布宽度(PDW)偏低(12.8 f1)

操作员：祁佳佳 检查日期:2025-12-03 检查医生:康建忠

肾功三项

项目名称	检查结果	单位	参考值	提示
肌酐(CREA)	61.00	umol/L	57--97	
尿酸(UA)	214.00	umol/L	200--420	
尿素测定(Urea)	3.80	mmol/L	3.1--8.0	

***小结:**

未见异常

操作员：刘慧芳 检查日期:2025-12-03 检查医生:康建忠

空腹血糖

项目名称	检查结果	单位	参考值	提示
葡萄糖(GLU)	4.52	mmol/L	3.89--6.1	

***小结:**

未见异常

操作员：刘慧芳 检查日期:2025-12-03 检查医生:康建忠

尿沉渣

项目名称	检查结果	单位	参考值	提示
白细胞尿	2	个/u1	0--13	
上皮细胞(EC)	1	/HP	0--28	
管型(CAST)	0	个/u1	0--1	
霉菌(尿)	0	/HP	0--0	
结晶	1	/HP	0--10	
透明度(CLA)	清亮			
胆红素(BIL)	-		阴性	
颜色(Colour)	淡黄色			
红细胞(尿)(RBC)	0	个/u1	0--6	

***小结：**

未见异常

操作员：祁佳佳 检查日期：2025-12-03 检查医生：康建忠

血脂四项

项目名称	检查结果	单位	参考值	提示
动脉硬化指数	1.55		1.31--3.19	
总胆固醇(CHOL)	4.58	mmol/L	2.59--5.2	
甘油三脂(TG)	0.47	mmol/L	0.7--1.7	↓
低密度脂蛋白(LDL)	2.36	mmol/L	0--4.13	
高密度脂蛋白(HDL)	1.52	mmol/L	0.77--1.55	

***小结：**

甘油三脂(TG)偏低(0.47 mmol/L)

操作员：刘慧芳 检查日期：2025-12-03 检查医生：康建忠

肝功能三项

项目名称	检查结果	单位	参考值	提示
γ-谷氨酰转肽酶(GGT)	22.0	U/L	10--60	
丙氨酸氨基转移酶(ALT)	25.00	U/L	9--50	
门冬氨酸氨基转移酶(AST)	21.00	U/L	15--40	
谷草比谷丙	0.84		0.4--2.5	

***小结：**

未见异常

操作员：刘慧芳 检查日期：2025-12-03 检查医生：康建忠

大同瑞慈康复医院 12导联心电图报告

刘晓东1 男 55岁 体检号:295764

病床号:

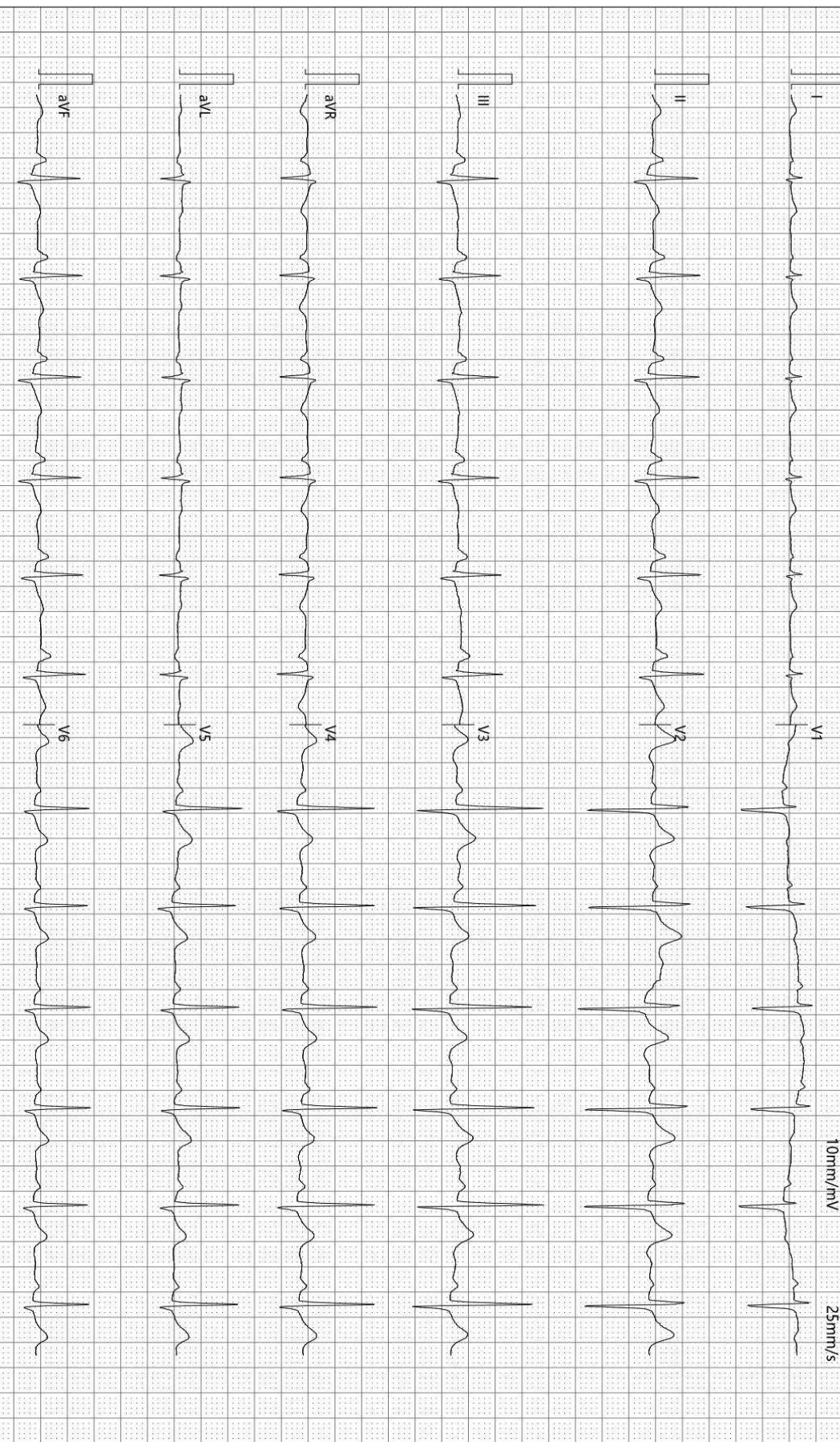
诊断结果:

- 1. 窦性心律
- 2. 肺型P波

诊断医生:

张生 陶志娟

HR : 75bpm [60~100bpm]
 P : 110ms [0~110ms]
 PR : 173ms [120~200ms]
 QRS : 93ms [60~100ms]
 QT/QTc : 377/423ms [320~440/0~450ms]
 P/QRS/T : 80° / 75° / 57deg. [0~75° / -30° ~ 90° / 0~75deg]
 RV5/SV1 : 1.214/0.849mV [0.0~2.5/0.0~2.0mV]



检查时间:2025-12-03 10:37:21

诊断时间:2025-12-03 10:49:14

SEMIP V1 90

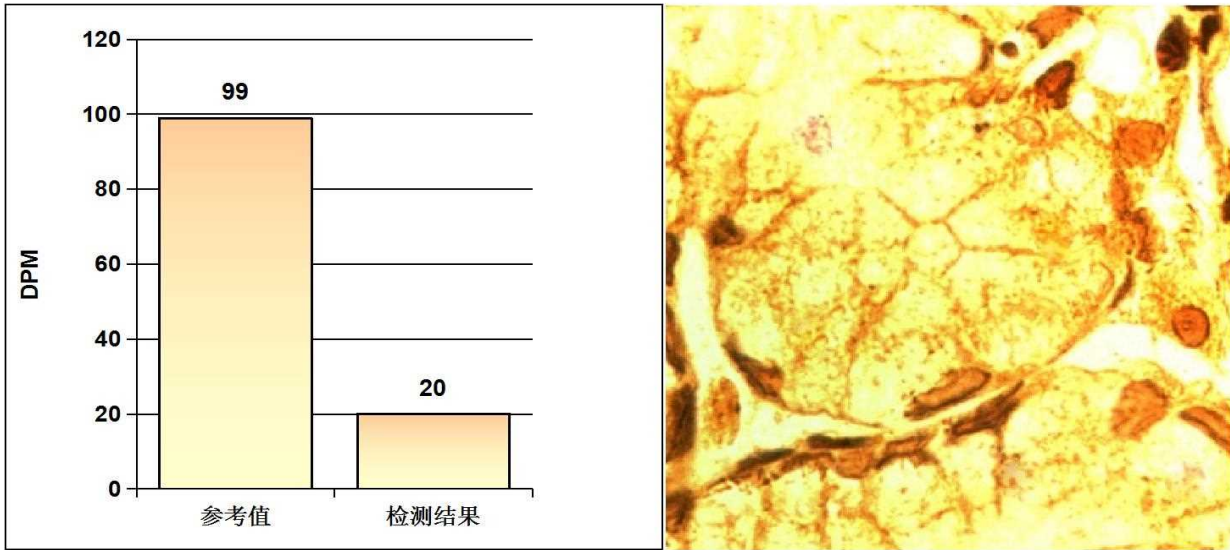
仅供临床参考

大同瑞慈康复医院

¹⁴C呼气试验检验报告

姓名	刘晓东1	年龄	55	性别	男
住院号	0	日期	2025/12/3 10:39:47	电话	13934924325
送检医生	曹居杰	样品编号	7883	编号	2010200910

¹⁴C呼气试验



阳性参考值 (Disintegrations Per Minute(DPM)):

DPM值:	dpm > 2499	阳性++++
	1499 < dpm ≤ 2499	阳性+++
	499 < dpm ≤ 1499	阳性++
	149 < dpm ≤ 499	阳性+
	dpm ≤ 99	阴性
	99 < dpm ≤ 149	不确定

检测结果: **dpm= 20** **阴性**

检测者: _____ 宋晓宁

大同瑞慈健康体检

骨密度检测报告

受检者信息

受检者ID: 2010200910

姓名: 刘晓东1

出生年月日: 1980/3/22

年龄: 45

性别: 男

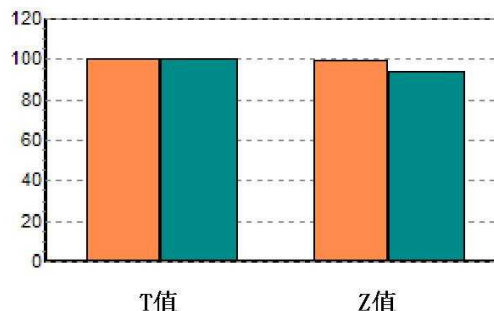
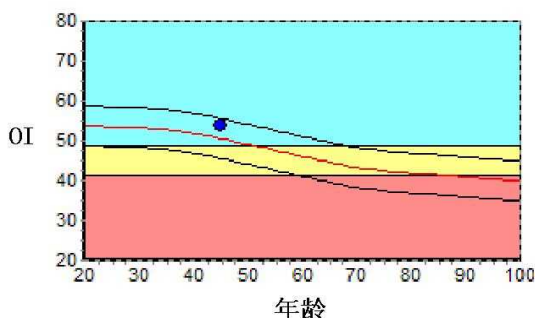
测定部位(右/左): 右

测定结果

测定日期: 2025/12/3 10:40:44

测试编号: 1/1

■ 受测者 ■ 平均值



数据库: Asia

OI: 53.8

SOS: 1378.2 m/s, BUA: 34.5

T值: -0.01

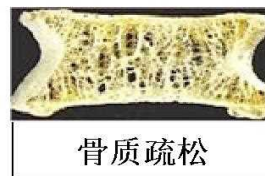
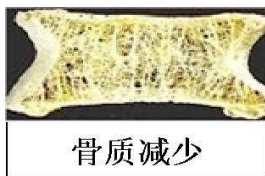Z值: 0.66

成人比: 99.9 %

同龄比: 106.5 %

OPR: N/A %

结果分析



注解

以上结论仅供参考

科室:

医生签名:

医院地址 大同瑞慈健康体检

地址 大同市平城区魏都大道79号

联系电话 0352-2824444

操作者 名燕凌

Rich 大同瑞慈康复医院
超声诊断图文报告

流水号: 2010200910

超声号: 2058524

姓名: 刘晓东 1

年龄: 55 岁

性别: 男

检查设备: Vivid E95

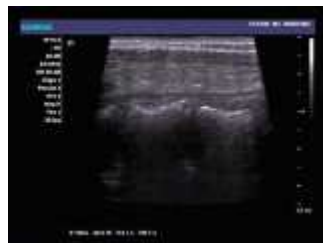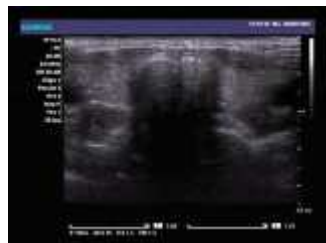体检号: 295764

申请医院: 本院

体检科室: 体检科

检查部位: 甲状腺彩超

经典图像:



影像所见:

甲状腺双侧叶形态正常, 包膜完整, 实质回声均匀, CDFI: 未见异常血流信号。
双侧颈部未见明显肿大淋巴结。

影像诊断:

甲状腺双侧叶未见异常

报告医师: 李菊蓉

检查日期: 2025-12-03

审核医师: 李菊蓉

报告日期: 2025-12-03



注: 本报告仅供临床医生参考!

地址: 大同市魏都大道 79 号。若有疑问, 请致电: 0352---2830580

Rich 大同瑞慈康复医院
超声诊断图文报告

流水号: 2010200910

超声号: 2058527

姓名: 刘晓东 1

年龄: 55 岁

性别: 男

检查设备: Vivid E95

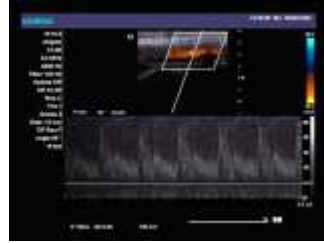
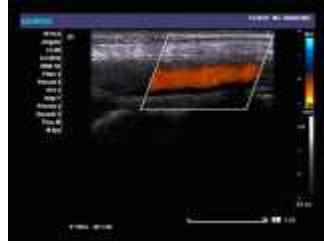
体检号: 295764

申请医院: 本院

体检科室: 体检科

检查部位: 颈部血管彩超

经典图像:



影像所见:

右锁骨下动脉起始处、双侧颈总动脉、颈内、颈外动脉起始段内中膜不增厚, 内壁欠光滑, 管壁未见明确强回声斑。CDFI: 血流充盈好。PW: 频谱形态正常。 双侧椎动脉走行正常, 椎动脉内径正常, 管壁不厚, 管腔内为无回声, CDFI: 血流充盈好。PW: 频谱正常。

影像诊断:

双侧颈动脉、椎动脉未见明显异常

报告医师: 李菊蓉

检查日期: 2025-12-03


审核医师: 李菊蓉

报告日期: 2025-12-03



注: 本报告仅供临床医生参考!

地址: 大同市魏都大道 79 号。若有疑问, 请致电: 0352---2830580

 **大同瑞慈康复医院**
超声诊断图文报告

流水号：2010200910

超声号：2058530

姓名：刘晓东 1

年龄：55 岁

性别：男

检查设备：Vivid E95

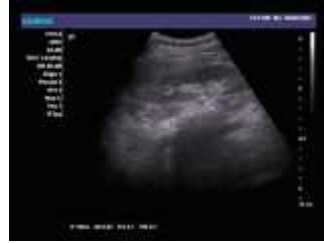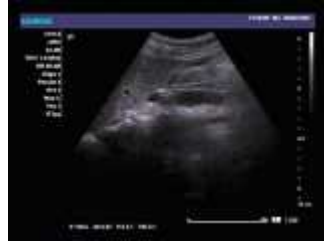体检号：295764

申请医院：本院

体检科室：体检科

检查部位：全腹彩超

经典图像：



影像所见：

肝脏大小形态正常，包膜光滑完整，实质回声均匀，肝内管道系统走行清晰，门静脉及肝内胆管不扩张。
胆囊大小形态正常，壁不厚、光滑，囊内透声好，肝外胆管不扩张。
胰腺大小形态正常，实质回声均匀，主胰管不扩张。
脾脏大小形态正常，实质回声均匀，脾门静脉不宽。
双肾大小形态正常，皮髓质分界清晰，集合系统未见分离，双侧输尿管未见扩张。

影像诊断：

肝、胆、脾、胰、双肾未见明显异常

报告医师：李菊蓉

检查日期：2025-12-03

审核医师：李菊蓉

报告日期：2025-12-03



注：本报告仅供临床医生参考！

地址：大同市魏都大道 79 号。若有疑问，请致电：0352---2830580

ID 号: 2010200910

影像号: CT20251203110

姓名: 刘晓东 1

年龄: 55 岁

性别: 男

检查设备: 西门子量子双源 CT

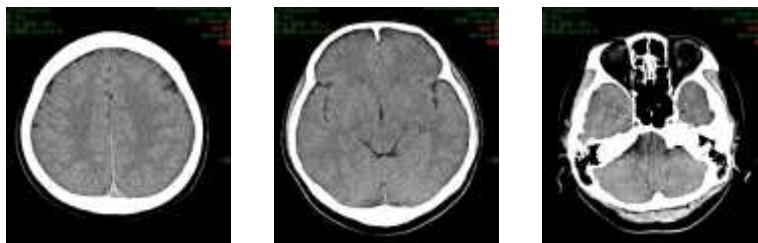体检号: 295764

申请医院: 本院

体检科室: 体检科

检查部位: CT 检查

经典图像:



影像所见:

双侧大脑半球对称, 脑实质未见异常, 脑室无扩张, 脑沟裂无增宽, 脑中线居中。脑干、小脑未见异常。颅骨未见异常。

影像诊断:

颅脑 CT 平扫未见异常

报告医师: 张剑峰

检查日期: 2025-12-03

审核医师: 叶道斌

报告日期: 2025-12-03

